PROTOCOLO DE ANESTESIA PARA CIRUGÍA LAPAROSCÓPICA RENAL, NEFROURETERECTOMÍA Y PIELOPLASTIA

Dra. R. Durá/Dra. MD. Latorre
Servicio de Anestesia Reanimación y Tratamiento del Dolor
Consorcio Hospital General Universitario de Valencia

Sartd-CHGUV Sesión de Formación Continuada
Valencia 18 de Enero de 2011

PROTOCOLO DE ANESTESIA PARA CIRUGÍA LAPAROSCÓPICA RENAL, NEFROURETERECTOMÍA Y PIELOPLASTIA

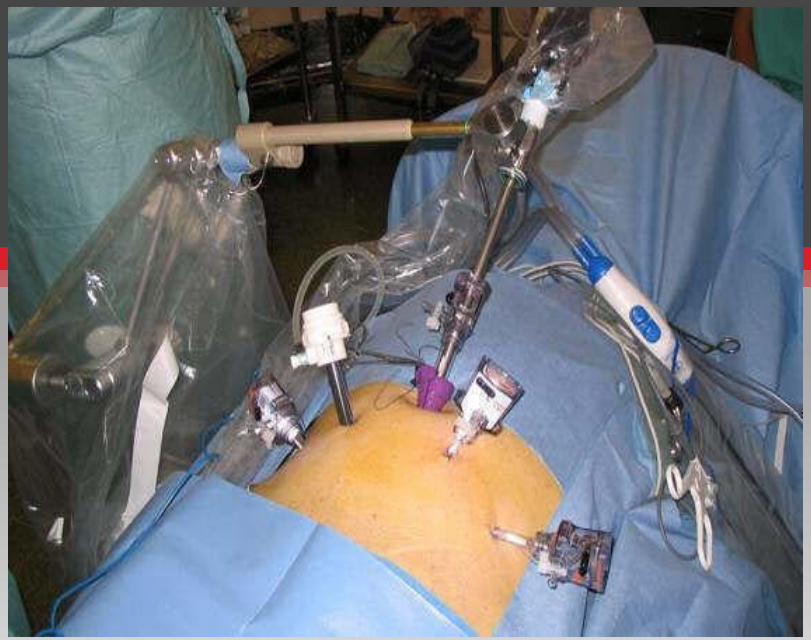

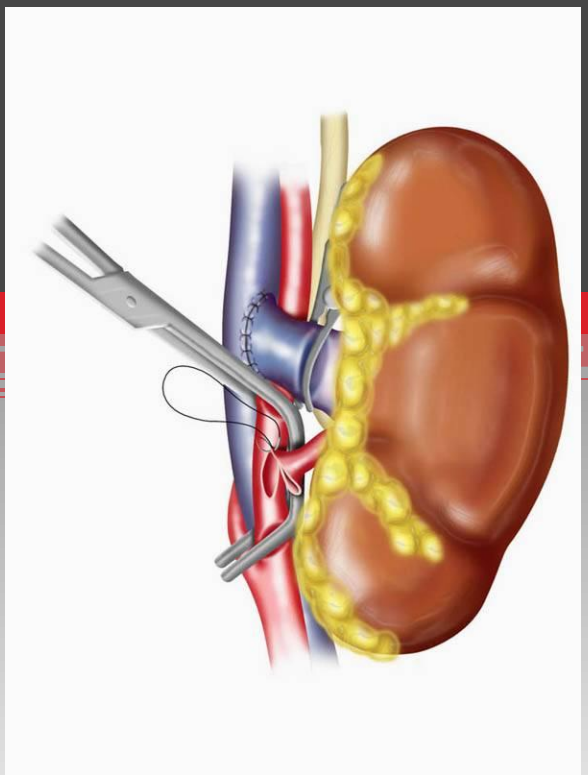

SARTD-CHGUV Sesión de Formación Continuada
Valencia 18 de Enero de 2011

CIRUGÍA LAPAROSCÓPICA EN UROLOGÍA

Técnica ***mínimamente invasiva*** que utiliza pequeñas incisiones en la pared abdominal que permiten la visualización y manipulación quirúrgica de las vísceras con instrumentación externa al crear una ampliación de la cavidad peritoneal o retroperitoneal mediante la insuflación de un gas, generalmente CO_2

CIRUGÍA LAPAROSCÓPICA EN UROLOGÍA

- **VENTAJAS:**
  - Mínimo trauma quirúrgico
  - Menos complicaciones
  - Más confort postoperatorio
  - Rápida rehabilitación
  - Mínimas cicatrices

- **INCONVENIENTE:**
  - Mayor tiempo quirúrgico

CONTRAINDICACIONES

Laparotomías previas

Nivel anestésico

Heridas por arma de fuego

Patología cardiovascular grave

Hipertensión craneal aguda

Glaucoma agudo

ALTERACIONES FISIOPATOLÓGICAS:

- ✓Posición
- ✓Neumoperitoneo

→

- ✓Hemodinámicos
- ✓Respiratorios
- ✓Otros

La intensidad de las alteraciones dependerá de:

- Edad
- Patología asociada
- Volumen intravascular
- Tiempo quirúrgico
- Posición
- Efecto depresor de los fármacos
- Presión intraabdominal
- Técnica de ventilación

CAMBIOS HEMODINÁMICOS:

1.-Debidos al neumoperitoneo:

EXTRAPERITONEAL

Por ↑ PIA

Por absorción CO_2

- Depresión miocárdica
- Vasodilatación
- ↑ Presión arterial media y gasto cardíaco
- Secreción de catecolaminas
- ↓ Retorno venoso
- Arritmias

CAMBIOS HEMODINÁMICOS:

1.-Debidos al neumoperitoneo:

TRANSPERITONEAL

Por ↑ PIA

Por absorción CO_2

- ↑ Resistencias vasculares periféricas y postcarga
- ↓ Retorno venoso y precarga
- Vasodilatación
- Secreción de catecolaminas
- Depresión miocárdica
- Arritmias

[1] Effects of posture and prolonged pneumoperitoneum on hemodynamic parameters during laparoscopy. Dirk Meininger et all. World J Surg (2008) 32:1400-1405

CAMBIOS HEMODINÁMICOS:

2.-Debidos a la posición [1]:

TRENDELEMBURG

- ↑ retorno venoso → ↑ Precarga
- ↑ índice cardiaco
- ↑ presión arterial media

DECÚBITO LATERAL

- ↓ retorno venoso → ↓ Precarga
- ↓ índice cardiaco
- ↓ resistencias vasculares periféricas

Dcho > Izq

En pacientes sanos estos cambios se producen de forma inicial y transitoria compensándose en 10-15 minutos.

[1] Positive end-expiratory pressure improves arterial oxygenation during prolonged pneumoperitoneum. D. Meninger et all. Acta Anaesthesiol Scand 2005; 49: 778–783

CAMBIOS RESPIRATORIOS[1]:

- ↓ capacidad residual funcional y compliance pulmonar
- ↑ resistencias al flujo aéreo
- Alteraciones de la V/Q
  - ↑ Shunt intrapulmonar → ↑ gradiente (A-a) O_2 → HIPOXEMIA
  - ↑ Espacio Muerto → ↑ Dif. $PaCO_2/EtCO_2$ → HIPERCAPNIA

Las repercusiones son mayores en pacientes obesos, ancianos y con patología respiratoria previa.
En decúbito lateral hay mayor afectación del pulmón declive.

OTROS CAMBIOS:

- Circulación cerebral:

↑ presión intraabdominal → ↑Flujo sanguíneo cerebral → ↑ presión intracraneal

- Intrabdominales:

Si presión intraabdominal mayor de 15-20 mmHg → ↓ perfusión esplácnica

- Circulación MMII:

↓ retorno venoso → ↑ riesgo trombosis venosa profunda

- Inmunológicos:

Menor respuesta inmune e inflamatoria

COMPLICACIONES:

GENERALES:

- Hipercapnia
- Embolia gaseosa
- Neumotórax/neumomediastino
- Enfisema subcutáneo
- Náuseas y vómitos
- Dolor

ESPECÍFICAS:

- ***Hemorragia***
- Lesiones vasculares
- Lesiones neurológicas
- Lesiones de órganos
- Íleo intestinal
- Fístulas
- Infecciones
- Hematomas
- Incontinencia urinaria
- Impotencia

TÉCNICA:

ABORDAJE	TRANSPERIT.
POSICIÓN	Decúbito supino + Trendelemburg
INCISIÓN	Periumbilical (Aguja de Veress)
TRÓCARES	Umbilical Hipocondrio Fosa ilíaca
INDICACIÓN	**Nefrectomía** Prostatectomía Cistectomía ± Bricker

TÉCNICA:

ABORDAJE	TRANSPERIT.	RETROPERIT.
POSICIÓN	Decúbito supino + Trendelemburg	Decúbito lateral + mínima extensión
INCISIÓN	Periumbilical (Aguja de Veress)	Triángulo lumbar inferior (Trócar balón disector)
TRÓCARES	Umbilical Hipocondrio Fosa ilíaca	Alineados lumbotomía
INDICACIÓN	**Nefrectomía** Prostatectomía Cistectomía ± Bricker	Nefrectomías (benignas)

TÉCNICA:

ABORDAJE	TRANSPERIT.	RETROPERIT.	PREPERIT. (extraperitoneal)
POSICIÓN	Decúbito supino + Trendelemburg	Decúbito lateral + mínima extensión	Decúbito supino + Trendelemburg
INCISIÓN	Periumbilical (Aguja de Veress)	Triángulo lumbar inferior (Trócar balón disector)	Infraumbilical (Trócar balón disector)
TRÓCARES	Umbilical Hipocondrio Fosa ilíaca	Alineados lumbotomía	Fosas ilíacas Paraumbilical Umbilico-pubiano
INDICACIÓN	**Nefrectomía** Prostatectomía Cistectomía ± Bricker	Nefrectomías (benignas)	**Prostatectomía**

NEFRECTOMÍA LAPAROSCÓPICA

SIMPLE

PARCIAL

RADICAL

- Resección de: riñón, grasa perirenal, Cápsula de gerota, 2/3 proximales ureterales y linfadenectomía paracava o paraaórtica
- Patología maligna: carcinoma de células renales

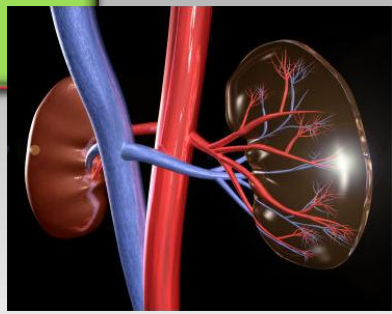

NEFRECTOMÍA RADICAL LAPAROSCÓPICA

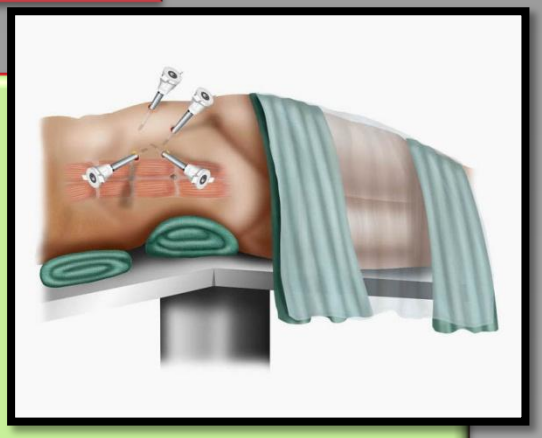

- CONTRAINDICACIONES:
  - ✓ mala definición del plano de disección
  - ✓ tumores de grandes dimensiones
  - ✓ invasión vascular
  - ✓ procesos infecciosos
- ABORDAJE TRANSPERITONEAL VS RETROPERITONEAL
- DECÚBITO SUPINO O LATERAL
- IMPORTANTE CONTROL DE VASOS RENALES: Riesgo elevado de hemorragia y diseminación hematógena tumoral

[1] Nefrectomía parcial laparoscópica transperitoneal en el tratamientodel tumor renal.Rosales Bordes A, Salvador Bayarri J, de Graeve N, Palou Redorta J, Villavicencio Mavrich H.*Servicio de Urología. Fundació Puigvert. Barcelona.*Actas Urol Esp 2006; 30 (5): 492-500

NEFRECTOMÍA PARCIAL Y SIMPLE LAPAROSCÓPICA

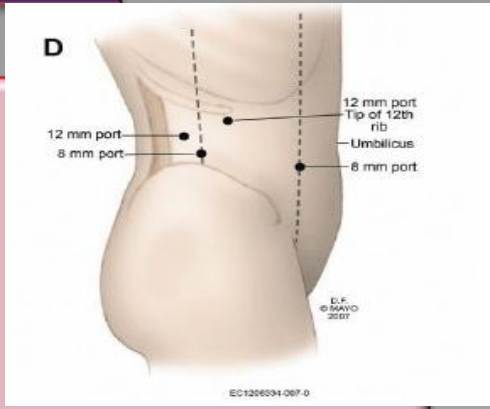

- CONTRAINDICACIONES:
  - ✓ tumores de grandes dimensiones
  - ✓ afectación de las vías urinarias
  - ✓ procesos infecciosos
- ABORDAJE RETROPERITONEAL→ Puertos siguiendo la línea de lumbotomía
- DECÚBITO LATERAL
- IMPORTANTE CONTROL DE VASOS RENALES Y DEL TIEMPO DE ISQUEMIA CALIENTE [1]

NEFROURETERECTOMÍA LAPAROSCÓPICA

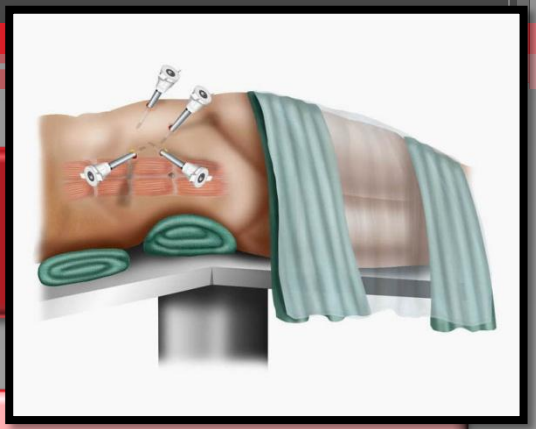

- NEFRECTOMÍA RADICAL + RESECCIÓN TOTAL DEL URÉTER Y DEL RODETE VESICAL DE INSERCIÓN DEL ANTERIOR + LINFADENECTOMÍA REGIONAL

- DIAGNÓSTICOS: ca. De células renales; Tumor de Willms; Ca. De células transicionales del túbulo colector o uréter

- ABORDAJE TRANSPERITONEAL O RETROPERITONEAL

- DECÚBITO SUPINO O LATERAL

PIELOPLASTIA LAPAROSCÓPICA

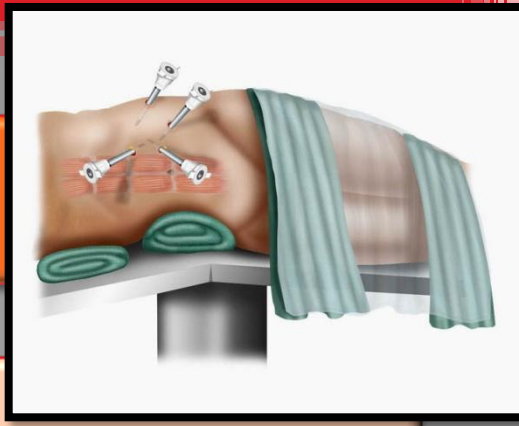

- CORRECCIÓN QUIRÚRGICA DE LA ESTENOSIS CONGÉNITA DE LA UNIÓN PIELO-URETERAL
- PATOLOGÍA INFANTIL→ 2-3 casos/año en adultos
- ABORDAJE TRANSPERITONEAL O RETROPERITONEAL
- DECÚBITO SUPINO O LATERAL

PROTOCOLO DE ANESTESIA PARA CIRUGÍA LAPAROSCÓPICA RENAL

Retroperitoneoscopic Unroofing of a Renal Cyst Under Epidural Anesthesia

TAKASHI YAGISAWA, M.D., Ph.D.,[1] FUMIO ITO, M.D., Ph.D.,[1] TOMOKAZU SHIMIZU, M.D.,[1] HIROSHI TOMA, M.D., Ph.D.,[1] KATSUYUKI YAMAGATA, M.D.,[2] and MISAKO IKEDA, M.D., Ph.D.[2]

Anaesthesia for laparoscopic urological surgery

I. D. Conacher*, N. A. Soomro and D. Rix

Freeman Hospitals Trust, Newcastle upon Tyne, UK

**Corresponding author. Department of Anaesthetics, Freeman Hospital, Freeman Road, Newcastle Upon Tyne NE7 7DN, UK. E-mail: i.d.conacher@btinternet.com*

SARTD-CHGUV Sesión de Formación Continuada

Valencia 18 de Enero de 2011

PROTOCOLO DE ANESTESIA PARA CIRUGÍA LAPAROSCÓPICA RENAL

INTRAOPERATIVE LOCAL ANESTHESIA DECREASES POSTOPERATIVE PARENTERAL OPIOID REQUIREMENTS FOR TRANSPERITONEAL LAPAROSCOPIC RENAL AND ADRENAL SURGERY: A RANDOMIZED, DOUBLE-BLIND, PLACEBO CONTROLLED INVESTIGATION

HERKANWAL S. KHAIRA AND J. STUART WOLF, JR.*

From the Department of Urology, University of Michigan, Ann Arbor, Michigan

Principles of anaesthesia in urological surgery

JONATHAN COUSINS, JEREMY HOWARD and PHILIPPA BORRA

Department of Anaesthesia, Hammersmith Hospital, London, UK

SARTD-CHGUV Sesión de Formación Continuada

Valencia 18 de Enero de 2011

PROTOCOLO DE ANESTESIA PARA CIRUGÍA LAPAROSCÓPICA RENAL

Nefrectomía retroperitoneal laparoscópica

Martín Piana[1]; Gabriel Jacobo[1]; Malen Pijoan[1]; Fernando Soldano[1]; Juan Espindola[1]; Fabio Acosta[2]; Lelio Zeno[1]

Nefrectomía radical laparoscópica

Rubio Briones J, Iborra Juan I, Casanova Ramón-Borja J, Solsona Narbón E.

Servicio de Urología. Instituto Valenciano de Oncología. Valencia.

Actas Urol Esp 2006; 30 (5): 479-491

SARTD-CHGUV Sesión de Formación Continuada
Valencia 18 de Enero de 2011

PROTOCOLO DE ANESTESIA PARA CIRUGÍA LAPAROSCÓPICA RENAL

British Journal of Anaesthesia **102 (6):** 763–7 (2009)
doi:10.1093/bja/aep067 Advance Access publication April 17, 2009

BJA

CLINICAL PRACTICE

Ultrasound-guided transversus abdominis plane block: description of a new technique and comparison with conventional systemic analgesia during laparoscopic cholecystectomy†

A. A. El-Dawlatly[1], A. Turkistani[1], S. C. Kettner[2], A.-M. Machata[2], M. B. Delvi[1], A. Thallaj[1], S. Kapral[2] and P. Marhofer[2]*

CIRUGÍA MINIMAMENTE INVASIVA EN UROLOGÍA PEDIÁTRICA DENTRO DE UN SERVICIO DE UROLOGÍA GENERAL

Jorge Subirá Ríos, José Manuel Sánchez Zalabardo, Joaquín Navarro Gil, José Ignacio Hijazo Conejos, Jesús García-Magariño Alonso, David García Calero, José Antonio López López y José Gabriel Valdivia Uría.

Servicio de Urología. Hospital Clínico Universiario Lozano Blesa. Zaragoza. España.

SARTD-CHGUV Sesión de Formación Continuada
Valencia 18 de Enero de 2011

MANEJO ANESTÉSICO PARA CIRUGÍA LAPAROSCÓPICA RENAL

- **Visita Pre-Anestésica:**
  - Standard
  - *Específica de laparoscopia renal:*
    - ✓ Patología renal: IR, HTA renovascular, policitemia
    - ✓ Patología cardiaca: reserva coronaria disminuída, valvulopatías, trasplantados
    - ✓ Patología respiratoria: IRC hipercápnica, enfermedades intersticiales
    - ✓ Patología digestiva: reflujo gastroesofágico.
    - ✓ Medicación habitual: diuréticos, IECA s, ARA II.

MANEJO ANESTÉSICO PARA CIRUGÍA LAPAROSCÓPICA RENAL: INTRAOPERATORIO

MONITORIZACIÓN

Standard: ECG, PANI, SpO2, EtCO2, BIS, TOF

GENERAL

Invasiva: PAI, VVC, Diuresis/h

PATOLOGÍA ASOCIADA

NEFRECTOMÍA NEFROURETERECTOMÍA

MANEJO ANESTÉSICO PARA CIRUGÍA LAPAROSCÓPICA RENAL: INTRAOPERATORIO

TÉCNICA ANESTÉSICA

ANESTESIA GENERAL

Inducción stándard IV

IOT+VM

MODO VENTILATORIO [1]:

- De elección: ventilación controlada por presión.
- Parámetros:
  - Volumen tidal de 6 a 8 ml/kg
  - Frecuencia respiratoria: 12 -16 rpm
  - PEEP ≥5 mmHg

[1] Anaesthetic considerations for endoscopic extraperitoneal and laparoscopic transperitoneal radical prostatectomy. Jens-Uwe Stolzenburg et all. March 2006

[1] Ultrasond guided transversus abdominis plane block: description of a new tecnique and comparison with conventional systemic analgesia during laparoscopic cholecystectomy . A.A. El-Dawlatly al all. BJA 102 (6):763-7 (2009),

MANEJO ANESTÉSICO PARA CIRUGÍA LAPAROSCÓPICA RENAL: INTRAOPERATORIO

TÉCNICA ANESTÉSICA

ANESTESIA GENERAL

Inducción stándard

Analgesia Perioperatoria

Cirugía de ↑ Riesgo de reconversión (Pieloplastia, Nefrectomía parcial)

Catéter epidural ± analgesia iv

Cirugía de ↓ Riesgo de reconversión (Nefrectomía radical y nefroureterectomía)

Analgesia iv ± infiltración local de puertos quirúrgicos± TAP-block[1]

MANEJO ANESTÉSICO PARA CIRUGÍA UROLÓGICA LAPAROSCÓPICA RENAL

TÉCNICA ANESTÉSICA

ANESTESIA GENERAL

Inducción stándard

Mantenimiento stándard (TIVA/Combinada)

Indicado:

- **Sondaje vesical→ diuresis/h**
- **Sonda nasogástrica**
- **Protección de decúbitos y prevención de posiciones forzadas**
- **Sistemas de normotermia→ manta térmica, calentador de fluidos**

MANEJO ANESTÉSICO PARA CIRUGÍA UROLÓGICA LAPAROSCÓPICA RENAL

TÉCNICA ANESTÉSICA

ANESTESIA GENERAL

Inducción stándard

Mantenimiento stándard (TIVA/Combinada)

Educción: EOT y URPQ

SARTD-CHGUV Sesión de Formación Continuada
Valencia 18 de Enero de 2011