Caso clínico

Humberto Rojas. Nefrología
Francesc Puchades. M. Interna.

Caso clínico

Paciente mujer de 79 años con clínica de pérdida de visión progresiva en el OI que para completar estudio en Neurocirugía mediante RM cerebral, con sospecha de Adenoma de hipófisis.

Julio 2018

Antecedentes personales

- No RAM conocidas
- Ant osteomusculares:
  - Cevicoatrtosis
  - Artrosis de las manos
- Histerectomía
- Alteración tiroidea
- Adenoma de hipófisis seguimiento

- Tratamiento: Opiren, Adiro 100 (prevención primaria pautado por neurología), venosmil, deltius, pantoprazol)

Parálisis facial periferica izquierda
Abril 2018

Alteración visual del ojo izquierdo
- -pérdida progresiva de vision
- -hipoestesia de hemicara izda
- -cefalea
  - Dolor en mandibulas al masticar.
  - Dolor temporal y parietal izquierdo
- -pérdida de audición

Mayo 2018

remitida

Valoración Arteritis Temporal
Reumatología
- No reactantes de fase aguda
- Inicia 2 bolo se 250mg de Corticoides

Junio 2018

CAMPIMETRÍA

Pérdida de visión por afectación
Del nervio

Solicitan RNM, potenciales evocados

IC con Neurología

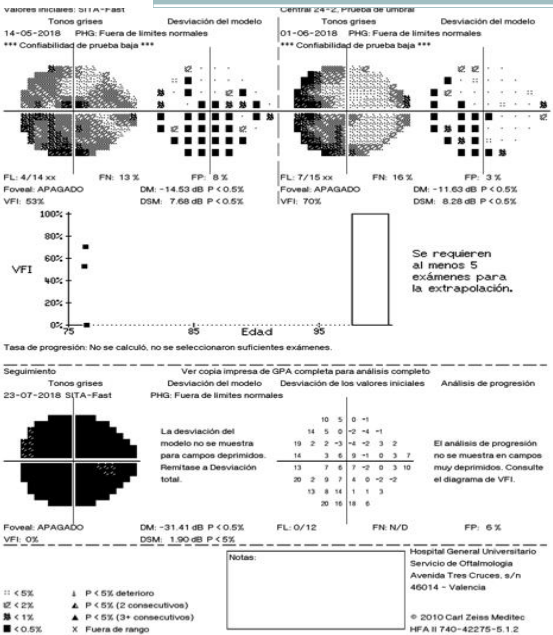

AUDIOMETRIA

Presbiacusia
No se objetiva sordera Neurosensorial

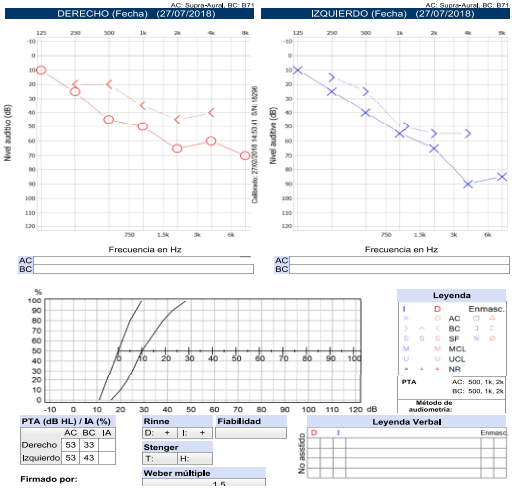

Exploraciones complementarias

- TAC craneal: Cambios en parénquima cerebral en relación con leucopatía hipóxico isquémica
- RNM cerebral e hipofisaria: Lesión nodular de 16 mm en la vertiente más proximal del nervio óptico izquierdo, en proximidad al quiasma, sugestiva de adenoma de hipófisis.
- Analítica: Anodina Bioquímica básica, Hemograma y Coagulación
- Potenciales evocados alterados en ojo izquierdo

Exploración física

- Exploración neurológica
  - Parálisis facial izquierda periférica
  - Neuropatía y edema papila ojo izquierdo
  - Afectación sensitiva facial
  - Hipoacusia izquierda
- Exploración física
  - Normal

Prueba de imágen

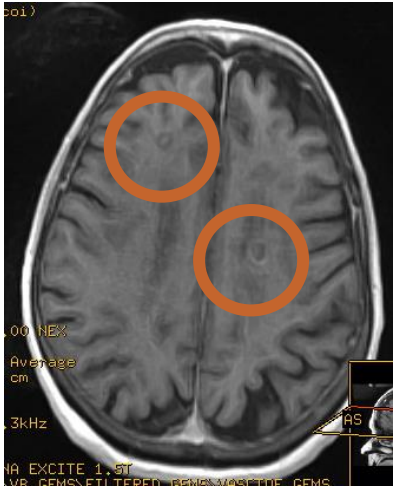

- Aparición de dos nuevas lesiones nodulares mínimo realce y marcada restricción en difusión
  - Lóbulo frontal derecho de 7x8mm
  - Adyacente ventrículo lateral izquerdo 10x9mm
- Lesión afectando al nervio óptico izquierdo, quiasma óptico, rama V2 izquierda.
- Nódulo en conducto auditivo interno izquierdo y afectación del nervio facial homolateral.

TAC EXTENSIÓN

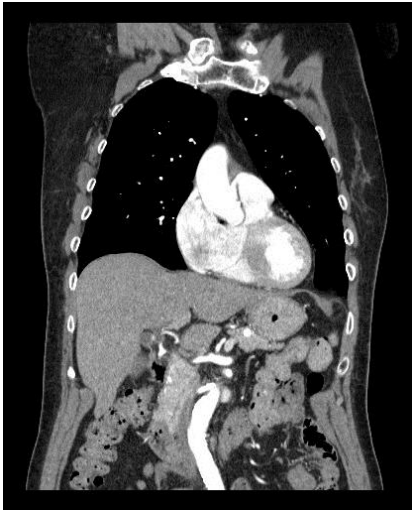

- No se visualizan adenopatías axilares, mediastínicas ni hiliares significativas.
- Atelectasias subsegmentarias en ambos lóbulos inferiores y LM.
- Engrosamiento nodular de la glándula suprarrenal izquierda que podría corresponder con un adenoma
- No se evidencian adenopatías retroperitoneales, meséntericas ni pélvicas significativas.
- Lesión nodular de baja atenuación, probablemente quística con un diámetro de 24 x 23 mm localizada en hemipelvis izquierda
- No se visualiza líquido libre intraabdominal.
- No detecto lesiones óseas sospechosas de malignidad.

RNM órbita

- Lesión qué afecta a nervio óptico izquierdo, rodeándolo, extendiéndose hasta quiasma Óptico (33 x 12 mm) y hacia seno cavernoso homolateral, con engrosamiento de la rama V2 izquierda.
- Hipercaptación de la base del tallo hipofisario.
- Nódulo de 11 x 5 mm en conducto auditivo interno izquierdo, que rodea a VII y VIII pares craneales
- Hipercaptación en el trayecto intrapetroso del nervio facial homolateral hasta su salida en foramen mastoideo.
- Lesión nodular captante subependimaria adyacente a cuerpo del ventriculo lateral izquierdo (20 x 10 mm)

Conclusión: Lesiones de comportamiento pseudotumoral con diseminacion perineural

PREGUNTA 1:

Paciente 76 años con síndrome subagudo progresivo con parálisis facial izquierda periférica, neuropatía y edema de papila ojo izquierdo afectación sensitiva facial e hipoacusia izquierda y lesiones captantes de gadolinio a nivel orbitario y peri orbitario.

¿ Cuál es el diagnóstico diferencial?

PREGUNTA 2:

Paciente 76 años con síndrome subagudo progresivo con parálisis facial izquierda periférica, neuropatía y edema de papila ojo izquierdo afectación sensitiva facial e hipoacusia izquiereda y lesiones captantes de gadolinio a nivel orbitario y periorbitario.

¿ Cuáles son las exploraciones complementarias para intentar llegar al diagnóstico ?

Ampliación analítica

- Enfermedades infecciosas:
  - Mycoplasma, Coxiella burnetti, Lyme
  - VIH, VHC, VHB, RPR, VEB, CMV, Parvovirus
  - Interferon gamma
- Autoinmunidad
  - ANAS, ENAS, Complemento, Proteinograma
  - ANCAS, Anticoagulante lúpico, anticardiolipina, B2 glicop.
  - Onconeuronales: CV2, Hu, Ri, Yo, Ma2, Recoverina, Titina, SOX-1, GAD65, Zic4,
  - IgG4
- Estudio Hormonal : Normal
- Marcadores tumorales: 15,3 10,9, Ca125

LIQUIDO CEFALORAQUÍDEO

- Análisis: Glucosa 53 (sangre 71). Proteinas 75,9 Leucocitos 25 (mononucleares), Hematies 4. ADA 3
- Citología: No células inflamatorias ni malignas, frotis acelular
- Reordenamiento del gen TCR-gamma, igH, igK e IgL clonalidad células B mediante PCR y Electroforesis
  - Ausencia de clonalidad
- Infeccioso: Criptococo, Galactomanano, Gram, Cultivo, VDRL, Ziehl, Löwenstein, PCR TBC, PCR Whipple

PET

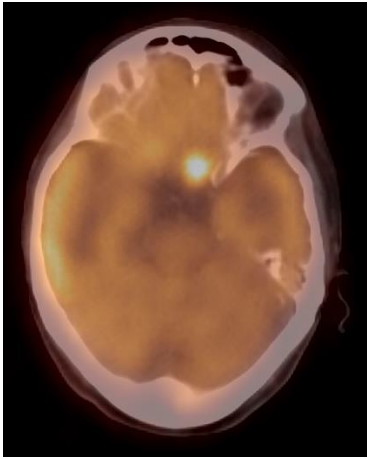

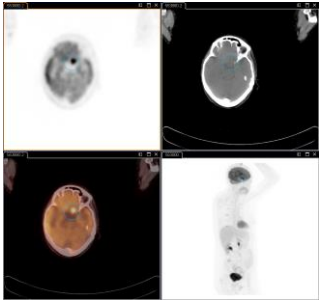

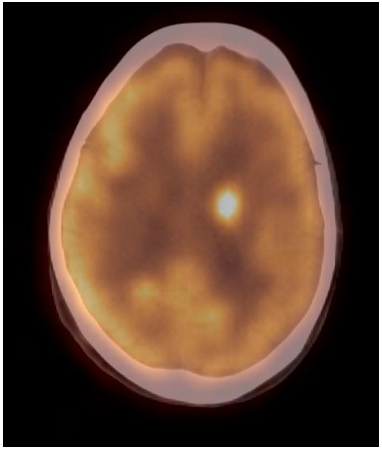

- Dos focos de captción patológica cerebral conocidos (SUCV máximo 12,3 en región paraventricular izquierda y SUV máximo 11.7 junto a nervio óptico izquierdo)

BIOPSIA por escisión del cerebro

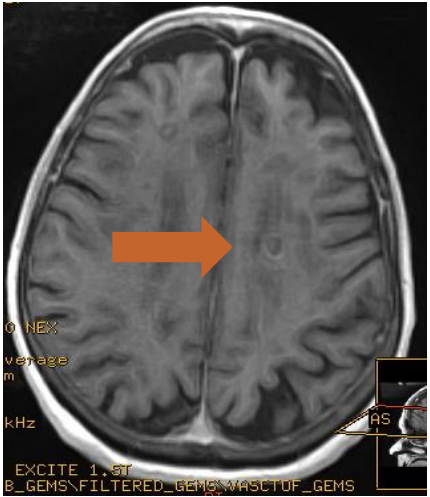

- Tejido fibroso sin lesiones
- Gliosis reactiva con focos hemorrágicos
- No granulomas ni lesiones malignas

Evolución de la paciente 1 mes

- Evolución de la afectación neurológica hasta la ceguera
- No cefalea
- No otros pares craneales asociados
- Depresión por el deterioro clínico
- No síntomas sistémicos

PREGUNTA 3:

La paciente se presenta en comité de Tumores: Neurología, Neurocirugía, Oncología, Anatomía patológica, Radiología y Medicina interna. Neurocirugía propone tratamiento corticoideo empírico y reevaluar en 2-3 meses, dada la inespecificidad de la AP, imposiblidad de acceso al quiasma. Oncología no ve posible con esas lesiones iniciar tratamiento sin anatomía patológica ¿ Cuál es el su opinión como clínico?

1.- Dar corticoides en pulsos/Inmunosupresores y reevaluar en 3 meses

2.- Biopsia

3.- Derivar a la paciente a otro centro

4.- Valorar iniciar tratamiento Oncológico como Linfoma

Biopsia en base a

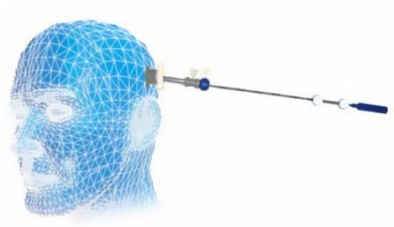

- 1.- Mala evolución de la paciente
- 2.- Suv altamente sugestivo de enfermedad neoplásica
- 3.- Radiología concluyó que la zona de la biopsia (donde se veían las burbujas de aire no coincidía con la zona lesional) en una RNM a las 24 horas

8 horas tras la biopsia

- Paciente estuporosa
- TAC: Hematoma frontal izquierdo con desviación de la línea media de 12mm y hernación subfalciana anterior
- Familia no desea nueva IQ y la paceinte es éxitus

BIOPSIA DEFINITIVA

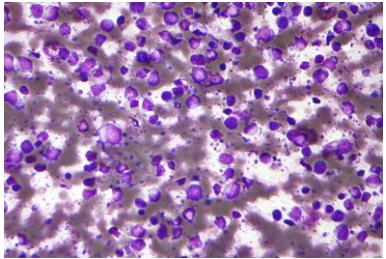

- Infiltración basal difusa de células grandes tumorales linfoides con áreas de localización perivascular y necrosis focal
- Perfil inmunohistoquímico: Apoya el diagnóstico de Linfoma B difuso de célula grande de sistema nervioso central.

Linfoma del SNC

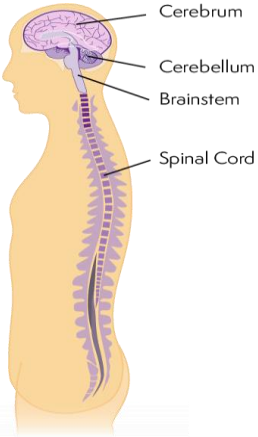

Comprende el 5-7% de los Tumores primarios cerebrales
1-2% de los pacientes con linfoma no Hodking

Clínicamente, el linfoma del SNC se puede presentar como

- Tumoración en el parénquima cerebral
- Linfoma leptomeníngeo: Tejido subependimario
- Linfoma primario ocular
- Linfoma espinal: Mielopatía
- Linfomatosis cerebri: Infiltración difusa que no forma una masa-> Demencia
- Neurolinfomatosis: Infiltación del sistema nervioso periférico

Linfoma primario del sistema nervioso central: el aporte de las técnicas convencionales de diagnóstico p
imágenes
DOI: 10.1016/j.rard.2015.10.007

a) Masa Parenquimatosa

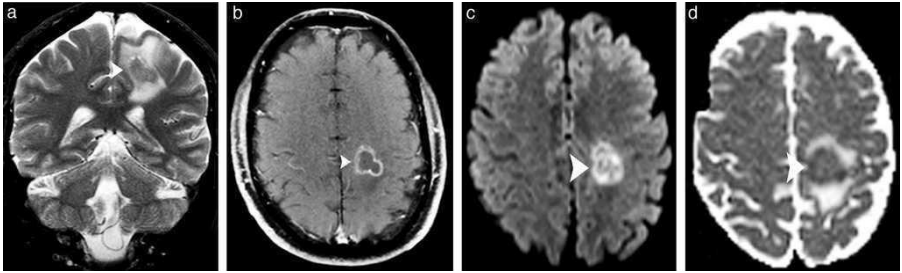

- Variantes entre el inmunocompetente y el inmunodeprimido
- Presentación unifocal /multifocal
- Afecta a cualquier parte: Predominancia Hemisferios cerebrales, sustancia blanca subcortical
- Lesiones con realce homogéneo o en anillo

Linfoma primario del sistema nervioso central: el aporte de las técnicas convencionales de diagnóstico p
imágenes
DOI: 10.1016/j.rard.2015.10.007

b) Linfoma intravascular

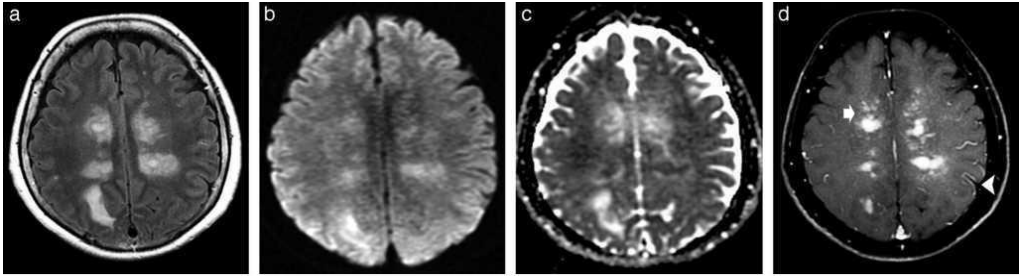

- Se observa con múltiples áreas difusas, bilaterales y asimétricas de hiperintensidad de señal en la sustancia blanca y gris

- Diseminación microvascular, más frecuentemente en la sustancia blanca subcortical y periventricular

Linfoma primario del sistema nervioso central: el aporte de las técnicas convencionales de diagnóstico p
imágenes

c) Linfoma espinal

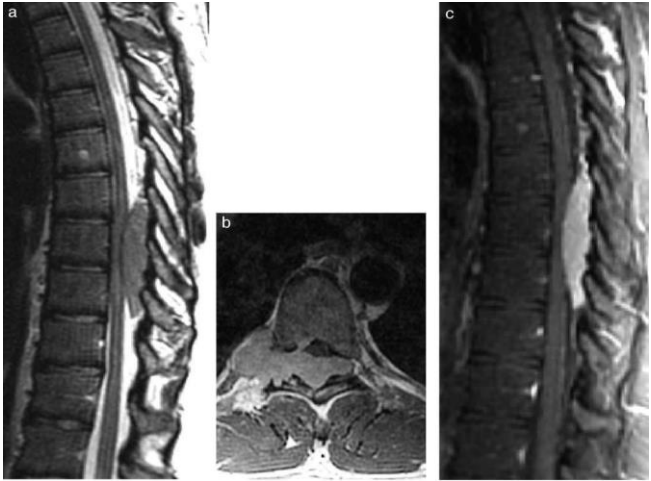

- Se puede producir en
  - Compartimento óseo,
  - Epidural
  - Intradural extramedular
  - Intradural intramedular.
- Puede ser el resultado de una afección primaria, pero suele ser causado por una invasión contigua de una enfermedad vertebral o paravertebral.
- Masa en el tejido blando con hipointensidad de señal en las secuencias ponderadas en T2 y realce homogéneo de gadolinio.
- Se disemina longitudinalmente por múltiples segmentos a través del agujero intervertebral

Linfoma primario del sistema nervioso central: el aporte de las técnicas convencionales de diagnóstico por imágenes
DOI: 10.1016/j.rard.2015.10.007

d) Neurolinfomatosis

- Presentación linfoma no Hodgkin caracterizada por la infiltración de células linfoides en el SNP
  - Pares craneales
  - Raíces
  - Plexo
- 5% de los pacientes con linfoma
- Sólo en el 20% Neurolinfomatosis existe evidencia de enfermedad sistémica
- Presentación clínica
  - Polineuropatía o poliradiculopatía dolorosa
  - Afectación de pares craneales
  - Polineuropatía no dolorosa
  - Mononeuropatía periférica

Baehring, J. M., & Batchelor, T. T. (2012). *Diagnosis and Management of Neurolymphomatosis. The Cancer Journal, 18(5), 463–468.*

Diagnóstico

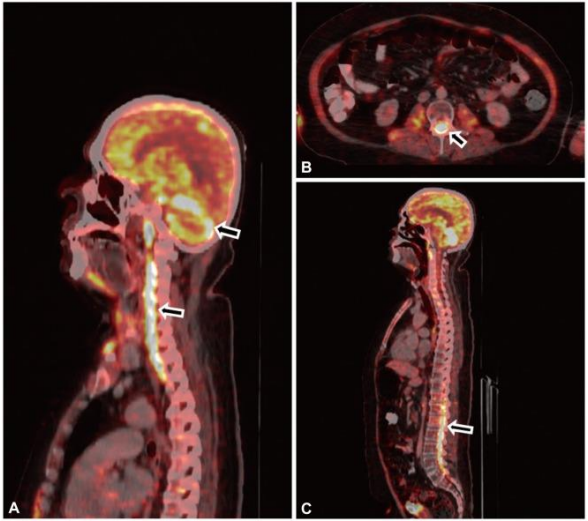

- FDG-PET técnica más sensible y específica para el diagnóstico
- Biopsia: Estándar del diagnóstico
- Neurolimphomatosis can be diagnosed even in the absence of a histopathological confirmation and chemotherapy can be started empirically.
- Si no existe posibilidades de biopsia, con una imagen sugestiva de PET, está aceptado realizar tratamiento con quimioterapia empírica y ver la respuesta inicial.

PRONÓSTICO

Total : 14 patients	
Age	73.0 years (range: 60 – 84 y)
Sex	
Male	7(50.0%)
Female	7(50.0%)
Histological diagnosis	
DLBCL	12(85.7%)
IVL	5/12(41.7%)
CD5(+)	8/12(75.0%)
MCL	1(7.1%)
PTCL-NOS	1(7.1%)
CSF invasion	10(71.4%)
Treatment	
HD-MTX containing regimen	12(85.7%)
Intrathecal MTX injection	13(92.9%)
Nerve irradiation	8(57.1%)
Alleviation of symptom	7/8(87.5%)
Auto-SCT	3(21.4%)
Outcome	
Alive	3(21.4%)
Dead	11(78.6%)

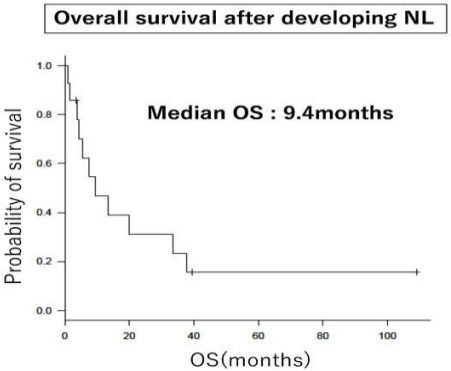

Clinical Features, Diagnosis, and Prognosis of 14 Cases of Neurolymphomatosis: Single Institutional Experience over 10 Years
Yoshiaki Abe, Yoshiaki Usui, Kentaro Narita, Masami Takeuchi and Kosei Matsue
Blood 2016 128:3042;

Take home message



- El dianóstico de neurolinfomatosis es para el clínico un reto y requiere la integración de información clínica, radiológica y analítica
- Importante conocer las diversos modos de presentación de Linfoma y el diagnóstico diferencial con otras entidades (Sarcoidosis, TBC)
- Importancia de un diagnóstico precoz para tratar de mejorar
- Pronóstico suele ser malo y los factores de mal pronóstico son
  - Presentación tardía
  - Avanzado estado
  - Histología muy agresiva