Caso clínico: Fascitis

José Pérez Silvestre

Andrea Catalán Redón

Consorcio Hospital General Universitario de Valencia

Urgencias

- Mujer de 77 años que acude a Urgencias por disnea de 5 días de evolución tras abandonar el tratamiento diurético (furosemida). Sufre caída esperando a la ambulancia con contusión en rodilla derecha.

- AP:
  - FRCV: HTA, DM tipo 2, Obesidad mórbida
  - FA anticoagulada con Sintrom
  - ICC diastólica (último ingreso: IResp global por descompensación ICC)
  - SAOS con BiPAP
  - Hipotiroidismo
  - Hiperuricemia
  - Osteoartrosis

  - IQ: hernia umbilical, legrado uterino (metrorragia postmenopáusica)

  - Situación socio-basal: vida cama sillón por dificultades a la deambulación.

- Tratamiento:

  - Levotiroxina 100mg
  - Insulina Glargina
  - Metformina 850 mg
  - Liraglutida 6 mg
  - Potasio
  - Alopurinol 100 mg
  - Diazepam 5 mg
  - Mianserina 30 mg
  - Olmesartan + hidroclorotiazida 40/25 mg
  - Carvedilol 6.25 mg
  - Furosemida 40 mg
  - Bromuro de ipatropio 20 mg/2 inh
  - Pantoprazol 20 mg
  - Lorazepam 1 mg
  - Acenocumarol 1 mg

- <u>Exploración física:</u>

  - PA 153/106, FC 86 lpm, SpO2 95% Taquipnéica al habla. Anasarca
  - ACP: tonos arrítmicos sin soplos. MVC con crepitantes bibasales.
  - Abdomen: no valorable. Edema en flancos
  - Extremidades: no signos de TVP. Dolor y tumefacción en rodilla derecha. Movilidad pasiva conservada y activa limitada por dolor. Valoración neurovascular OK.

- <u>PPCC:</u>

  - Analítica: hb 10.6, leucocitos 9.000 (N 7.400), plaquetas 316.000, I.N.R. 2.84, Iones OK, Urea 36 mg/dL, Creatinina 1.00 mg/dL, PCR 1.2 mg/dL
  - Sedimento Orina: sin alteraciones
  - ECG: FA con respuesta ventricular rápida.
  - Rx tórax: similar a estudios previos

TAC rodilla - Urgencias

Pinzamiento del espacio articular en el compartimento femorotibial medial, con esclerosis del hueso subcondral en la meseta tibial y osteofitos marginales en compartimentos femorotibilaes medial y lateral, todo de carácter degenerativo. No signos de fractura en cóndilos femorales. Pinzamiento del espacio articular con osteofitos marginales en articulación femoropatelar. Importante edematización de la grasa supra e infrapatelar, sin colecciones.

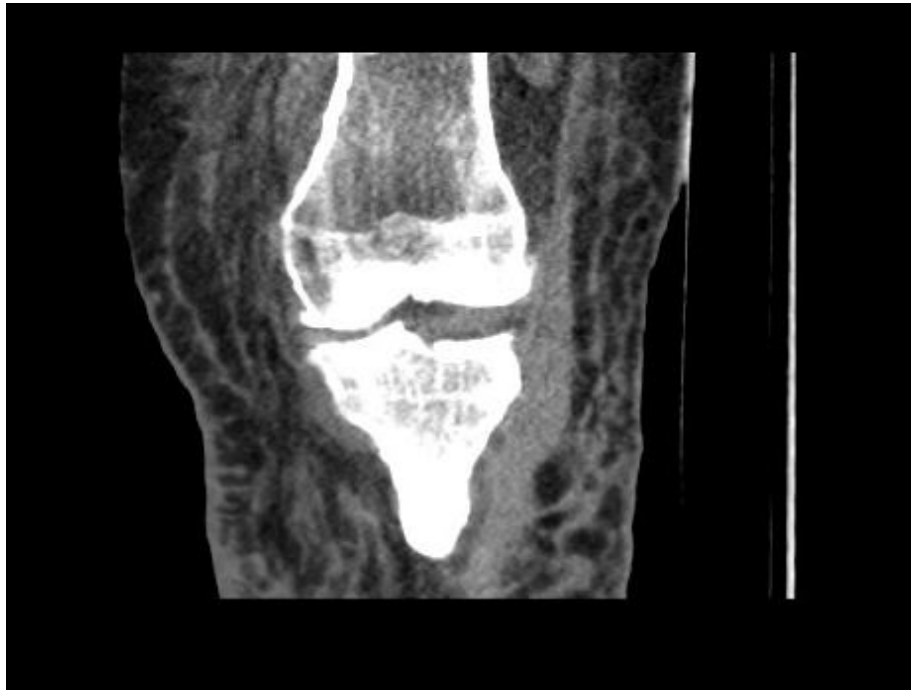

Sala

- M - 17/09

  - Importante dolo ción. Disnea de reposo. Anasarc
  - PA: 156/76, FC 9
  - Rodilla derecha gran hematoma con flictenas.
  - Analítica: Hb 8.

Fiebre

Dolor intenso con edema, eritema y sufrimiento cutáneo

Anemización

¿Cúal es la principal sospecha diagnóstica?

Diagnostico diferencial

- Celulitis.
- Síndrome compartimental
- Fascitis necrotizante.
- Fascitis no necrotizante.

Fascitis necrotizante

- Factores riesgo:
  - Trauma mayor penetrante
  - Laceración menor o traumatismo cerrado
  - Brecha de la piel
  - Cirugía reciente
  - Rotura de la mucosa
  - Inmunosupresión (diabetes)
  - Obesidad
  - Alcoholismo
  - En mujeres: embarazo, parto, pérdida del embarazo, procedimientos ginecológicos.

Manifestaciones clínicas

Eritema	72%
Edema	75%
Dolor intenso desproporcionado	72%
Fiebre	60%
Crepitación	50%
Bullas cutáneas, necrosis o equimosis	38%
Síndrome compartimental	

Hallazgos de laboratorio

- Inespecíficos.

- Leucocitosis con desplazamiento a la izquierda, acidosis, coagulopatía, hiponatremia, marcadores inflamatorios elevados, elevaciones en la creatinina sérica, lactato, creatina quinasa (CK) y aspartato aminotransferasa (AST).

- Hemocultivos:
  - 60% en la monomicrobiana
  - 20% en la polimicrobiana.

Diagnóstico

- Sospecha:
  - Signos locales (eritema, edema, calor)
  - Signos de enfermedad sistémica (fiebre, inestabilidad hemodinámica)
  - Con crepitación, progresión rápida de manifestaciones clínicas y / o dolor intenso

- Confirmación: **exploración quirúrgica**

Pruebas de imagen

- TAC:
  - Detecta gas y delinea abscesos.
  - La falta de realce de la fascia: confirma la presencia de necrosis y la diferencia de la no necrotizante.

- RNM:
  - Inflamación de la fascia, la extensión de la infección y la presencia de abscesos u osteomielisis.
  - No detecta pequeñas cantidad de aire fascial.

¿PRINCIPAL SOSPECHA?

FASCITIS NECROTIZANTE

¿PLAN DE ACTUACIÓN?

ATB amplio espectro. Transfusión. Aviso COT guardia.

Respuesta IC COT

- Hematoma prepatelar de rodilla derecha de varios días de evolución tras traumatismo directo.
- Sufrimiento cutáneo con flictenas en piel
- No dolor al estiramiento pasivo, no se palpan compartimentos a tensión, no alteraciones neurovasculares distales.
- TAC: descarta afectación articular, de la fascia y fracturas.

Se descarta fascitis necrotizante

(no criterios clínicos ni analíticos)

- X - 18/09:
  - Mayor dolor que en días previos. Menor disnea.
  - T 37.5ºC, Diuresis 10.100cc, FR 28 rpm
  - Rodilla derecha: mayor número de flictenas y signos inflamatorios en toda la pierna. Movilidad pasiva dolorosa.
  - Analítica: Hb 9.7, resto hemograma N. I.N.R. 2.1 Creatinina 1.07, iones OK.

  - TAC URGENTE

TAC Urgente

Aumento del volumen del MID, con engrosamiento cutáneo y marcado edema del tejido subcutáneo. En región anterior se observa colección densa irregular, sugestiva de hematoma de aprox. 11 x 4x 12 cm. Ligero engrosamiento de la fascia superficial. Hallazgos sugieren fascitis superficial. No se observa gas en partes blandas ni colecciones disecando planos fasciales que sugieran fascitis necrotizante.

- J - 19/09:
  - T 37.2ºC, Diuresis 5350cc
  - Rodilla derecha: dolor y tumefacción, con flictenas unas rotas y otras con contenido hemorrágico, signos inflamatorios en toda la pierna. Importante hematoma en toda el trayecto pierna derecha.
  - IC COT: se descarta fascitis necrotizante ante la ausencia de criterios clínicos, analíticos o de imagen. D: hematoma del tejido subcutáneo.

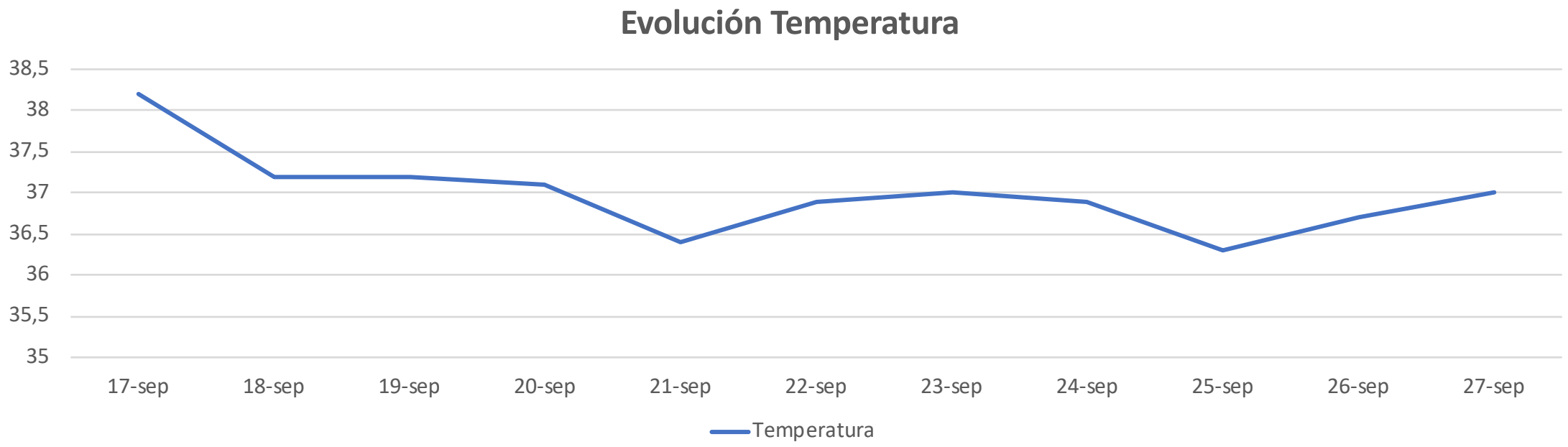
Evolución Temperatura
38,5
38
37,5
37
36,5
36
35,5
35
17-sep
18-sep
19-sep
20-sep
21-sep
22-sep
23-sep
24-sep
25-sep
26-sep
27-sep
Temperatura

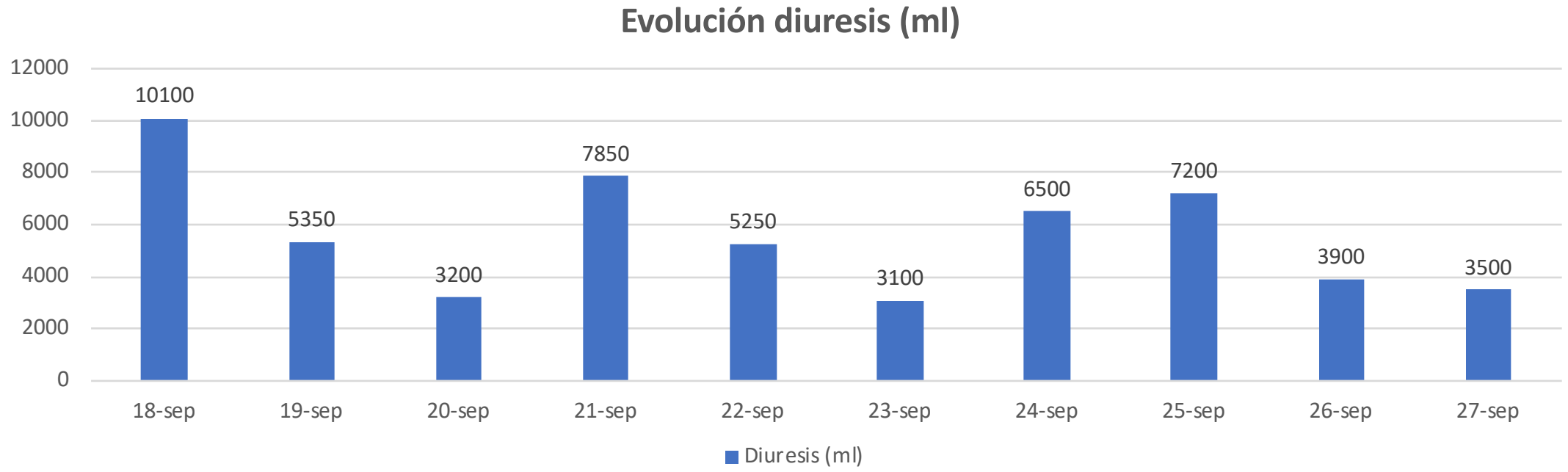
Evolución diuresis (ml)
12000
10000
8000
6000
4000
2000
0
10100
5350
3200
7850
5250
3100
6500
7200
3900
3500
18-sep
19-sep
20-sep
21-sep
22-sep
23-sep
24-sep
25-sep
26-sep
27-sep
Diuresis (ml)

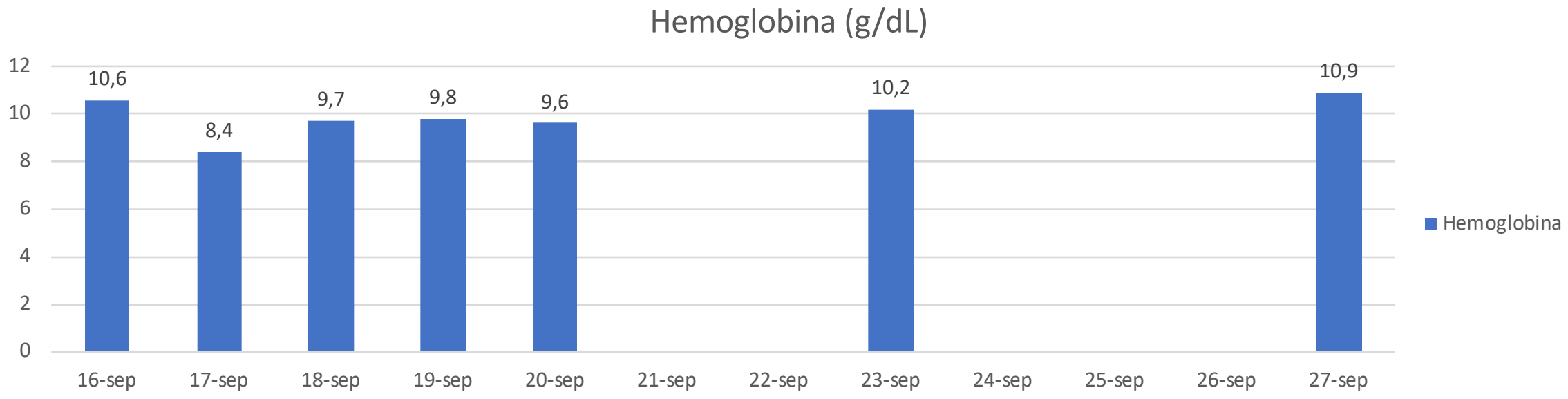
Hemoglobina (g/dL)
12
10
8
6
4
2
0
10,6
8,4
9,7
9,8
9,6
10,2
10,9
16-sep
17-sep
18-sep
19-sep
20-sep
21-sep
22-sep
23-sep
24-sep
25-sep
26-sep
27-sep
Hemoglobina

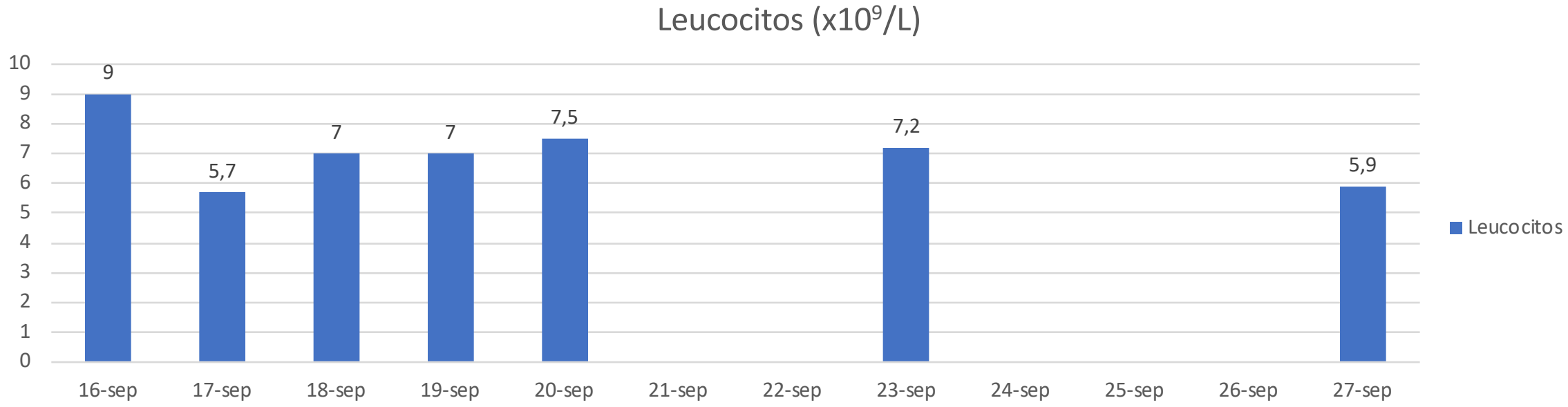
Leucocitos (x10⁹/L)
10
9
8
7
6
5
4
3
2
1
0
9
5,7
7
7
7,5
7,2
5,9
16-sep
17-sep
18-sep
19-sep
20-sep
21-sep
22-sep
23-sep
24-sep
25-sep
26-sep
27-sep
Leucocitos

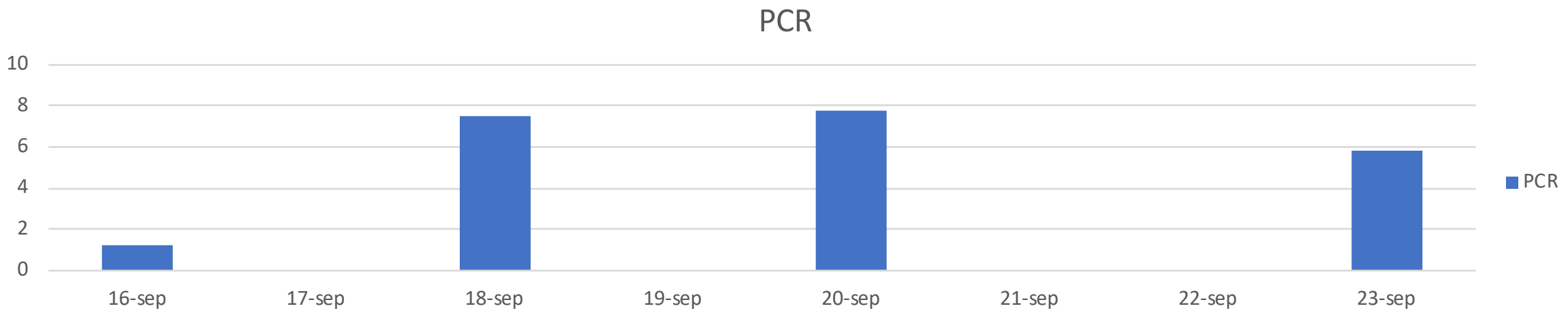
PCR
10
8
6
4
2
0
16-sep
17-sep
18-sep
19-sep
20-sep
21-sep
22-sep
23-sep
PCR

1er día

2º día

3º día

6º día

10º día

Conclusiones

- Tórpida evolución: anticoagulación, obesidad y anasarca.
- La paciente fue tratada con ATB de amplio espectro (Meropenem y Clindamicina) y tratamiento deplectivo.
- RNM no es válida para el diagnóstico de fascitis necrotizante

THANKS