Hospital General
UNIVERSITARI DE VALENCIA

SESIÓN CLÍNICA

MÁS ALLÁ DE LA VIT B12

A PROPÓSITO DE UNA SERIE DE CASOS

SARA CARRASCOSA GARCÍA

YOLANDA CABANES HERNÁNDEZ

4 DICIEMBRE 2019

Introducción

MACROCITOSIS = ↑ tamaño eritrocitos en CONTADORES, **VCM > 100 fL** en adultos

- CONFIRMACIÓN diagnóstica: <u>frotis sangre periférica</u>

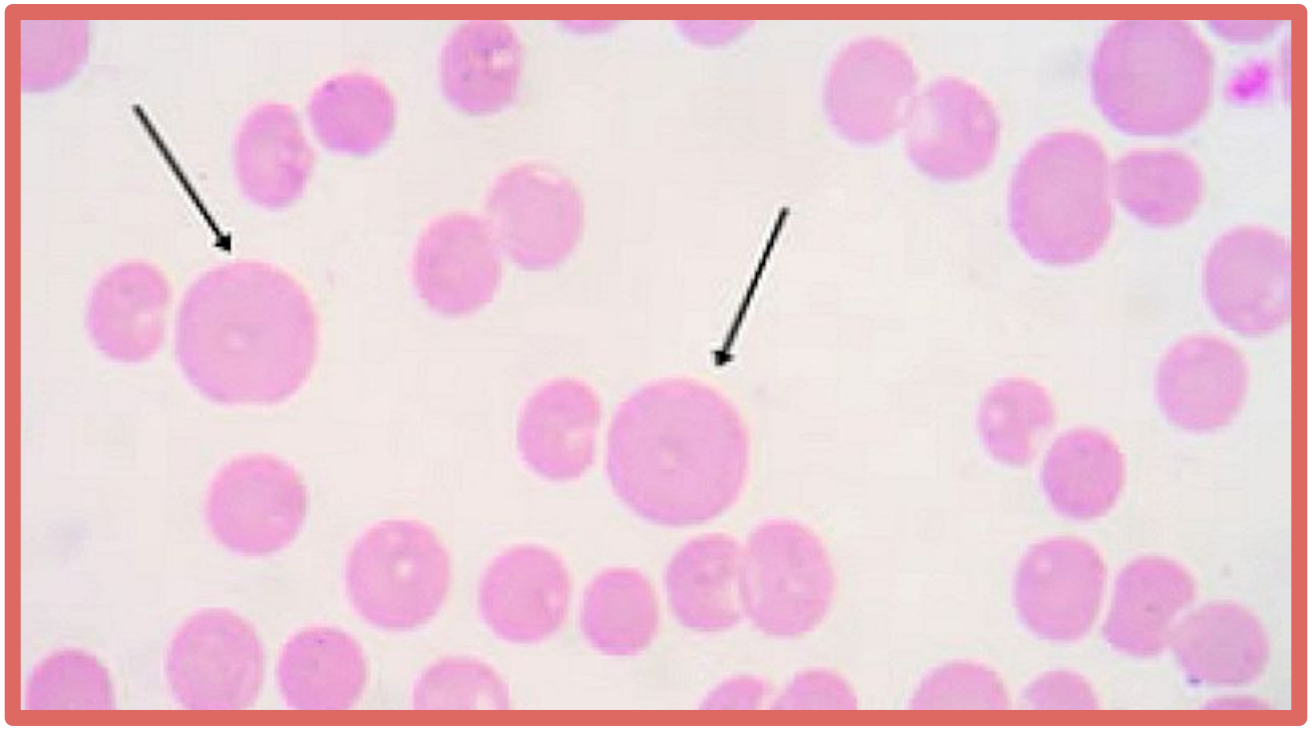

Introducción

MACROCITOSIS = ↑ tamaño eritrocitos en CONTADORES, **VCM > 100 fL** en adultos

- CONFIRMACIÓN diagnóstica: <u>frotis sangre periférica</u>

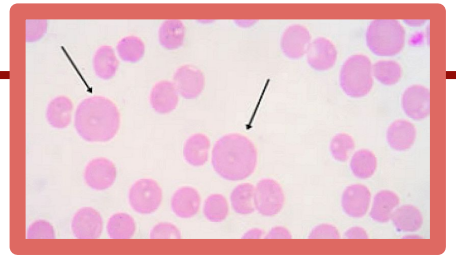

- **Prevalencia 2-4%:** + frec hombres, ↑ con la edad
  - Ej. mayores de 65 años: hombres 6,3% vs mujeres 3,3%
- La macrocitosis es **FISIOLÓGICA** en el embarazo y hasta los 8 meses de vida.

Introducción

MACROCITOSIS = ↑ tamaño eritrocitos en CONTADORES, **VCM > 100 fL** en adultos

- CONFIRMACIÓN diagnóstica: frotis sangre periférica

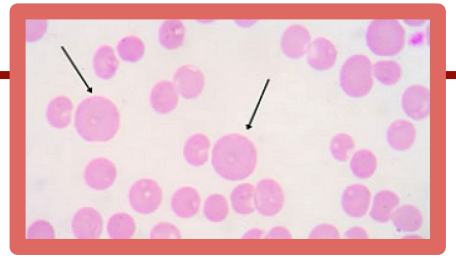

- **Prevalencia 2-4%:** + frec hombres, ↑ con la edad
  - Ej. mayores de 65 años: hombres 6,3% vs mujeres 3,3%
- La macrocitosis es **FISIOLÓGICA** en el embarazo y hasta los 8 meses de vida.
- En general, el alcoholismo es la causa más frecuente de macrocitosis.

Introducción

MACROCITOSIS = ↑ tamaño eritrocitos en CONTADORES, **VCM > 100 fL** en adultos

- CONFIRMACIÓN diagnóstica: frotis sangre periférica

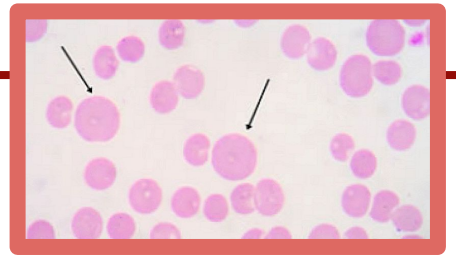

- **Prevalencia 2-4%:** + frec hombres, ↑ con la edad
  - Ej. mayores de 65 años: hombres 6,3% vs mujeres 3,3%
- La macrocitosis es **FISIOLÓGICA** en el embarazo y hasta los 8 meses de vida.
- En general, el alcoholismo es la causa más frecuente de macrocitosis.
- **MACROCITOSIS ESPURIAS** (errores analíticos)
  - Hipergammaglobulinemia importante (mieloma, enf. Waldenström)
  - Exceso de EDTA en tubos de recolección
  - Hiperglucemia
  - Leucocitosis

Introducción

MACROCITOSIS = ↑ tamaño eritrocitos en CONTADORES, **VCM > 100 fL** en adultos

- CONFIRMACIÓN diagnóstica: frotis sangre periférica

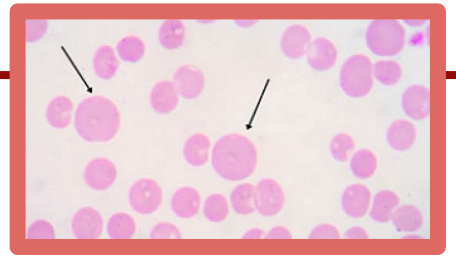

- **Prevalencia 2-4%:** + frec hombres, ↑ con la edad
  - Ej. mayores de 65 años: hombres 6,3% vs mujeres 3,3%
- La macrocitosis es **FISIOLÓGICA** en el embarazo y hasta los 8 meses de vida.
- En general, el alcoholismo es la causa más frecuente de macrocitosis.
- **MACROCITOSIS ESPURIAS** (errores analíticos)
  - Hipergammaglobulinemia importante (mieloma, enf. Waldenström)
  - Exceso de EDTA en tubos de recolección
  - Hiperglucemia
  - Leucocitosis

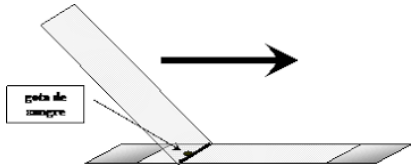

FROTIS SANGUÍNEO

Introducción

MACROCITOSIS = ↑ tamaño eritrocitos en CONTADORES, **VCM > 100 fL** en adultos

- CONFIRMACIÓN diagnóstica: frotis sangre periférica

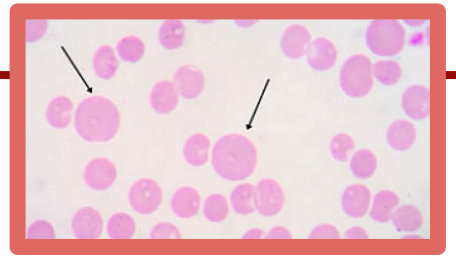

- **Prevalencia 2-4%:** + frec hombres, ↑ con la edad
  - Ej. mayores de 65 años: hombres 6,3% vs mujeres 3,3%
- La macrocitosis es **FISIOLÓGICA** en el embarazo y hasta los 8 meses de vida.
- En general, el alcoholismo es la causa más frecuente de macrocitosis.
- **MACROCITOSIS ESPURIAS** (errores analíticos)
  - Hipergammaglobulinemia importante (mieloma, enf. Waldenström)
  - Exceso de EDTA en tubos de recolección
  - Hiperglucemia
  - Leucocitosis

MACROCITOSIS + ANEMIA.... sólo en 40% casos

Anemia macrocítica ≠ anemia megaloblástica

Introducción

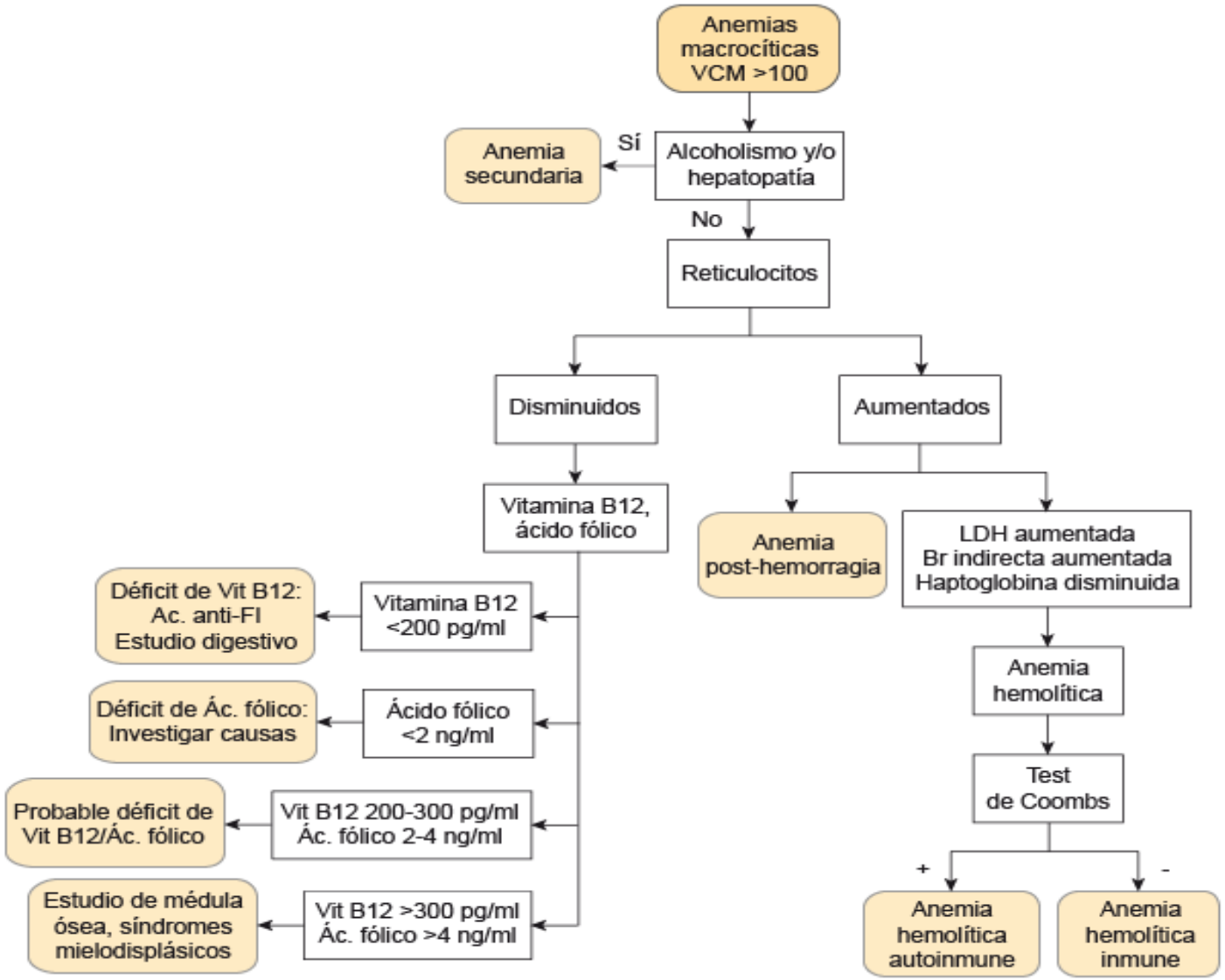

Introducción

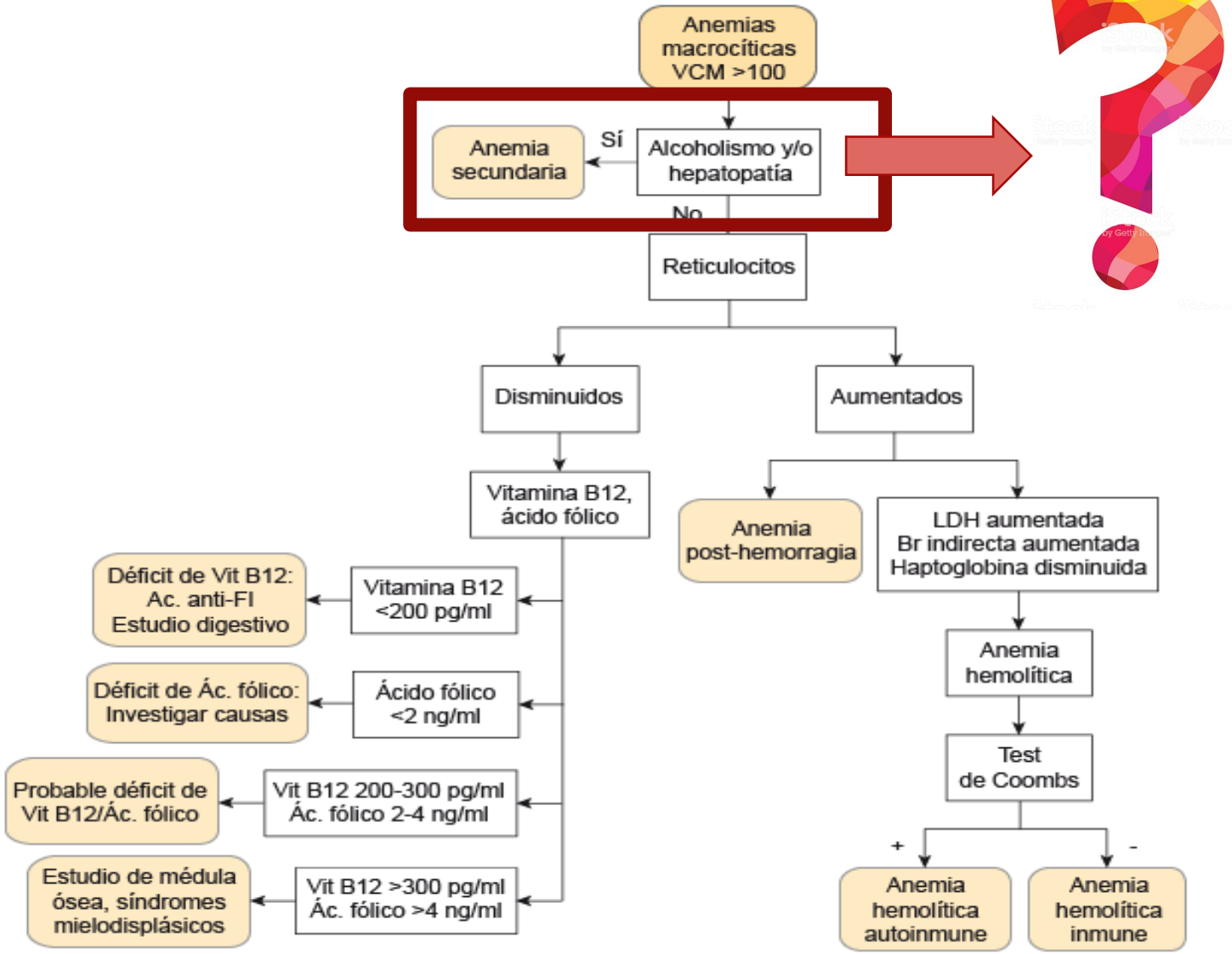

Introducción

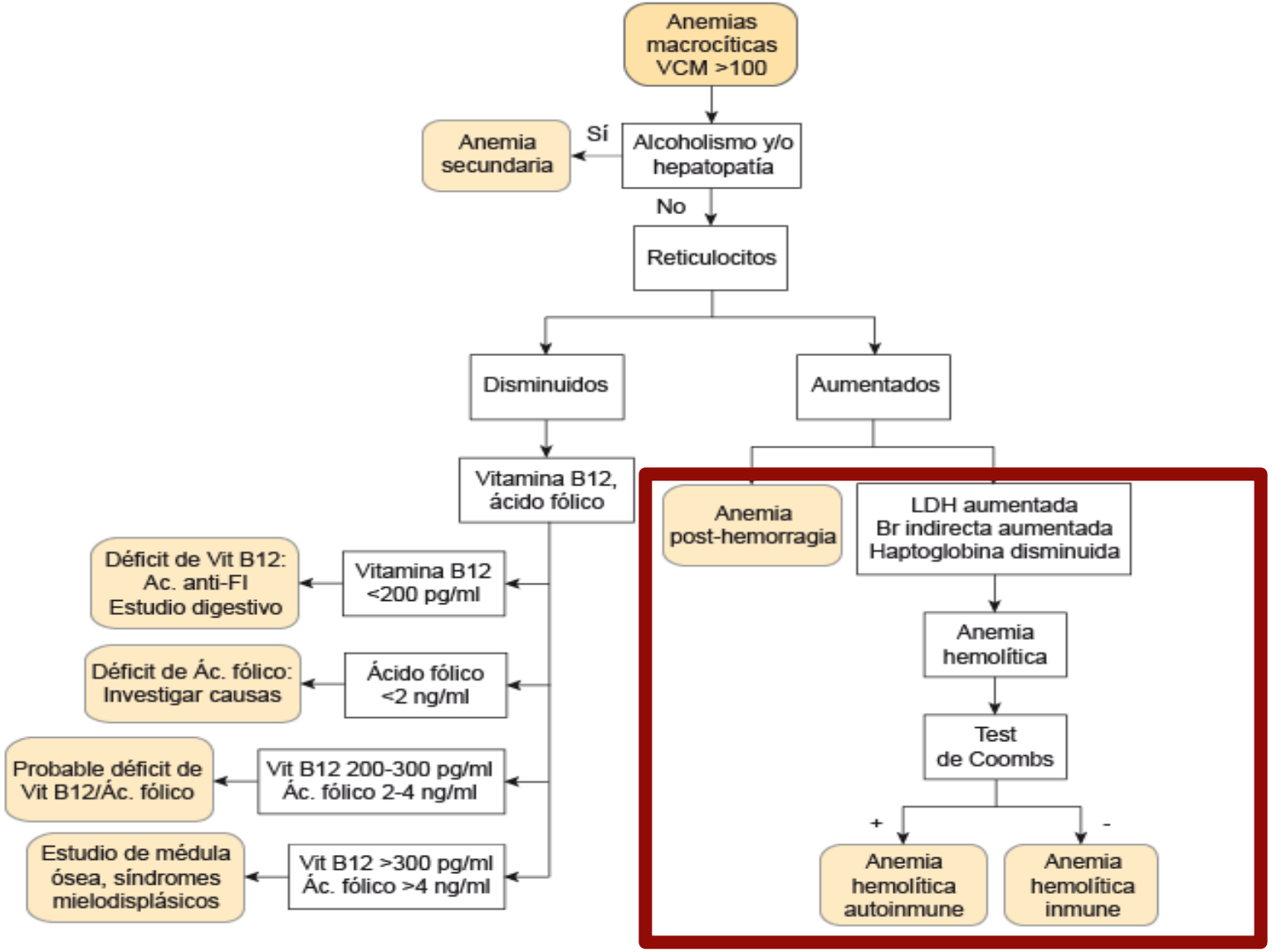

Introducción

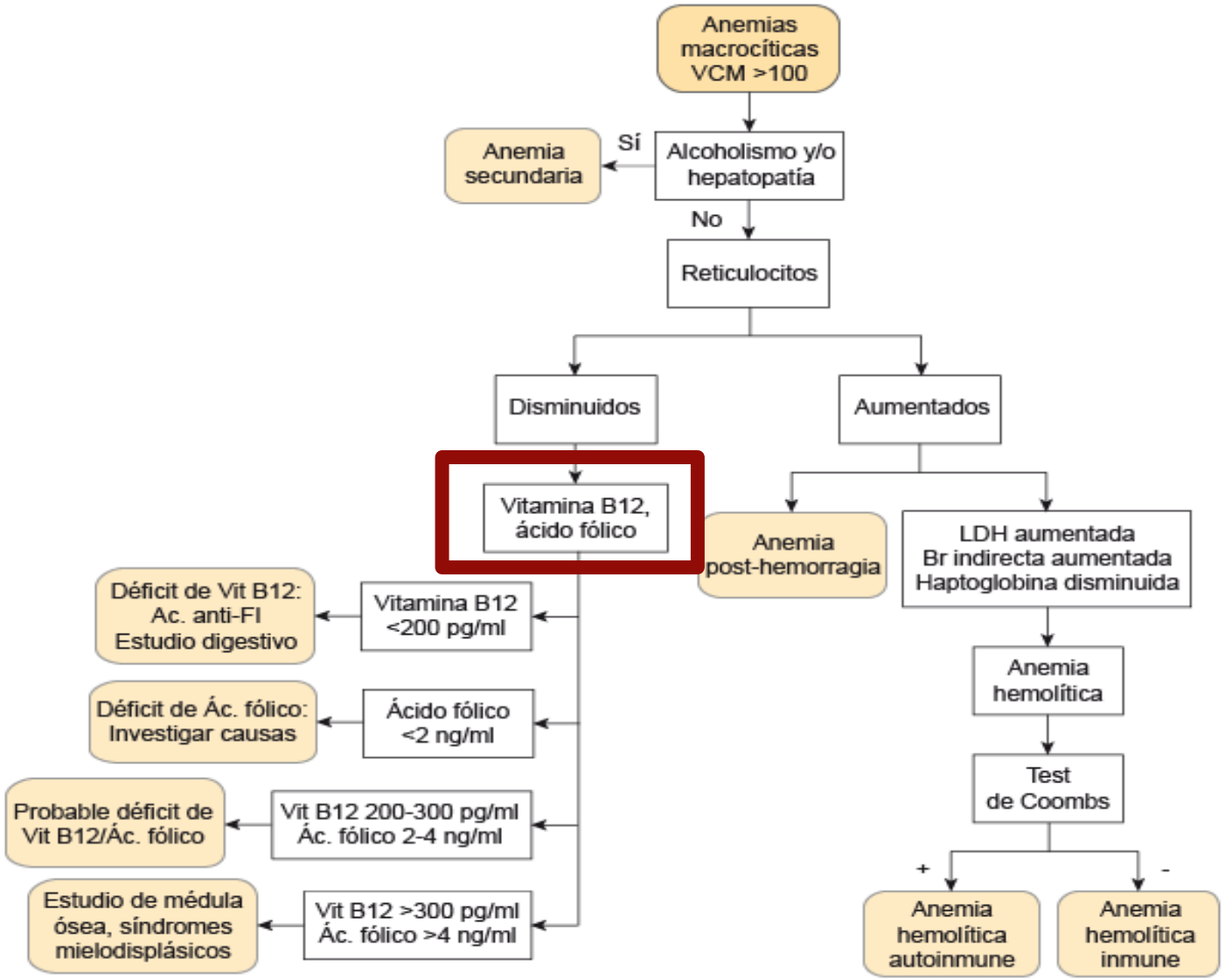

Introducción

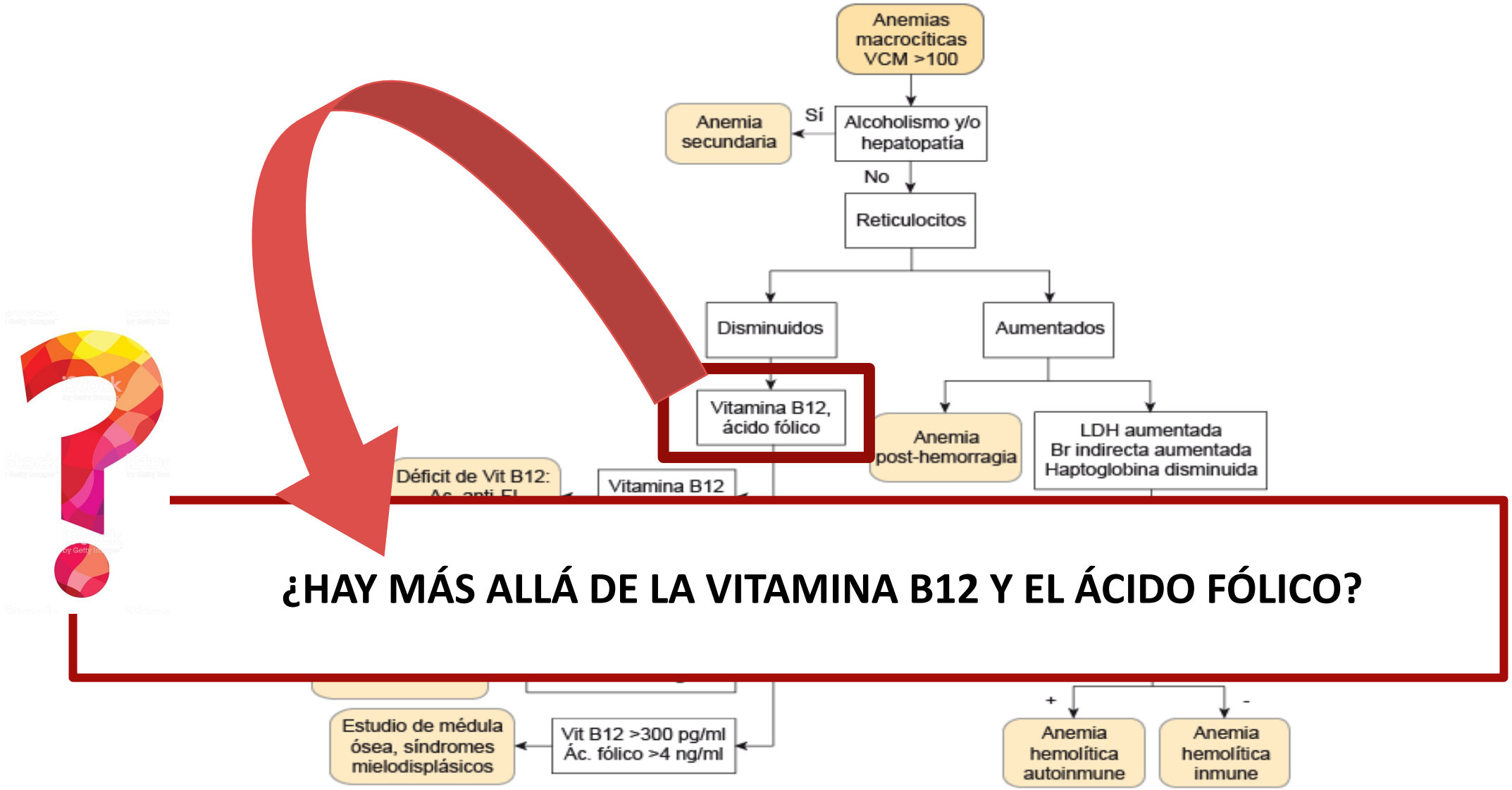

¿HAY MÁS ALLÁ DE LA VITAMINA B12 Y EL ÁCIDO FÓLICO?

CASO CLÍNICO NÚMERO 1

Caso clínico núm. 1



- **Varón de 51 años**.
- No alergias medicamentosas.
- Tabaco: 35 años/paquete. **Alcohol: 4 UBE/día**.
- Antecedentes médicos:
  - Hipertensión arterial.
  - Trastorno de ansiedad y depresión.
- Intervenciones quirúrgicas:
  - Fimosis.
  - Amigdalectomía.
- **Tratamiento habitual**: BRINTELLIX 15MG, AMLODIPINO 10 MG, MICARDIS PLUS 80/12,5MG, BILAXTEN 20MG, OMEPRAZOL 20 MG.

Caso clínico núm. 1

- **Ingreso marzo 2019:**

NEUROCIRUGÍA

- TCE de repetición.
- **TAC cerebral:**
  - Tres áreas de contusión edematosa hemorrágicas.
  - Área de sangrado subaracnoideo en la convexidad frontal anterior y en cisura de Silvio.
  - Hematoma laminar subdural en tentorio izquierdo.
  - Fractura craneal extensa no desplazada desde región frontal anterior derecha hasta sutura sagital.

Caso clínico núm. 1

- **Ingreso marzo 2019:**

NEUROCIRUGÍA → **TRASLADO**

- TCE de repetición.
- **TAC cerebral:**
  - Tres áreas de contusión edematosa hemorrágicas.
  - Área de sangrado subaracnoideo en la convexidad frontal anterior y en cisura de Silvio.
  - Hematoma laminar subdural en tentorio izquierdo.
  - Fractura craneal extensa no desplazada desde región frontal anterior derecha hasta sutura sagital.

Caso clínico núm. 1

- **Ingreso marzo 2019:**

NEUROCIRUGÍA

- TCE de repetición.
- **TAC cerebral:**
  - Tres áreas de contusión edematosa hemorrágicas.
  - Área de sangrado subaracnoideo en la convexidad frontal anterior y en cisura de Silvio.
  - Hematoma laminar subdural en tentorio izquierdo.
  - Fractura craneal extensa no desplazada desde región frontal anterior derecha hasta sutura sagital.

TRASLADO

MEDICINA INTERNA

- **Estudio de síncopes.**
  - Pródromos (visión borrosa, náuseas y vómitos). Sin clínica cardiológica ni neurológica. Relación con el cambio de posición.
- **Pruebas complementarias**:
  - Tóxicos negativo.
  - Analítica: Hemoglobina 12.8, VCM 101.4 fL.
  - EEG, Holter 24 h, RMN con estudio vascular: normales.
  - Lesión en TC pulmonar → Deriva a NEM.
  - MAPA: Patrón RISER, valorar existencia de SAHS.
- **Alta con seguimiento en CEX**.
  - Pendiente ETT y polisomnografía.

Caso clínico núm. 1

SÍNCOPES

Septiembre → Marzo → Abril → Mayo → Junio → Julio → Agosto

Anemia macrocítica.
RM + estudio vascular.
EEG
Holter 24 h.
MAPA 24h.
TC TAP

Caso clínico núm. 1

SÍNCOPES

Septiembre → Marzo → Abril → Mayo → Junio → Julio → Agosto

Marzo:
- Anemia macrocítica.
- RM + estudio vascular.
- EEG
- Holter 24 h.
- MAPA 24h.
- TC TAP

Abril:
- CEX MIN
- Ajuste antiHTA

Caso clínico núm. 1

VÓMITOS

SÍNCOPES

Septiembre → Marzo → Abril → Mayo → Junio → Julio → Agosto

Anemia macrocítica.
RM + estudio vascular.
EEG
Holter 24 h.
MAPA 24h.
TC TAP

CEX MIN
Ajuste antiHTA

Caso clínico núm. 1

VÓMITOS

SÍNCOPES

Septiembre → Marzo → Abril → Mayo → Junio → Julio → Agosto

Marzo

Anemia macrocítica.
RM + estudio vascular.
EEG
Holter 24 h.
MAPA 24h.
TC TAP

Abril

CEX MIN
Ajuste antiHTA

Junio

CEX NEM
TC control normal.

Caso clínico núm. 1

PÉRDIDA DE PESO

VÓMITOS

NÁUSEAS

SÍNCOPES

Septiembre → Marzo → Abril → Mayo → Junio → Julio → Agosto

Marzo:
- Anemia macrocítica.
- RM + estudio vascular.
- EEG
- Holter 24 h.
- MAPA 24h.
- TC TAP

Abril:
- CEX MIN
- Ajuste antiHTA

Junio:
- CEX NEM
- TC control normal.

Caso clínico núm. 1

DOLOR URENTE MMII

PÉRDIDA DE PESO

VÓMITOS

NÁUSEAS

SÍNCOPES

Septiembre → Marzo → Abril → Mayo → Junio → Julio → Agosto

Marzo

- Anemia macrocítica.
- RM + estudio vascular.
- EEG
- Holter 24 h.
- MAPA 24h.
- TC TAP

Abril

- CEX MIN
- Ajuste antiHTA

Junio

- CEX NEM
- TC control normal.

Caso clínico núm. 1

VISIÓN BORROSA

DOLOR URENTE MMII

PÉRDIDA DE PESO

VÓMITOS

NÁUSEAS

SÍNCOPES

Septiembre → Marzo → Abril → Mayo → Junio → Julio → Agosto

Marzo

Anemia macrocítica.
RM + estudio vascular.
EEG
Holter 24 h.
MAPA 24h.
TC TAP

Abril

CEX MIN
Ajuste antiHTA

Junio

CEX NEM
TC control normal.

Caso clínico núm. 1

VISIÓN BORROSA

DOLOR URENTE MMII

PÉRDIDA DE PESO

VÓMITOS

NÁUSEAS

SÍNCOPES

SÍNCOPES

Septiembre → Marzo → Abril → Mayo → Junio → Julio → Agosto

Marzo:
- Anemia macrocítica.
- RM + estudio vascular.
- EEG
- Holter 24 h.
- MAPA 24h.
- TC TAP

Abril:
- CEX MIN
- Ajuste antiHTA

Junio:
- CEX NEM
- TC control normal.

Caso clínico núm. 1

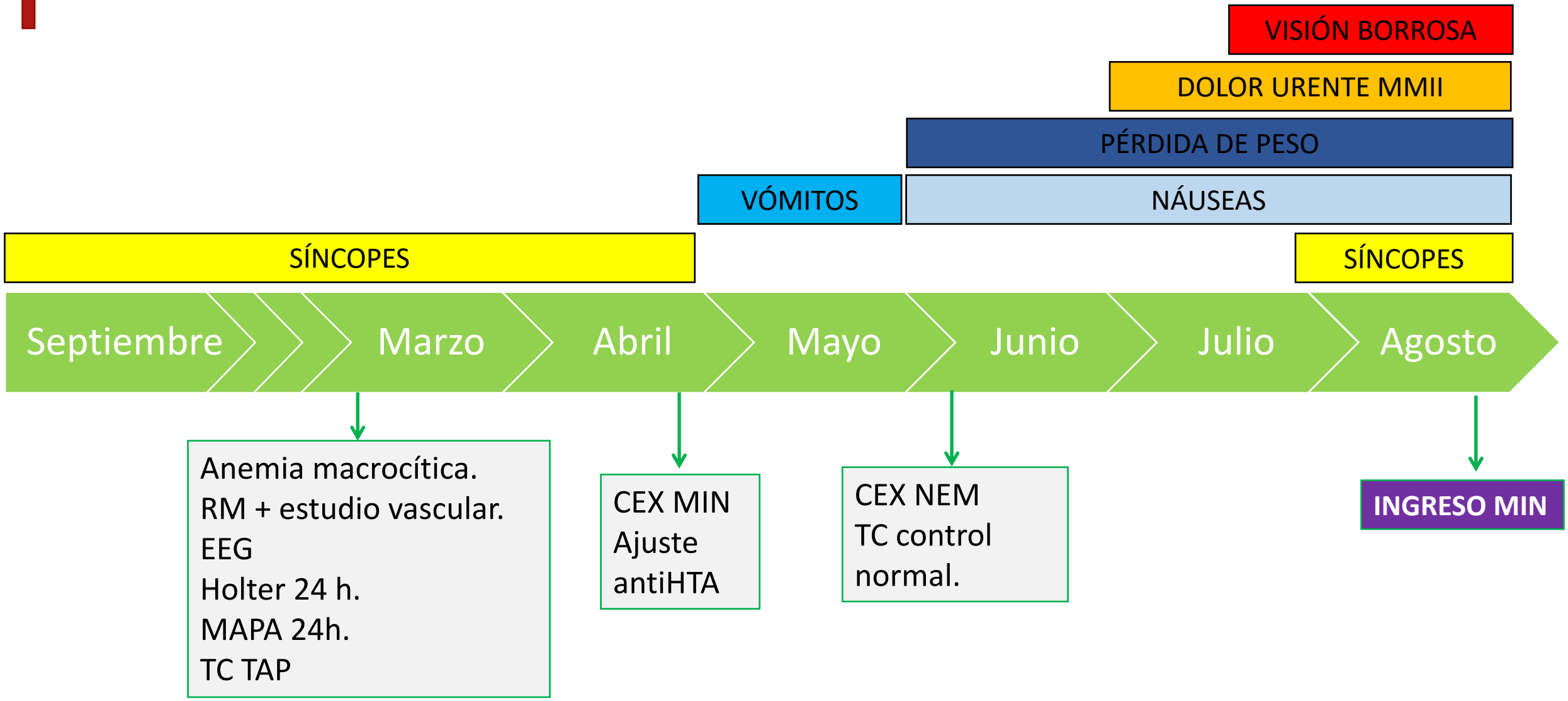

Caso clínico núm. 1

Exploración física

- Consciente y orientado. Normohidratado. Palidez cutánea.
- FC 88 lpm; SatO2 100% aa; Tª 36,3ºC.
- PA tumbado: 137/97, sentado 129/96, de pie 74/47 mmHg.
- AC: Rítmico sin soplos. AR: Murmullo vesicular conservado, sin ruidos sobreañadidos.
- No edemas en MMII ni signos de TVP.
- Abd blando y depresible, no doloroso, sin masas ni megalias, RHA presentes.
- Bradipsiquia y bradilalia. No nistagmo. Visión borrosa tanto con lentes oculares como sin ellas, predominio en ojo derecho, sin diplopía. Pares craneales sin alteraciones. Sensibilidad y Fuerza conservados en MMSS y MMII. Hiperalgesia al roce en MMII, acentuada en pies. Romberg negativo. Barany negativo. Marcha lenta, con pasos cortos, pero trayecto y forma normal. No inestabilidad en bipedestación.

Caso clínico núm. 1

VISIÓN BORROSA

DOLOR URENTE MMII

PÉRDIDA DE PESO

VÓMITOS

NÁUSEAS

SÍNCOPES

SÍNCOPES

Septiembre → Marzo → Abril → Mayo → Junio → Julio → Agosto

Anemia macrocítica.
RM + estudio vascular.
EEG
Holter 24 h.
MAPA 24h.
TC TAP

CEX MIN
Ajuste antiHTA

CEX NEM
TC control normal.

INGRESO MIN

ANEMIA + VCM ↑

Caso clínico núm. 1

Pruebas complementarias

- Hemoglobina 7.6 g/dL, Hematocrito 22.9 %, VCM 113.7 fL, HCM 37.8 pg.

Caso clínico núm. 1

Pruebas complementarias

- Hemoglobina 7.6 g/dL, Hematocrito 22.9 %, VCM 113.7 fL, HCM 37.8 pg.
- Sodio 138 mEq/L, Potasio 3 mEq/L, Magnesio 1.6 mg/dL.
- Función renal y hepática NORMALES.

Introducción

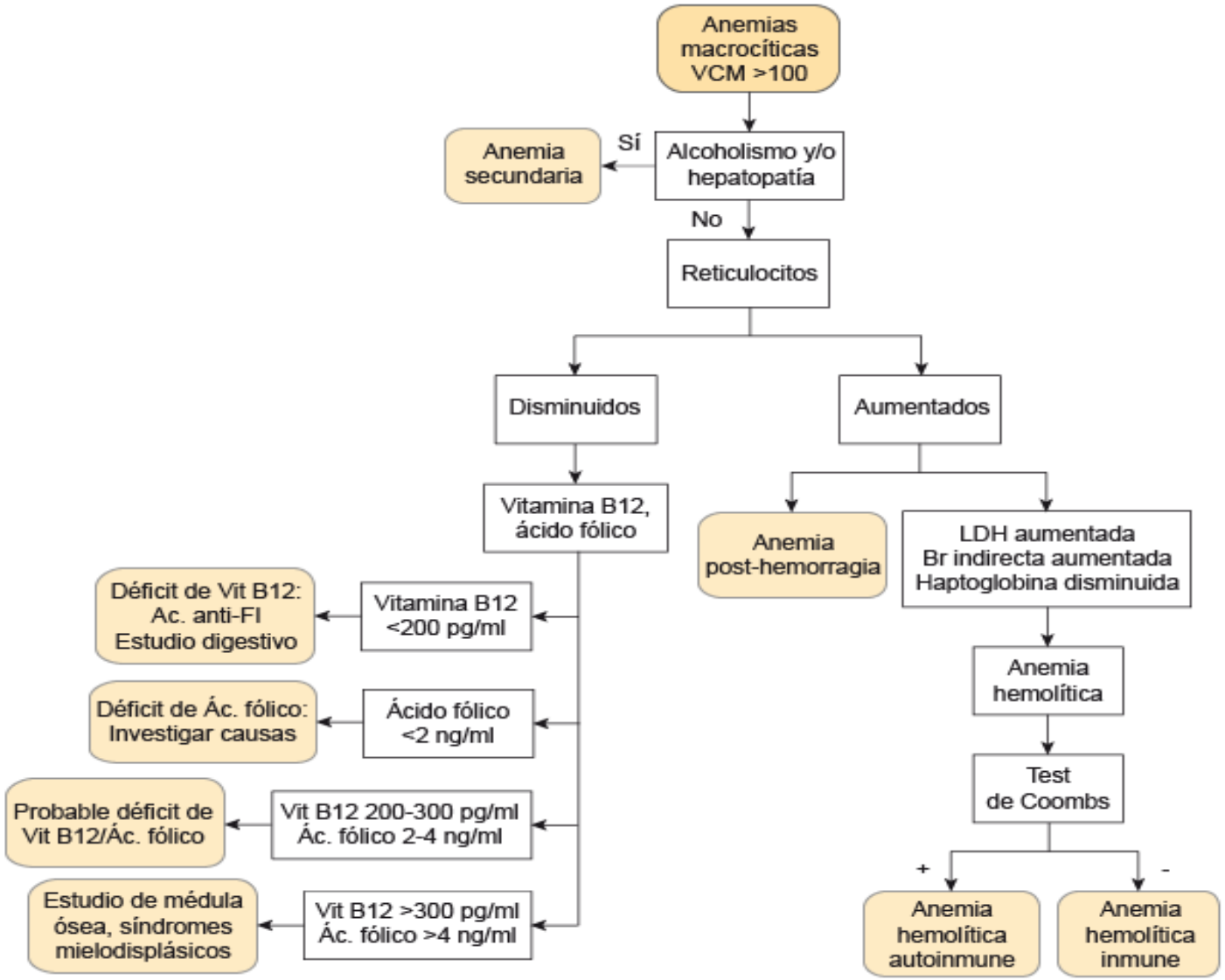

Introducción

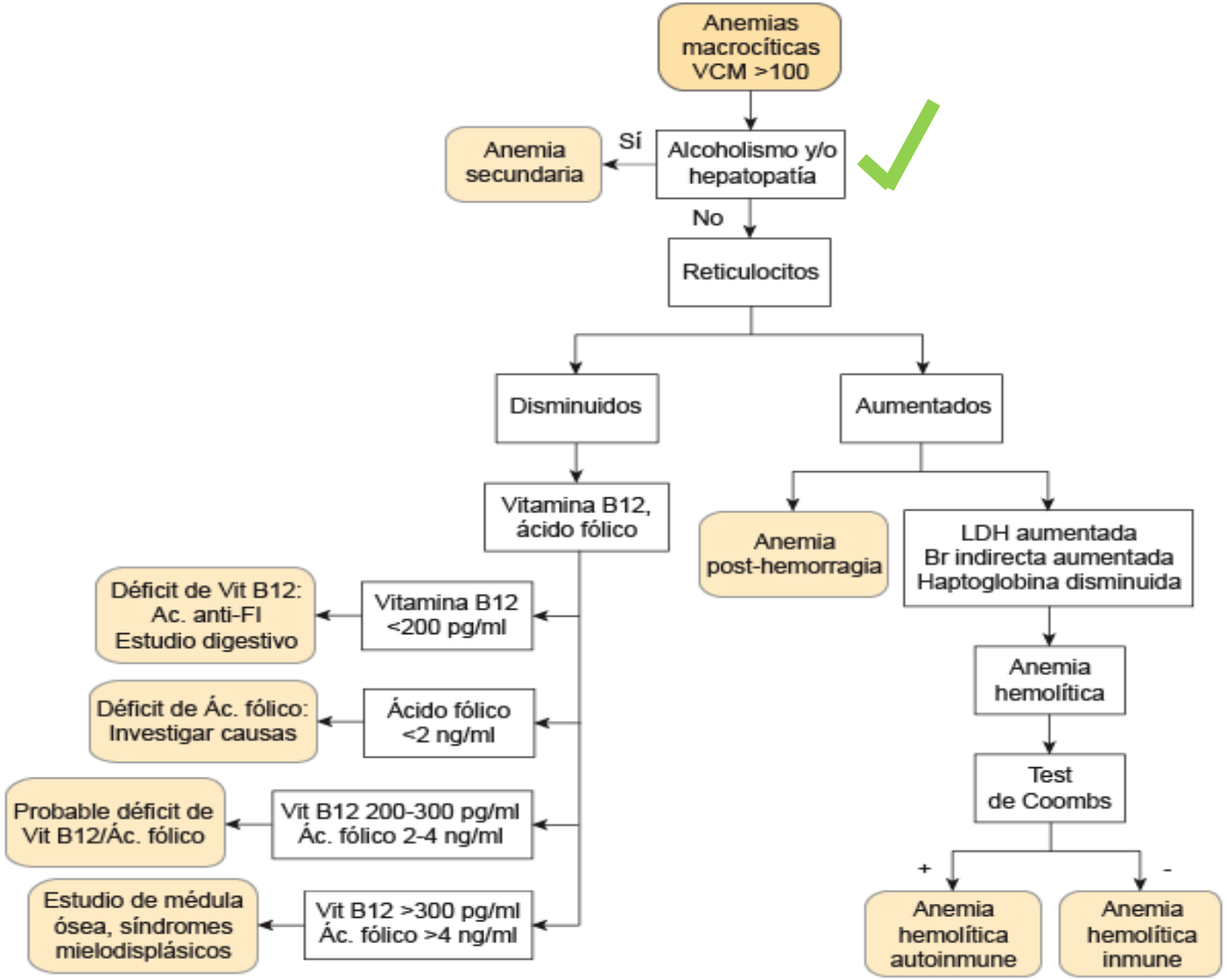

Introducción

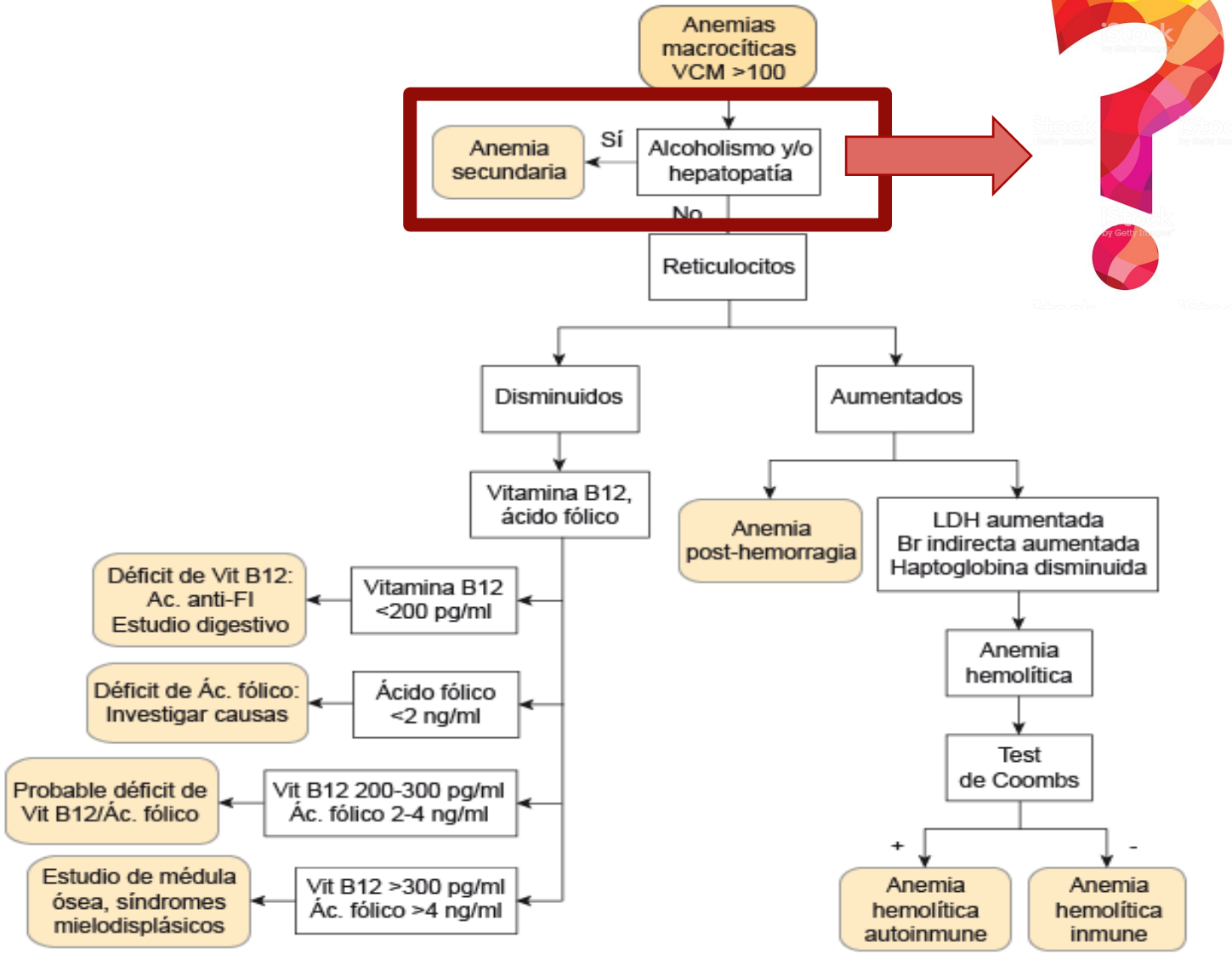

Introducción

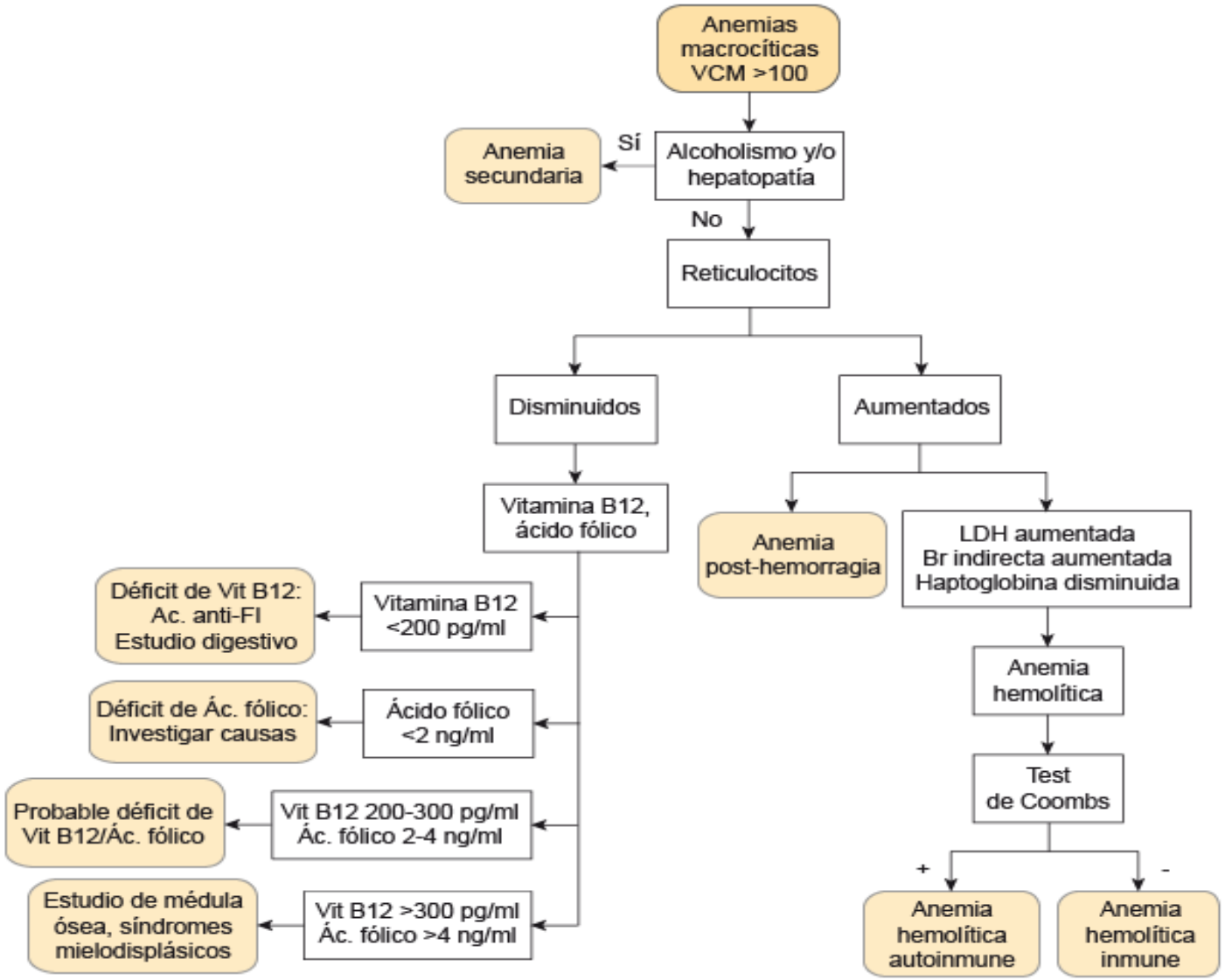

Caso clínico núm. 1

Pruebas complementarias

- Hemoglobina 7.6 g/dL, Hematocrito 22.9 %, VCM 113.7 fL, HCM 37.8 pg, ADE 19
- Sodio 138 mEq/L, Potasio 3 mEq/L, Magnesio 1.6 mg/dL.
- Función renal y hepática NORMALES.
- Reticulocitos NORMALES.

Caso clínico núm. 1

Pruebas complementarias

- Hemoglobina 7.6 g/dL, Hematocrito 22.9 %, VCM 113.7 fL, HCM 37.8 pg, ADE 19
- Sodio 138 mEq/L, Potasio 3 mEq/L, Magnesio 1.6 mg/dL.
- Función renal y hepática NORMALES.
- Reticulocitos NORMALES.
- Haptoglobina 144 mg/dL, Coombs negativo.

Caso clínico núm. 1

Pruebas complementarias

- Hemoglobina 7.6 g/dL, Hematocrito 22.9 %, VCM 113.7 fL, HCM 37.8 pg, ADE 19
- Sodio 138 mEq/L, Potasio 3 mEq/L, Magnesio 1.6 mg/dL.
- Función renal y hepática NORMALES.
- Reticulocitos NORMALES.
- Haptoglobina 144 mg/dL, Coombs negativo.
- Vitamina B12, Ácido Fólico, Homocisteína y Metil Malónico NORMALES.

Caso clínico núm. 1

Pruebas complementarias

- Hemoglobina 7.6 g/dL, Hematocrito 22.9 %, VCM 113.7 fL, HCM 37.8 pg, ADE 19
- Sodio 138 mEq/L, Potasio 3 mEq/L, Magnesio 1.6 mg/dL.
- Función renal y hepática NORMALES.
- Reticulocitos NORMALES.
- Haptoglobina 144 mg/dL, Coombs negativo.
- Vitamina B12, Ácido Fólico, Homocisteína y Metil Malónico NORMALES.
- Frotis: sin alteraciones.

Caso clínico núm. 1

Pruebas complementarias

- Hemoglobina 7.6 g/dL, Hematocrito 22.9 %, VCM 113.7 fL, HCM 37.8 pg, ADE 19
- Sodio 138 mEq/L, Potasio 3 mEq/L, Magnesio 1.6 mg/dL.
- Función renal y hepática NORMALES.
- Reticulocitos NORMALES.
- Haptoglobina 144 mg/dL, Coombs negativo.
- Vitamina B12, Ácido Fólico, Homocisteína y Metil Malónico NORMALES.
- Frotis: sin alteraciones.
- TSH 1.16 uUI/mL.

Caso clínico núm. 1

Pruebas complementarias

- Hemoglobina 7.6 g/dL, Hematocrito 22.9 %, VCM 113.7 fL, HCM 37.8 pg, ADE 19
- Sodio 138 mEq/L, Potasio 3 mEq/L, Magnesio 1.6 mg/dL.
- Función renal y hepática NORMALES.
- Reticulocitos NORMALES.
- Haptoglobina 144 mg/dL, Coombs negativo.
- Vitamina B12, Ácido Fólico, Homocisteína y Metil Malónico NORMALES.
- Frotis: sin alteraciones.
- TSH 1.16 uUI/mL.
- Serología VIH, VHC y VHB negativo.

Caso clínico núm. 1

Pruebas complementarias

- Hemoglobina 7.6 g/dL, Hematocrito 22.9 %, VCM 113.7 fL, HCM 37.8 pg, ADE 19
- Sodio 138 mEq/L, Potasio 3 mEq/L, Magnesio 1.6 mg/dL.
- Función renal y hepática NORMALES.
- Reticulocitos NORMALES.
- Haptoglobina 144 mg/dL, Coombs negativo.
- Vitamina B12, Ácido Fólico, Homocisteína y Metil Malónico NORMALES.
- Frotis: sin alteraciones.
- TSH 1.16 uUI/mL.
- Serología VIH, VHC y VHB negativo.
- Ferritina 782 µg/L, Hierro 78 µg/dL, Índice Saturación Transferrina 44.3 %.

Caso clínico núm. 1

Pruebas complementarias

- TAC AP: Esteatosis hepática.
- Colonoscopia: divertículos no complicados y pólipo que se extirpa.
- Gastroscopia: gastritis crónica. Pliegue engrosado en duodeno (biopsia).
- EMG/ENG.
- RM cerebral. Foco contusivo hemorrágico frontal derecho tardío-crónico.
- Polisomnografía + Valoración por Neumología.
- ETT.
- Valoración por Oftalmología.
- Valoración por Psiquiatría.

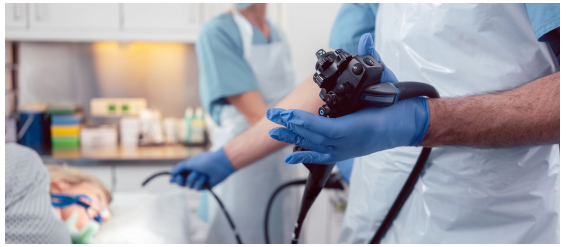

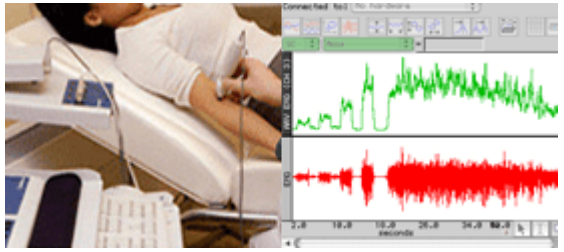

Caso clínico núm. 1

Pruebas complementarias

- Hemoglobina 7.6 g/dL, Hematocrito 22.9 %, VCM 113.7 fL, HCM 37.8 pg.
- Sodio 138 mEq/L, Potasio 3 mEq/L, Magnesio 1.6 mg/dL.
- Función renal y hepática NORMALES.
- Reticulocitos NORMALES.
- Haptoglobina 144 mg/dL, Coombs negativo.
- Vitamina B12, Ácido Fólico, Homocisteína y Metil Malónico NORMALES.
- Frotis: sin alteraciones.
- TSH 1.16 uUI/mL.
- Serología VIH, VHC y VHB negativo.
- Ferritina 782 µg/L, Hierro 78 µg/dL, Índice Saturación Transferrina 44.3 %.
- VSG 2. ANA, ANCA NEGATIVOS. Complemento NORMAL.
- Tiamina 6.7.

Introducción

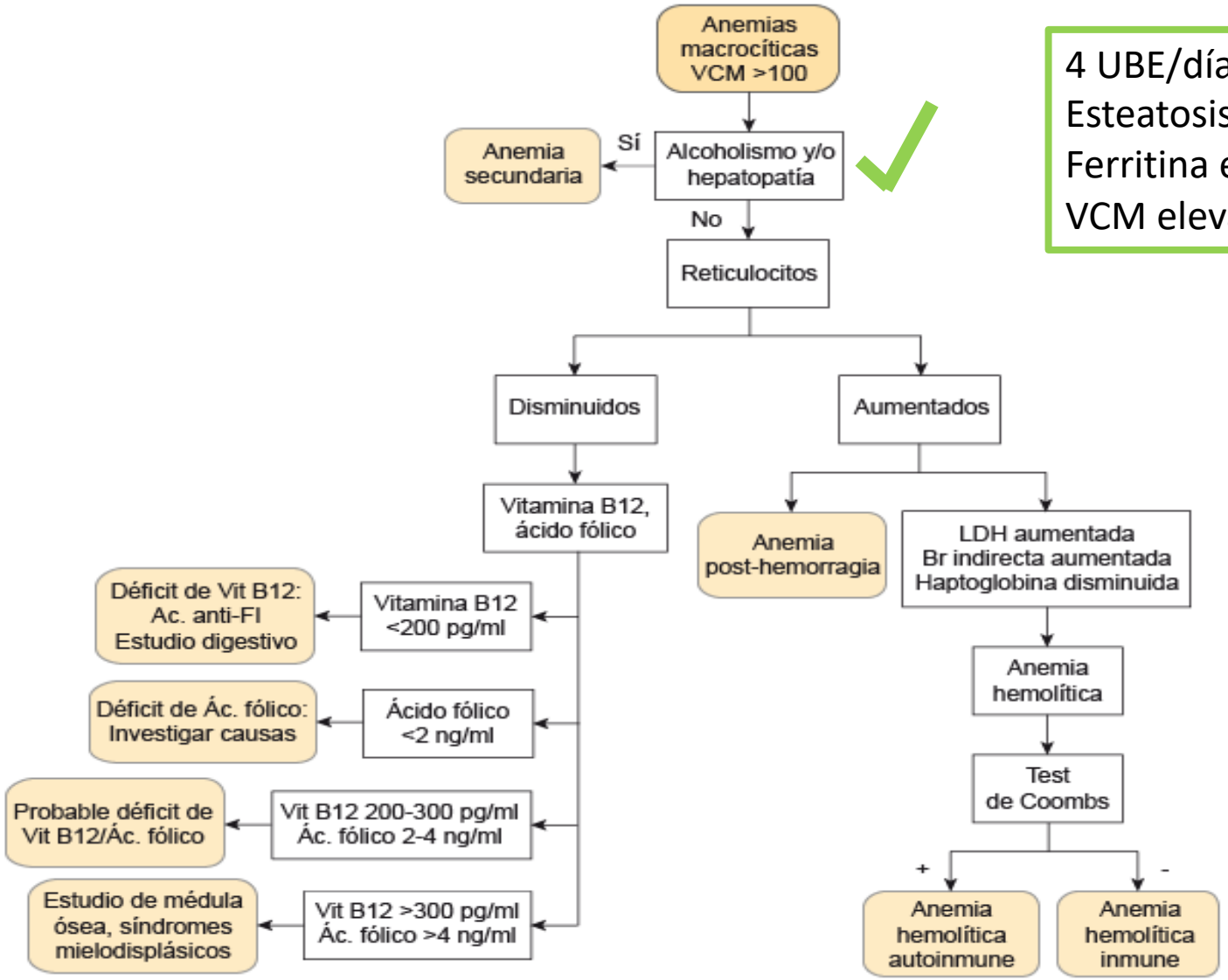

4 UBE/día
Esteatosis hepática.
Ferritina elevada.
VCM elevado.

Introducción

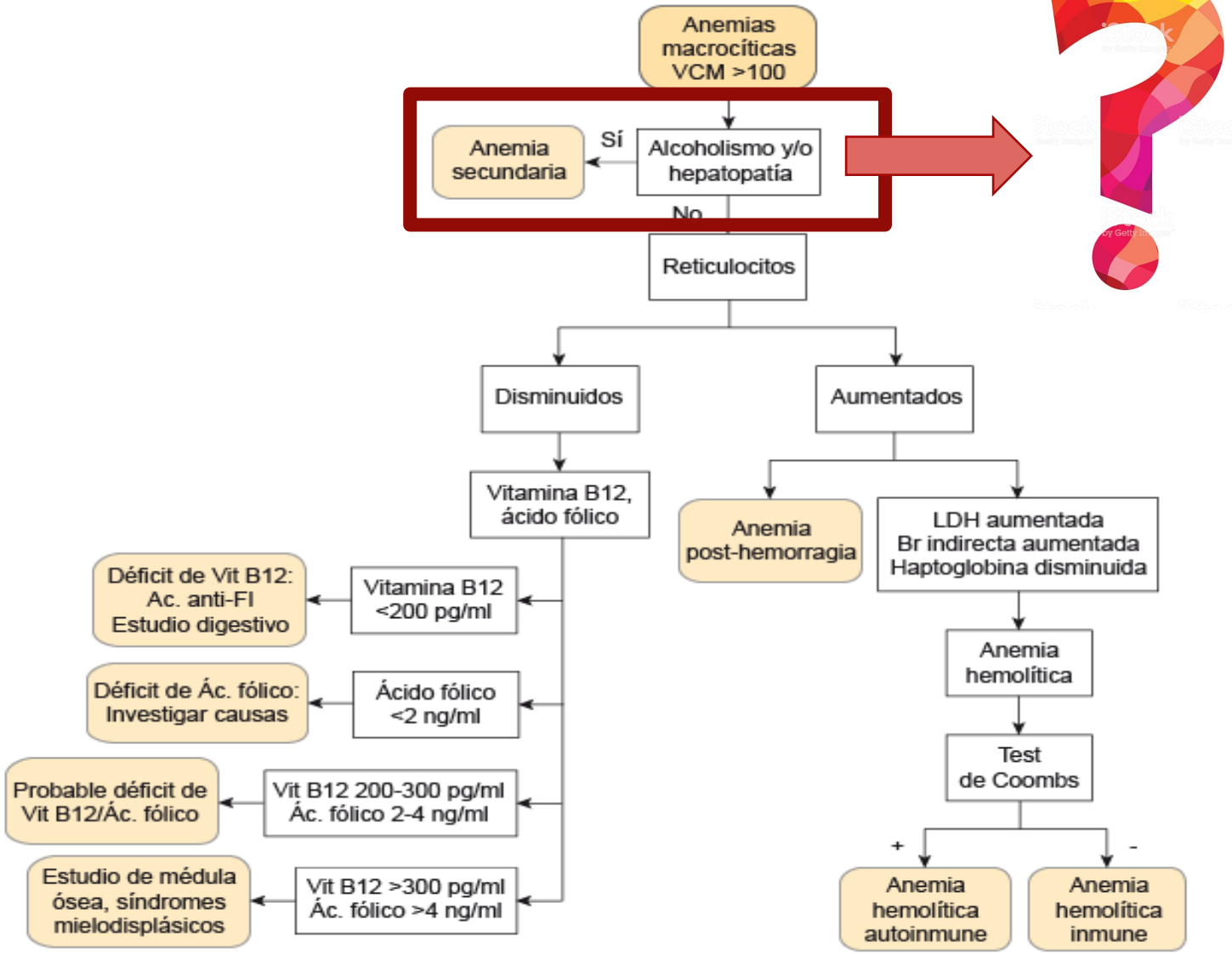

Introducción

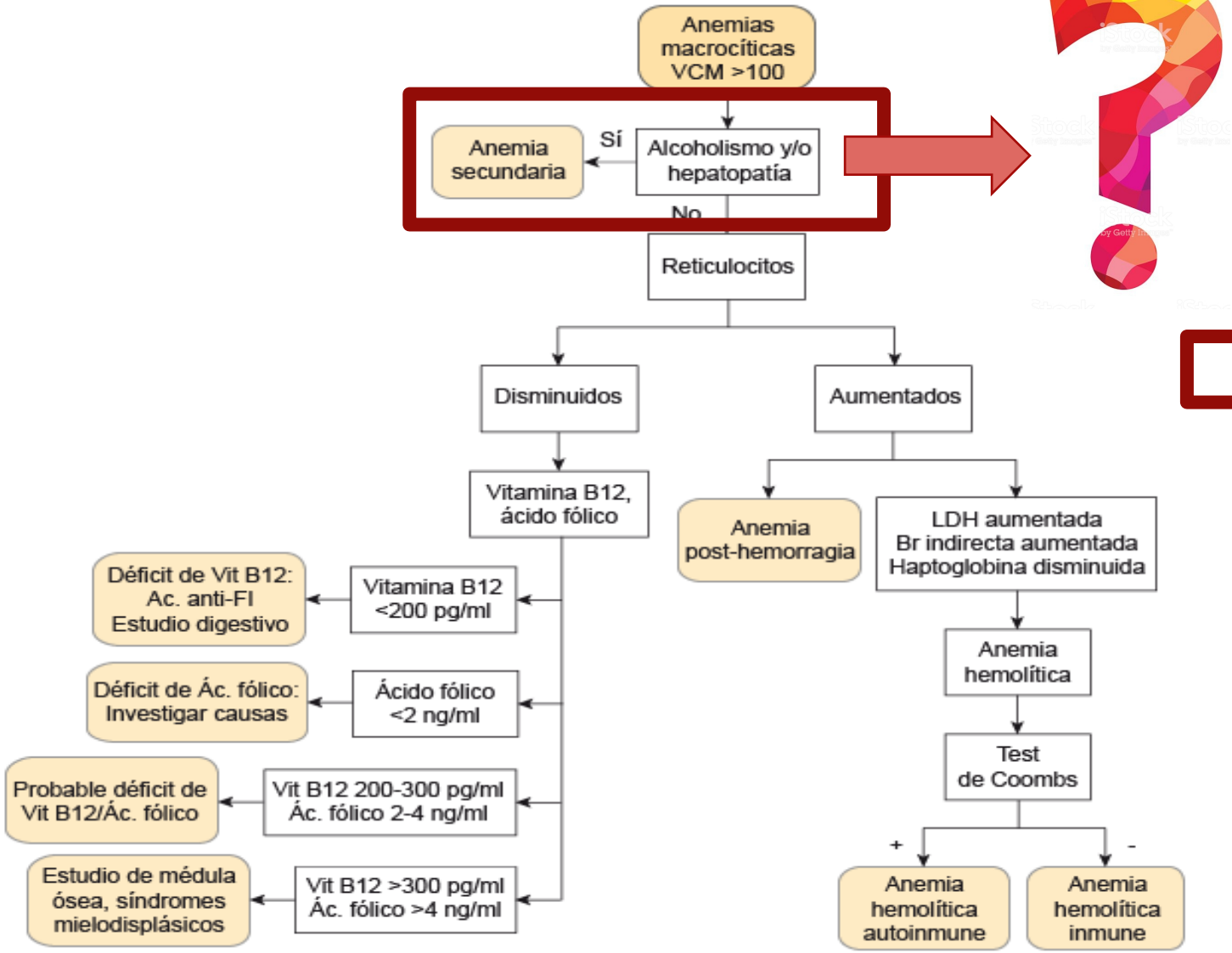

IC HEMATOLOGÍA

Caso clínico núm. 1

HUBO UNA PRUEBA COMPLEMENTARIA QUE DIO EL DIAGNÓSTICO DEFINITIVO…

Caso clínico núm. 1

CASO CLÍNICO NÚMERO 2

Caso clínico núm. 2

Mujer de 62 años que ingresa en M. Interna por anemia severa a estudio.

- No alergias medicamentosas. No hábitos tóxicos.
- Menopausia hace 10 años. 2 partos vía vaginal.
- No intervenciones quirúrgicas reseñables.
- No tratamiento crónico.

Caso clínico núm. 2

Mujer de 62 años que ingresa en M. Interna por anemia severa a estudio.

- No alergias medicamentosas. No hábitos tóxicos.
- Menopausia hace 10 años. 2 partos vía vaginal.
- No intervenciones quirúrgicas reseñables.
- No tratamiento crónico.

Caso clínico núm. 2

Mujer de 62 años que ingresa en M. Interna por anemia severa a estudio.

- No alergias medicamentosas. No hábitos tóxicos.
- Menopausia hace 10 años. 2 partos vía vaginal.
- No intervenciones quirúrgicas reseñables.
- No tratamiento crónico.

Desde entonces

Debilidad generalizada

Palidez cutánea

Mareos

Hiporexia

Rectorragia autolimitada

Caso clínico núm. 2

Mujer de 62 años que ingresa en M. Interna por anemia severa a estudio.

- Hb 6,7, VCM 112,9, leucocitos 4,100 (recuento normal), plaquetas 302,000.
- Test de Coombs negativo
- Función hepática normal. LDH normal.
- ANA negativo. Complemento normal.
- B12 255, ácido fólico 9,3
- Proteinograma sin pico monoclonal.

Hb 11,5
2 meses antes

Caso clínico núm. 2

Mujer de 62 años que ingresa en M. Interna por anemia severa a estudio.

- Hb 6,7, VCM 112,9, leucocitos 4,100 (recuento normal), plaquetas 302,000.
- Test de Coombs negativo
- Función hepática normal. LDH normal.
- ANA negativo. Complemento normal.
- B12 255, ácido fólico 9,3
- Proteinograma sin pico monoclonal.

Hb 11,5
2 meses antes

- **GASTROSCOPIA**: gastritis crónica atrófica
- **COLONOSCOPIA**: pólipo sésil biopsiado. Hemorroides externas.

Caso clínico núm. 2

Mujer de 62 años que ingresa en M. Interna por anemia severa a estudio.

- Hb 6,7, VCM 112,9, leucocitos 4,100 (recuento normal), plaquetas 302,000.
- Test de Coombs negativo
- Función hepática normal. LDH normal.
- ANA negativo. Complemento normal.
- B12 255, ácido fólico 9,3
- Proteinograma sin pico monoclonal.

Hb 11,5
2 meses antes

"**CONCLUSIÓN**: sin hallazgos patológicos."

Caso clínico núm. 2

Mujer de 62 años que ingresa en M. Interna por anemia severa a estudio.

- Hb 6,7, VCM 112,9, leucocitos 4,100 (recuento normal), plaquetas 302,000.
- Test de Coombs negativo
- Función hepática normal. LDH normal.
- ANA negativo. Complemento normal.
- B12 255, ácido fólico 9,3
- Proteinograma sin pico monoclonal.

Hb 11,5
2 meses antes

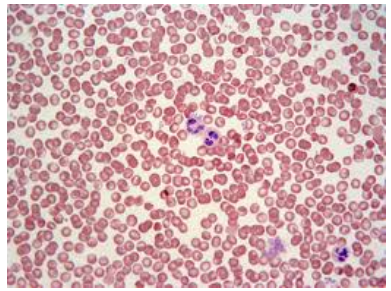

Presencia de anisocitosis, macrocitosis y poiquilocitosis discreta.
Presencia de algunos neutrófilos con pseudo-Pelger.

Caso clínico núm. 2

HUBO UNA PRUEBA COMPLEMENTARIA QUE DIO EL DIAGNÓSTICO DEFINITIVO…

Caso clínico núm. 2

Anemia macrocítica

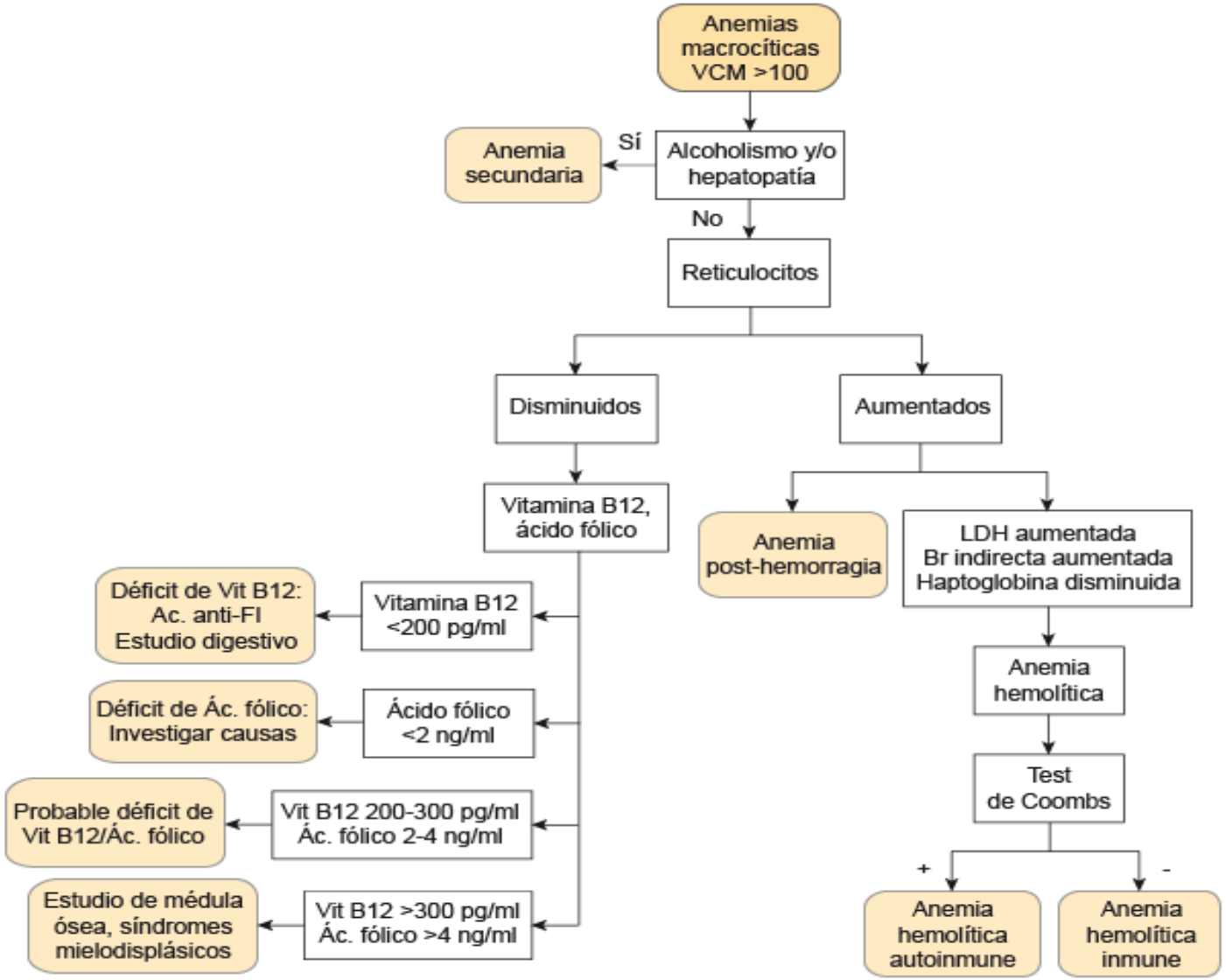

Anemia macrocítica

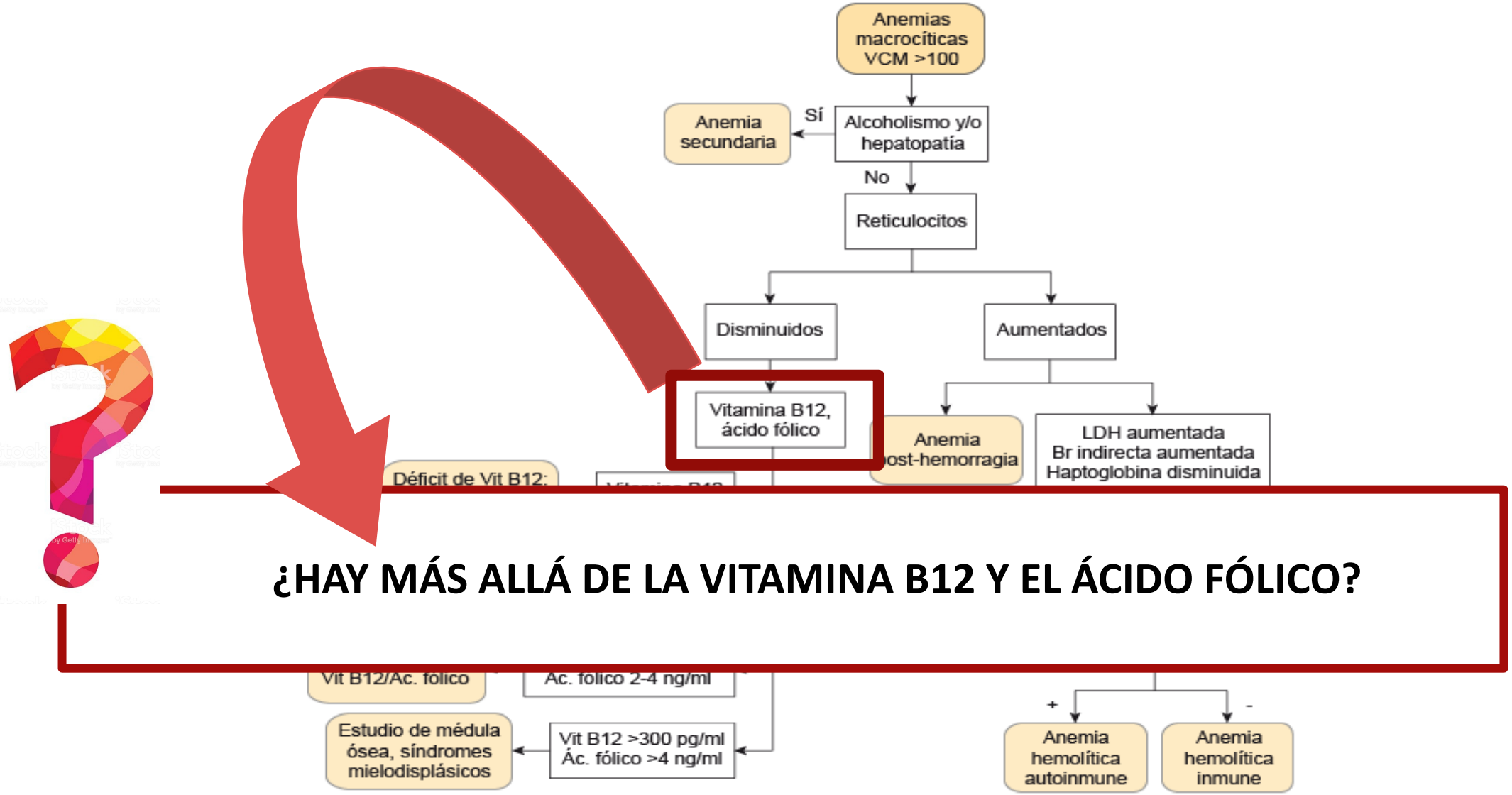

¿HAY MÁS ALLÁ DE LA VITAMINA B12 Y EL ÁCIDO FÓLICO?

Anemia macrocítica

- Megaloblástica
- No megaloblástica

Anemia macrocítica

Megaloblástica

Secundarias a **un defecto de la síntesis de ADN**

FSP → presencia de macroovalocitos y neutrófilos hipersegmentados

CAUSAS DE ANEMIA MEGALOBLÁSTICA

- **Déficit de vitamina B12 y/o ácido fólico**: causa + frecuente
- **Fármacos**: antirretrovirales (zidovudina), antiepilépticos, análogos de las purinas, antagonistas de folatos (metrotrexato)
- **Trastornos hematológicos**: anemia de Fanconi, leucemias agudas

Anemia macrocítica

Anemia no megaloblástica

- Abuso de alcohol (+ frec)
- Hipotiroidismo
- Hepatopatía crónica
- Síndrome mielodisplásico
- Reticulocitosis
- Embarazo
- EPOC
- Tabaquismo activo
- Esplenectomía
- Estomatocitosis hereditaria
- Anemia aplásica
- Cirugía bariátrica
- Deficiencia de cobre

Anemia macrocítica

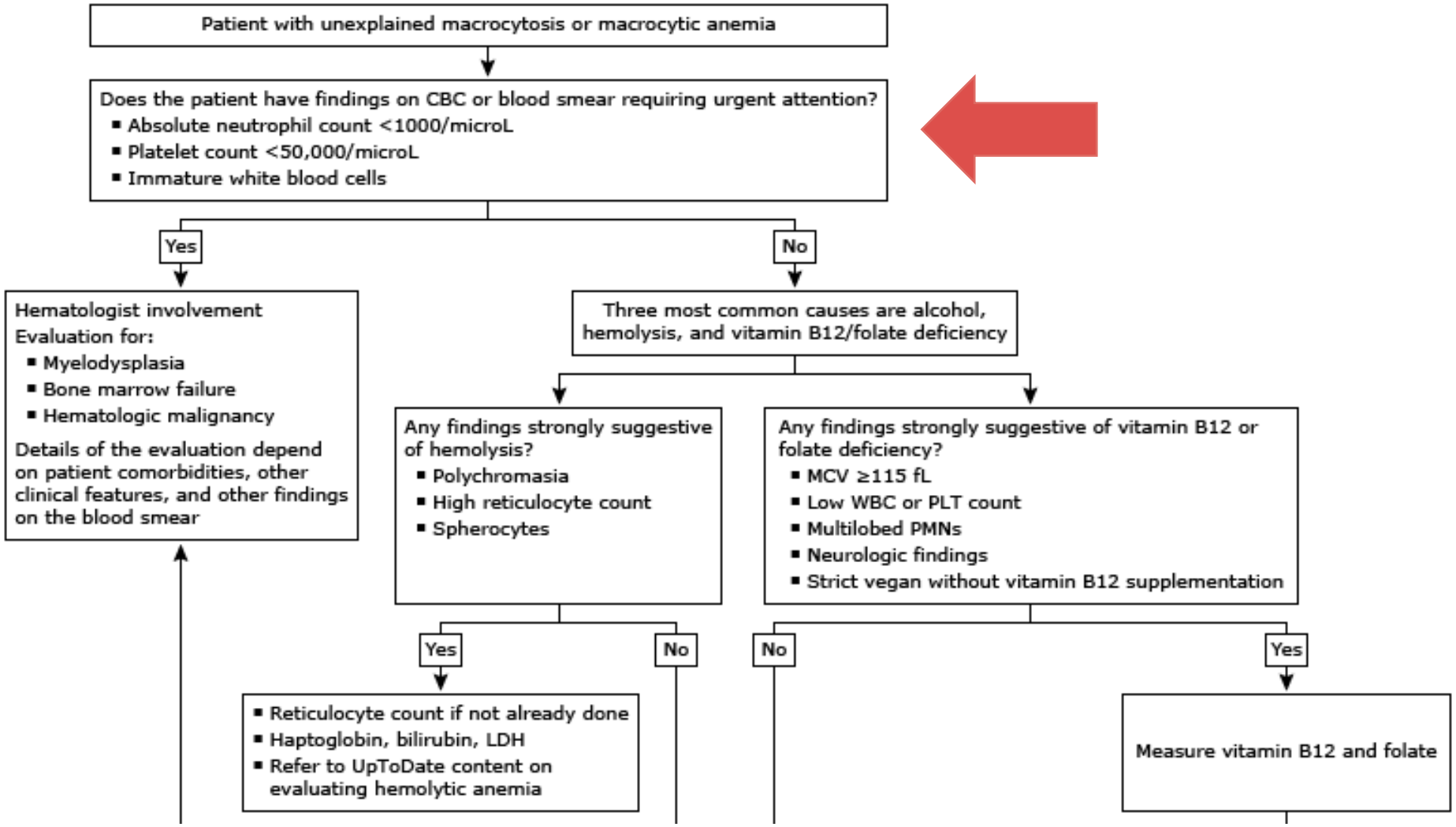

Anemia macrocítica

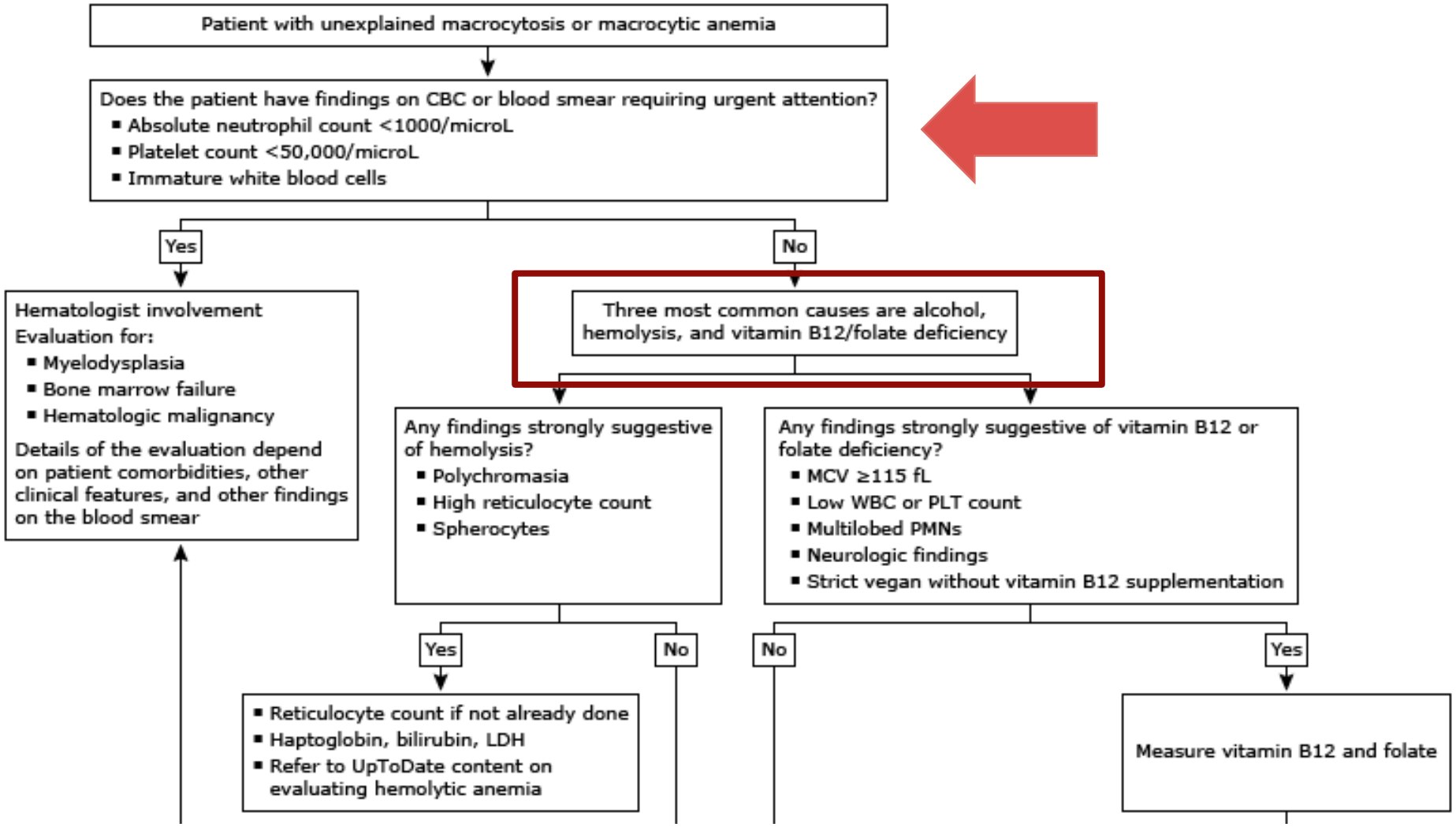

Anemia macrocítica

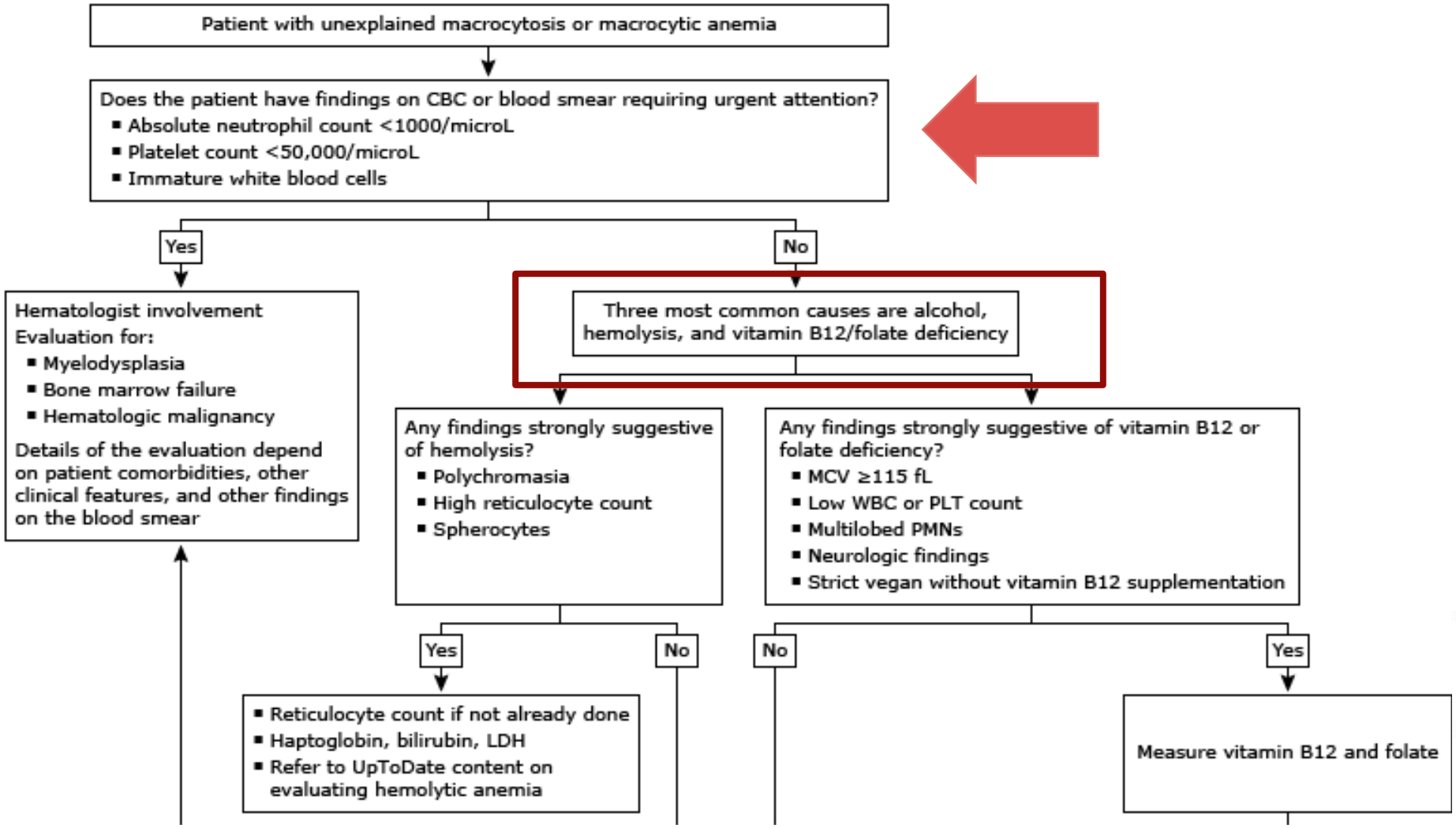

Anemia macrocítica

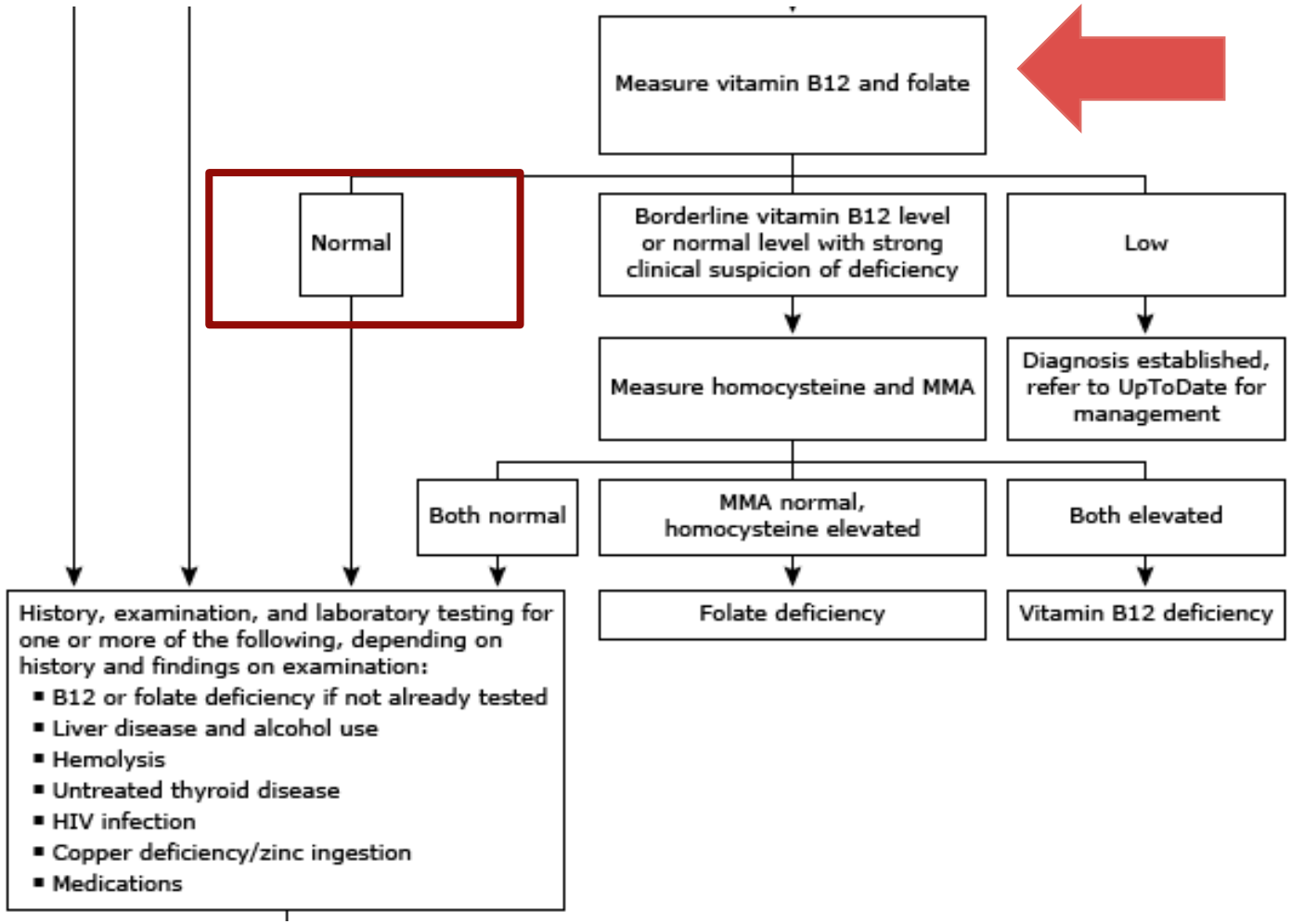

Anemia macrocítica

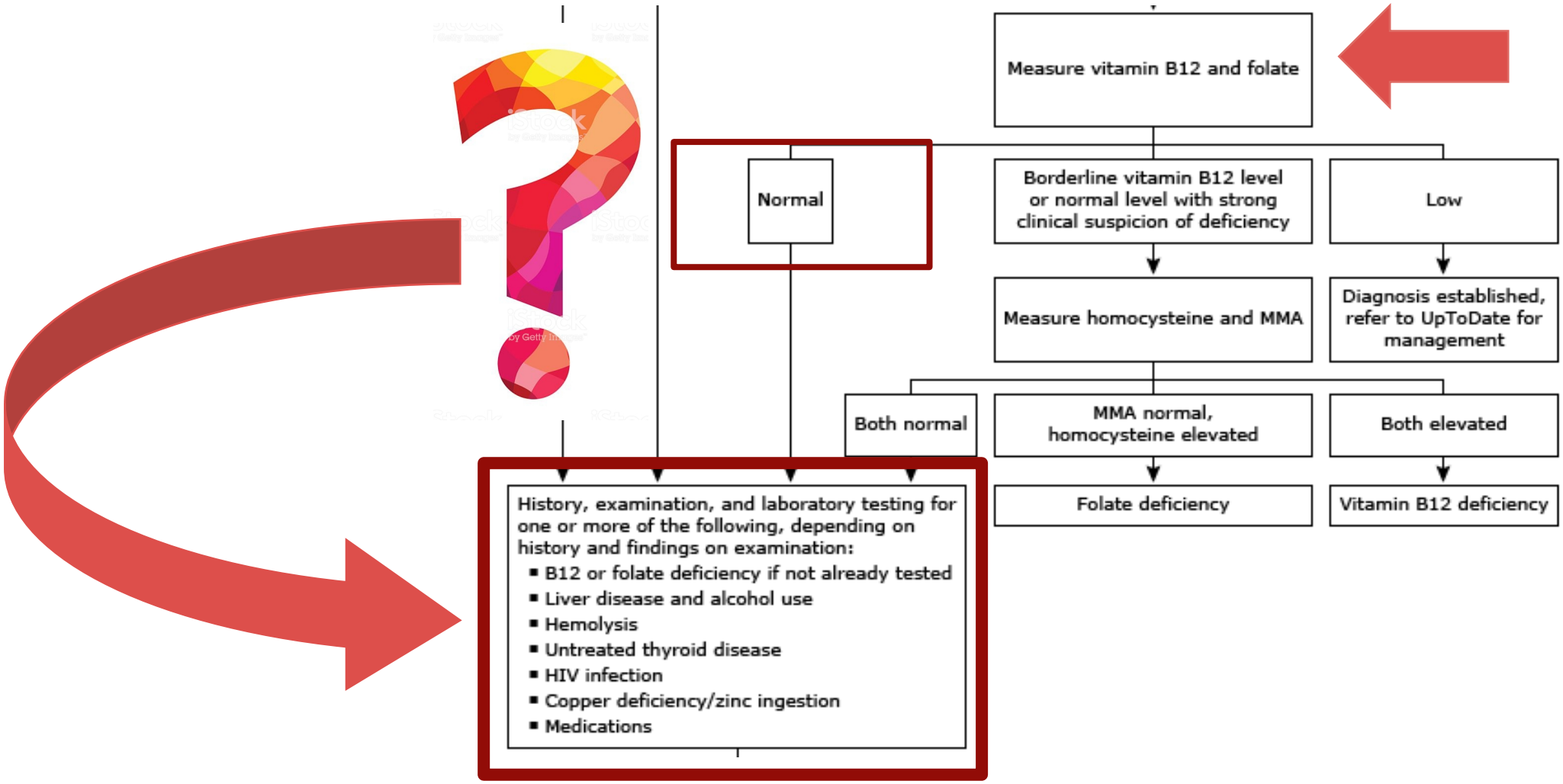

Anemia macrocítica

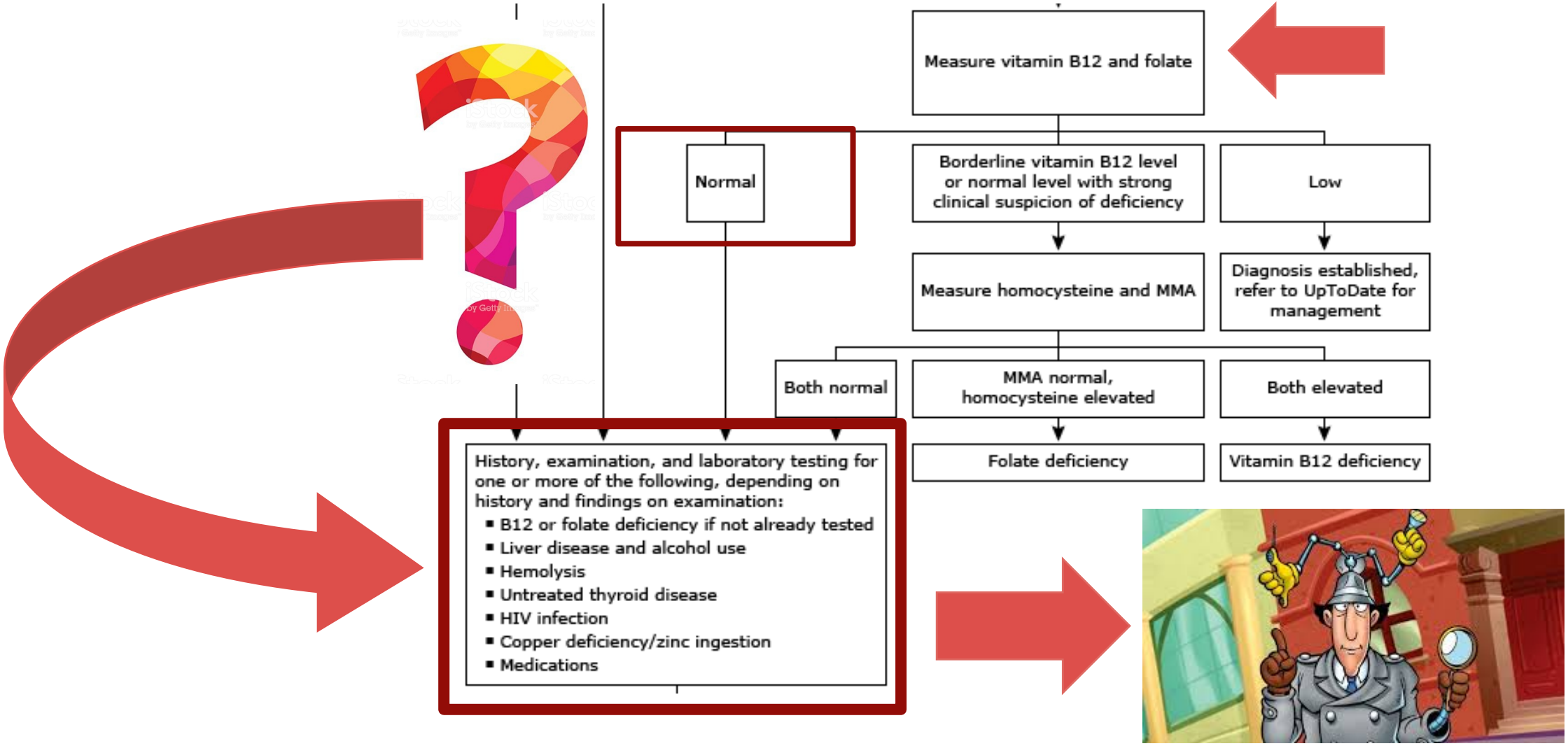

CASO CLÍNICO NÚMERO 1

CHAPTER#2

Caso clínico núm. 1

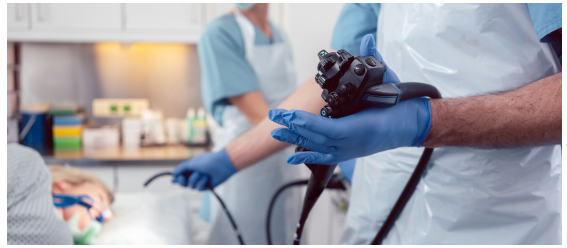

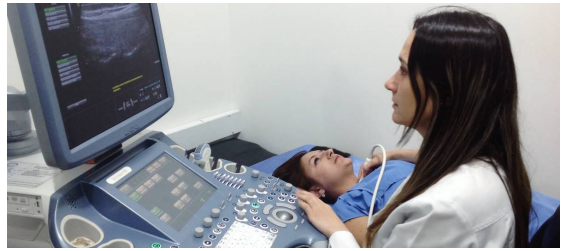

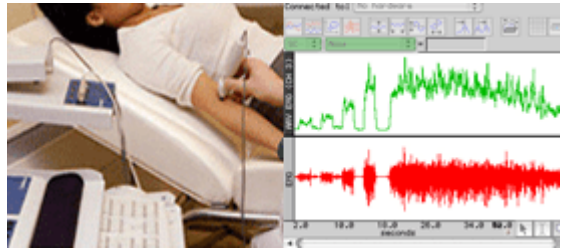

Caso clínico núm. 1

Pruebas complementarias

- Hemoglobina 7.6 g/dL, Hematocrito 22.9 %, VCM 113.7 fL, HCM 37.8 pg, ADE 19
- Sodio 138 mEq/L, Potasio 3 mEq/L, Magnesio 1.6 mg/dL.
- Función renal y hepática NORMALES.
- Reticulocitos NORMALES.
- Haptoglobina 144 mg/dL, Coombs negativo.
- Vitamina B12, Ácido Fólico, Homocisteína y Metil Malónico NORMALES.
- Frotis: sin alteraciones.
- TSH 1.16 uUI/mL.
- Serología VIH, VHC y VHB negativo.
- Ferritina 782 µg/L, Hierro 78 µg/dL, Índice Saturación Transferrina 44.3 %.
- VSG 2. ANA, ANCA NEGATIVOS. Complemento NORMAL.
- Tiamina 6.7.

Caso clínico núm. 1

Pruebas complementarias

- Hemoglobina 7.6 g/dL, Hematocrito 22.9 %, VCM 113.7 fL, HCM 37.8 pg, ADE 19
- Sodio 138 mEq/L, Potasio 3 mEq/L, Magnesio 1.6 mg/dL.
- Función renal y hepática NORMALES.
- Reticulocitos NORMALES.
- Haptoglobina 144 mg/dL, Coombs negativo.
- Vitamina B12, Ácido Fólico, Homocisteína y M
- Frotis: sin alteraciones.
- TSH 1.16 uUI/mL.
- Serología VIH, VHC y VHB negativo.
- Ferritina 782 µg/L, Hierro 78 µg/dL, Índice Sa
- VSG 2. ANA, ANCA NEGATIVOS. Complemente
- Tiamina 6.7.

History, examination, and laboratory testing for one or more of the following, depending on history and findings on examination:

- B12 or folate deficiency if not already tested ✖
- Liver disease and alcohol use
- Hemolysis ✖
- Untreated thyroid disease ✖
- HIV infection ✖
- Copper deficiency/zinc ingestion ¿?
- Medications ✖

Caso clínico núm. 1

Pruebas complementarias

- Hemoglobina 7.6 g/dL, Hematocrito 22.9 %, VCM 113.7 fL, HCM 37.8 pg, ADE 19.8 %
- Sodio 138 mEq/L, Potasio 3 mEq/L, Magnesio 1.6 mg/dL.
- Función renal y hepática NORMALES.
- Reticulocitos NORMALES.
- Haptoglobina 144 mg/dL, Coombs negativo.
- Vitamina B12, Ácido Fólico, Homocisteína y Metil Malónico NORMALES.
- Frotis: sin alteraciones.
- TSH 1.16 uUI/mL.
- Serología VIH, VHC y VHB negativo.
- Ferritina 782 µg/L, Hierro 78 µg/dL, Índice Saturación Transferrina 44.3 %.
- VSG 2. ANA, ANCA NEGATIVOS. Complemento NORMAL.
- Tiamina 6.7.
- **Cobre 52 ug/dL (70.0 - 140.0). Ceruloplasmina 15 mg/dl (20 - 60).**
- **Cobre orina 24 horas 25,5 µg/24h (< 50).**
- **Zinc 38.6 µg/dL (68.0 – 107).**

Caso clínico núm. 1

¿Alcohol?

¿Cobre?

Caso clínico núm. 1

¿Alcohol?

¿Cobre?

¿Estudio MO?

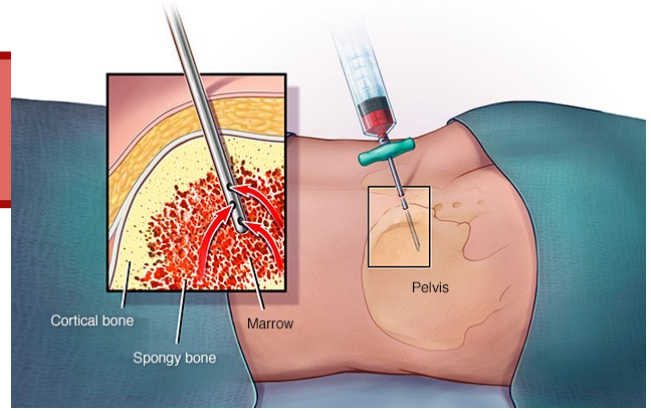

Caso clínico núm. 1

¿Alcohol?

¿Cobre?

¿Estudio MO?



2º Frotis sin alteraciones.
Esperar, tratar y ver evolución.

Cobre



- **Oligoelemento esencial.**
- Cofactor de numerosas enzimas →oxidación del hierro, síntesis de catecolaminas, modifica los neurotransmisores peptídicos, transporte de electrones y la fosforilación oxidativa, síntesis de melanina, reticulación del colágeno y la elastina, procesamiento de neuropéptidos y hormonas peptídicas, Factor V y síntesis de serotonina.

- **Alimentos**:
  - 60% verduras, granos y legumbres.
  - 20% carne, pescado y aves de corral.
- **Necesidades diarias:**
  - 1.5 a 3 mg adultos y adolescentes.

Cobre



Absorción

- Intestino delgado y estómago.
- Proceso de transporte activo saturable.
- Se absorbe entre el 25% y el 60% del cobre aportado.
- Unión a Metalotioneína en las células mucosa intestinal. Su cantidad condiciona su absorción.
- Afectada por el hierro, el zinc o el ácido ascórbico de la dieta.

Transporte

- 90% → ceruloplasmina plasmática.
- 10% → albúmina, transcupreína y otras proteínas.

Almacén

- Hígado.
- Cuando es necesario, cobre se incorpora de nuevo a la ceruloplasmina y excretado al plasma.

Eliminación

- Biliar

Déficit de cobre



Clínica

HEMATOLÓGICA

NEUROLÓGICA

OTROS

Déficit de cobre



Clínica

NEUROLÓGICA

- **Mecanismo subyacente incierto:** componente de enzimas fundamentales en la estructura y función del sistema nervioso.
- **Mielopatía o mieloneuropatía**, más común, con ataxia sensorial prominente y / o espasticidad. Síntomas vesicales raros.
- **Neuropatía periférica**. Clínica de parestesias, disestesias, hipoestesia.
- **Afectación del nervio óptico**. Clínica de pérdida de visión bilateral, sin edema.
- **Deterioro cognitivo**.

Déficit de cobre



Clínica

HEMATOLÓGICA

- **Anemia**:
  - Microcítica, macrocítica o normocítica. Más frecuente normocítica o ligeramente macrocítica.
  - Progresiva y puede ser profunda.

- **Leucopenia**.
  - Neutropenia: generalmente < 1000 / microL.

- **No afecta a plaquetas.**

Déficit de cobre



Clínica

OTROS

- Desmineralización ósea.
- Hemorragias subperiósticas.
- Despigmentación de pelo y piel.

Déficit de cobre



- CAUSAS DÉFICIT COBRE
  - CONGÉNITAS
    - Enfermedad de Menkes
  - ADQUIRIDAS
    - Mala absorción
      - Cirugía gástrica
      - IBP
      - Enteropatías
    - Ingesta de zinc
      - Suplementos alimenticios.
      - Tratamiento.
      - Crema dentaduras postizas
      - PICA
    - Ausencia de suplementación
      - Nutrición parenteral
      - Alimentación enteral
    - Uso de quelantes

Déficit de cobre



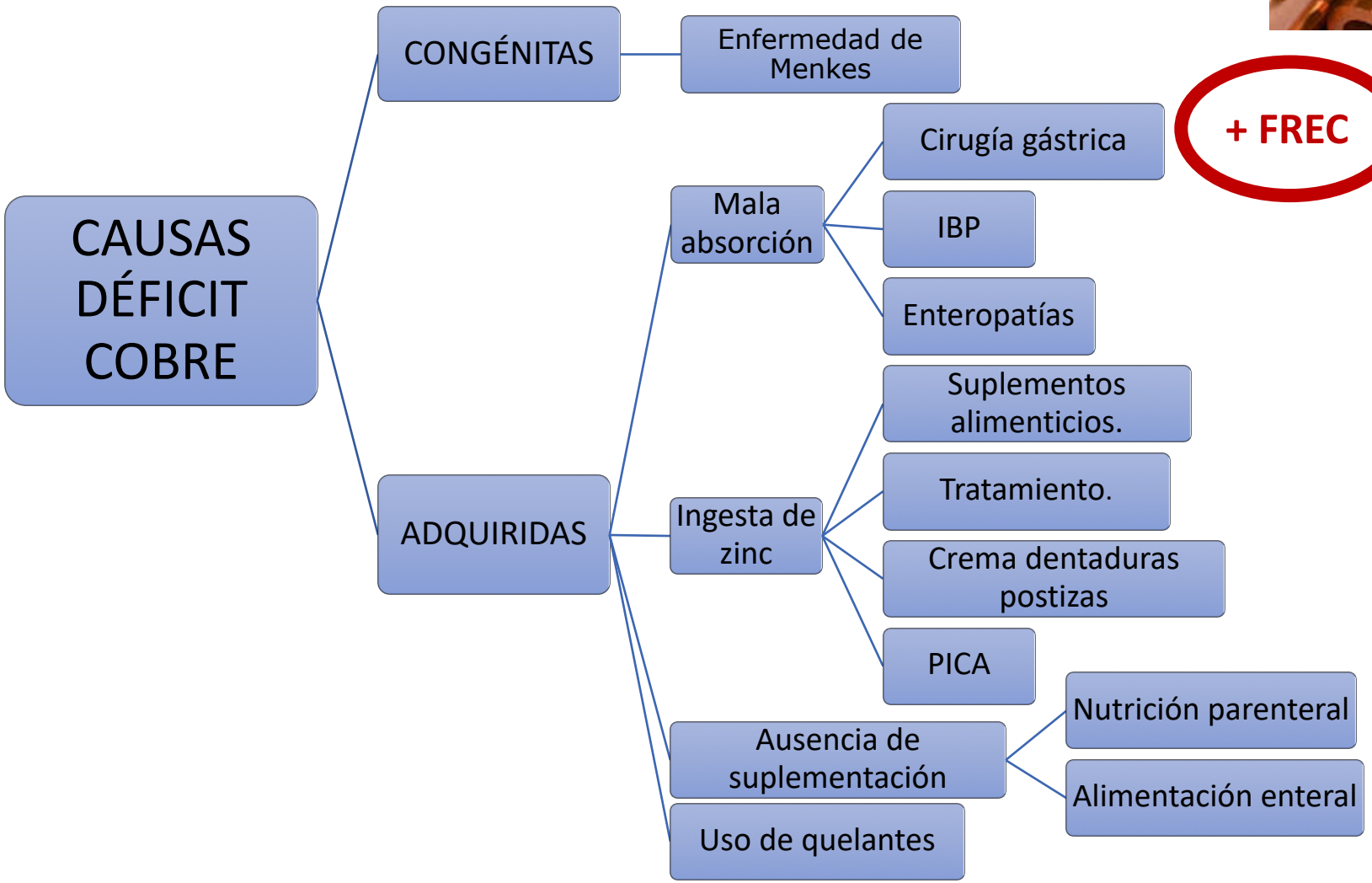

Déficit de cobre



- CAUSAS DÉFICIT COBRE
  - CONGÉNITAS
    - Enfermedad de Menkes
  - ADQUIRIDAS
    - Mala absorción
      - Cirugía gástrica
      - IBP
      - Enteropatías
    - Ingesta de zinc
      - Suplementos alimenticios.
      - Tratamiento.
      - Crema dentaduras postizas
      - PICA
    - Ausencia de suplementación
      - Nutrición parenteral
      - Alimentación enteral
    - Uso de quelantes

+ FREC

En algunos casos, la causa no se conoce.

Déficit de cobre



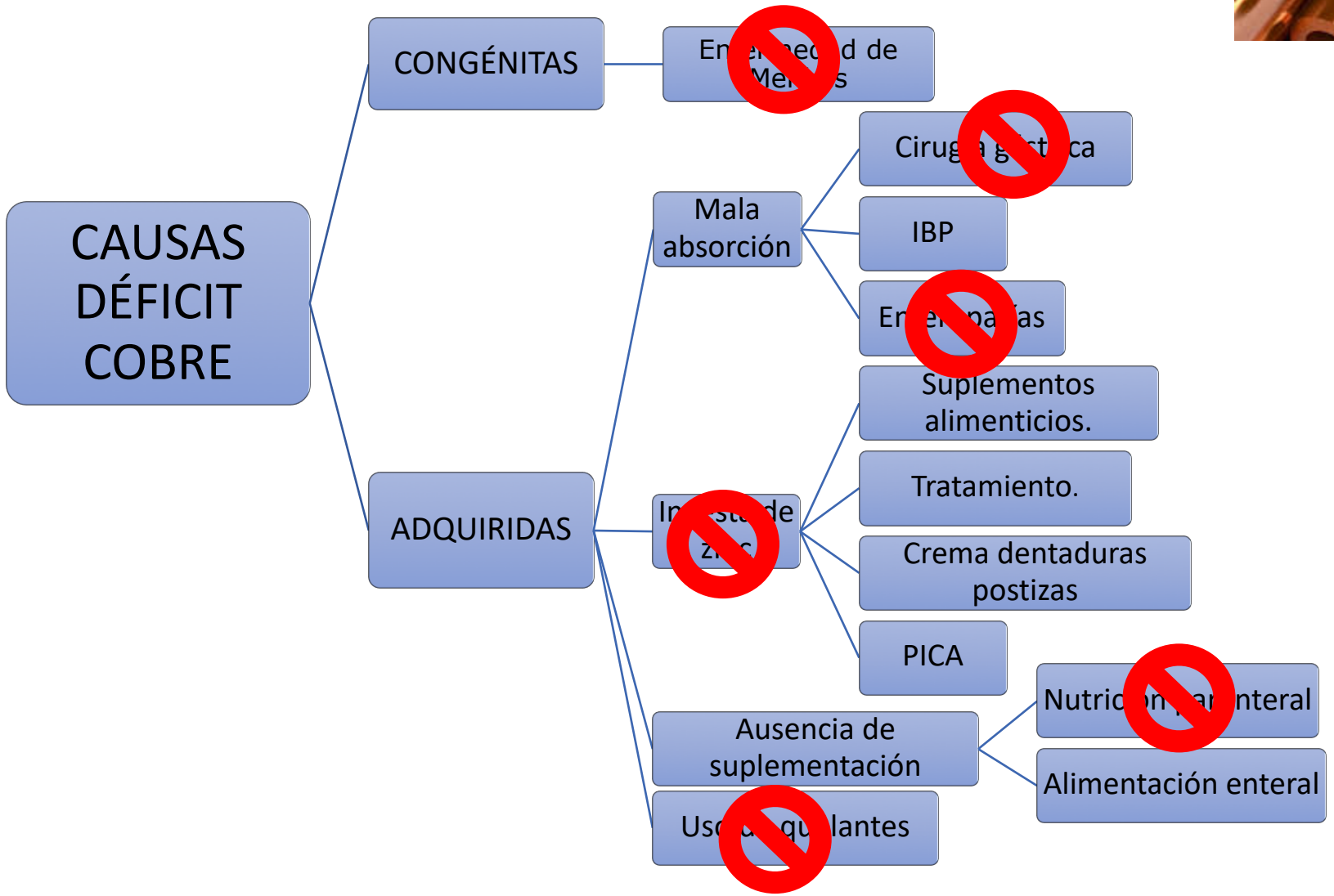

Déficit de cobre



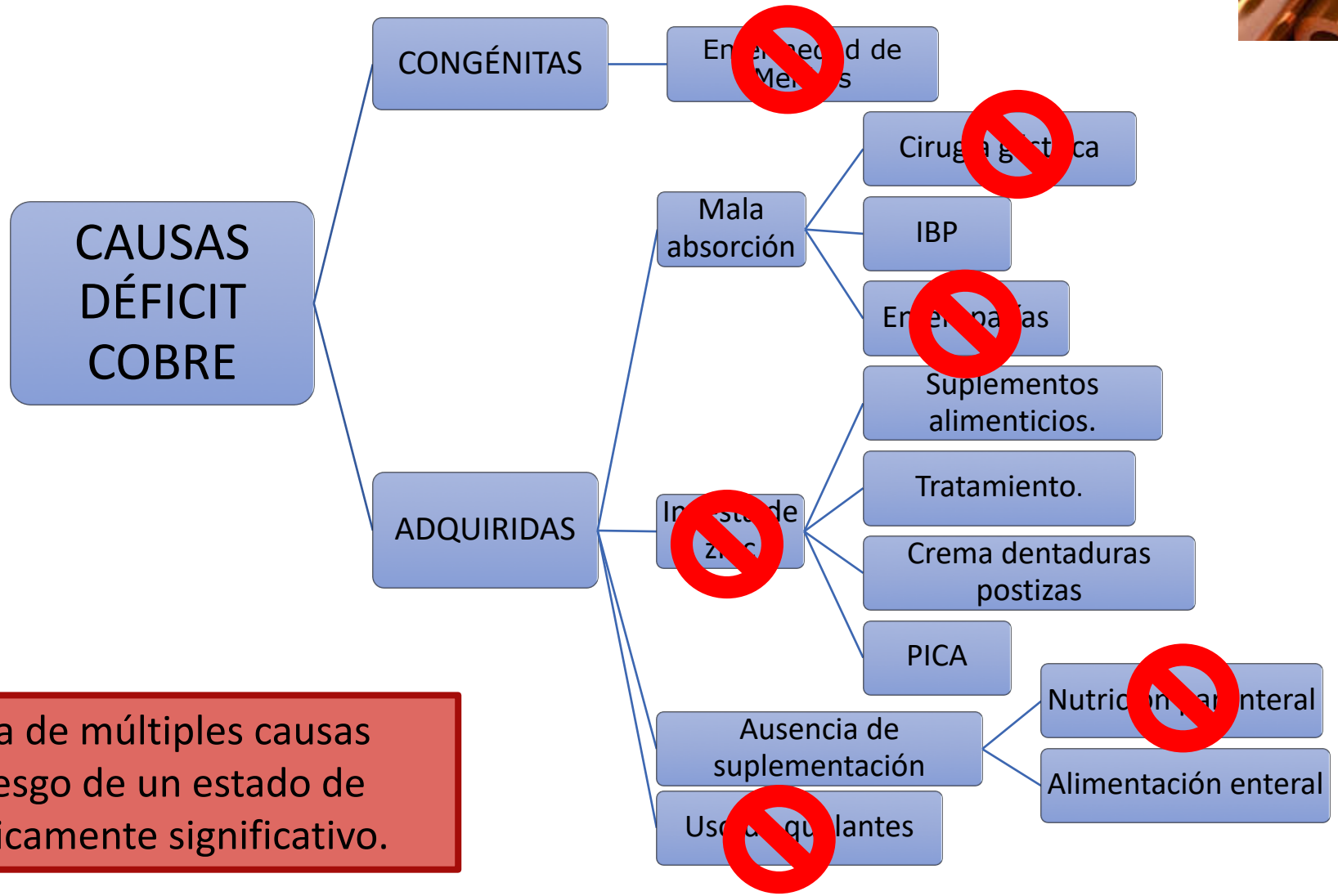

La coexistencia de múltiples causas aumenta el riesgo de un estado de deficiencia clínicamente significativo.

Déficit de cobre



Diagnóstico

- **Cobre en suero ↓.**

- **Ceruloplasmina suero ↓.**
  - Reactante de fase aguda.
  - Embarazo, anticonceptivos orales, enfermedad hepática, malignidad, enfermedad hematológica, infarto de miocardio, tabaquismo, diabetes y uremia ↑

- Medición de la **excreción urinaria de cobre 24 horas ↓**. Menos sensible.

- En casos inducidos por exceso de Zn → **niveles séricos elevados de Zn X 2-3**.

Déficit de cobre



Tratamiento

- **Sales de cobre vía oral**:
  - Gluconato de cobre, sulfato de cobre y cloruro de cobre.
  - 2 mg de cobre elemental/día.
- Suspender zinc.
- Tratar otras deficiencias.
- Sin evidencia de duración.

Déficit de cobre



Tratamiento

- **Sales de cobre vía oral**:
  - Gluconato de cobre, sulfato de cobre y cloruro de cobre.
  - 2 mg de cobre elemental/día.
- Suspender zinc.
- Tratar otras deficiencias.
- Sin evidencia de duración.

Pronóstico

- **Tratamiento previene mayor deterioro neurológico.**
- Mejoría neurológica **variable**, habitual déficit residual.
- Alteraciones hematológicas recuperación rápida y frecuentemente completa.
- Seguimiento a **largo plazo**.

Déficit de cobre



¿Cuántos habéis pedido?

Déficit de cobre



¿Cuántos habéis pedido?

¿Cuántos nos estamos perdiendo?

Déficit de cobre



¿Cuántos habéis pedido?

¿Cuántos nos estamos perdiendo?

Déficit de cobre



Caso clínico 3

- Varón de 90 años que ingresa por descompensación de IC con fracción eyección preservada.
- Hemograma: **Hemoglobina 11.5 g/dL**, Hematocrito 32.4%, **VCM 107.5 fL**.
- Metabolismo férrico: Ferritina 393, Hierro 37, Índice Saturación Transferrina 30.5%.
- Vitamina B12 369 pg/mL, Ácido Fólico 10.9 ng/mL.
- TSH 1.87 uUI/mL
- Reticulocitos 53.5 10*9/l.
- Proteinograma (suero): No se observa pico monoclonal.
- **Cobre 5 ug/dL, Ceruloplasmina 28 mg/dL. Zinc 36.4 ug/dL.**

CASO CLÍNICO NÚMERO 2

CHAPTER#2

Caso clínico núm. 2

Mujer de 62 años que ingresa en M. Interna por anemia severa a estudio.

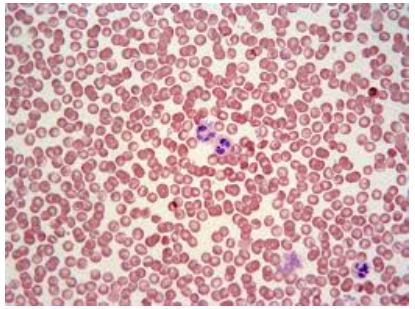

Caso clínico núm. 2

Mujer de 62 años que ingresa en M. Interna por anemia severa a estudio.

Caso clínico núm. 2

Mujer de 62 años que ingresa en M. Interna por anemia severa a estudio.

- Tiamina normal.
- Homocisteína y Metil Malónico normales
- **Cobre 110, ceruloplasmina 36 y zinc 63.2**

Caso clínico núm. 2

Mujer de 62 años que ingresa en M. Interna por anemia severa a estudio.

- Tiamina normal.
- Homocisteína y Metil Malónico normales
- **Cobre 110, ceruloplasmina 36 y zinc 63.2**

Caso clínico núm. 2

Mujer de 62 años que ingresa en M. Interna por anemia severa a estudio.

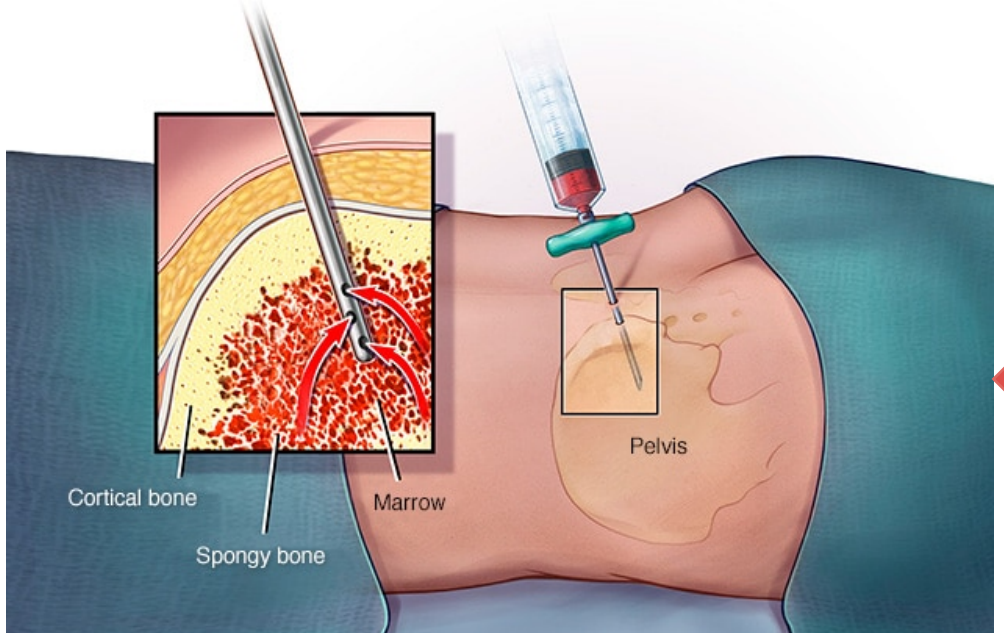

Caso clínico núm. 2

Mujer de 62 años que ingresa en M. Interna por anemia severa a estudio.

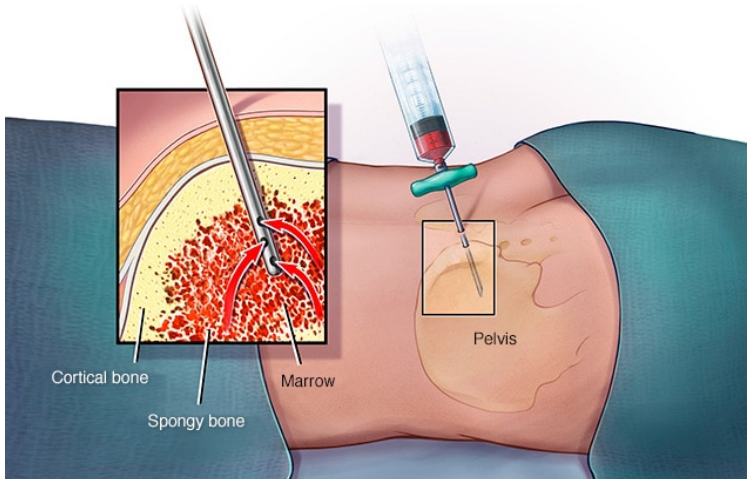

Médula ósea normocelular a expensas de población blástica monomorfa con desplazamiento de las tres series hematopoyéticas normales. No se observan alteraciones morfológicas significativas en la escasa celularidad hematopoyética presente.

CONCLUSIÓN: blastosis medular de un 66%, compatible con **leucemia mieloide aguda**.

Inmunohistoquímica: CD117+, CD34+ con aislados grupos linfoides B y células plasmáticas CD79+. Ausencia de inmunotinción frente a TdT.

Leucemia mieloide aguda

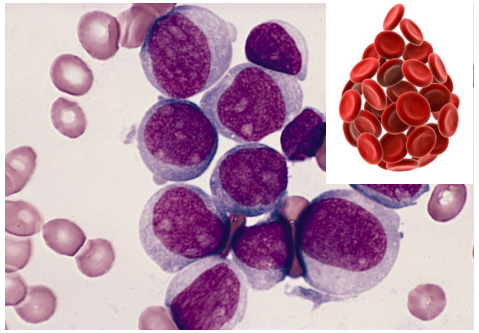

- **Grupo de trastornos hematológicos malignos:**
  - Progresión rápida. Fenotípica y genéticamente heterogéneos
  - Característica en común → proliferación clonal desregulada de células inmaduras que han perdido la capacidad de diferenciarse normalmente → acumulación de formas inmaduras en la médula ósea, sangre periférica y otros tejidos con reducción variable de células rojas, plaquetas y granulocitos → consecuencias clínicas

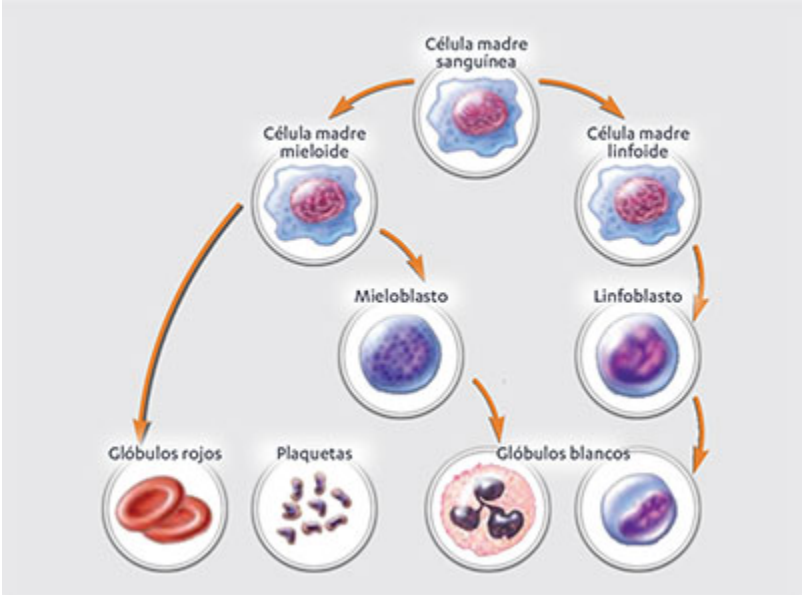

Leucemia mieloide aguda

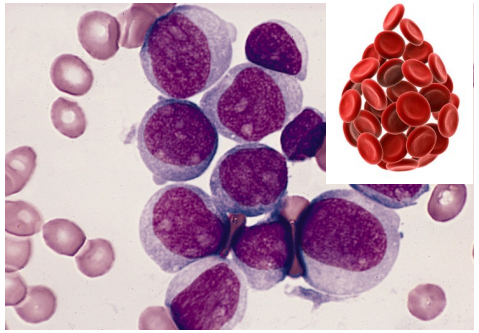

- **Grupo de trastornos hematológicos malignos:**
  - Progresión rápida. Fenotípica y genéticamente heterogéneos
  - Característica en común → proliferación clonal desregulada de células inmaduras que han perdido la capacidad de diferenciarse normalmente → acumulación de formas inmaduras en la médula ósea, sangre periférica y otros tejidos con reducción variable de células rojas, plaquetas y granulocitos → consecuencias clínicas

- **Epidemiología**…
  - Incidencia aumenta con la edad (edad mediana al dx: 67 años)
  - **80% de casos de leucemia en** adultos y menos del 10% en niños < de 10 años
  - Incidencia de entre 3 y 5 casos por 100.000 habitantes

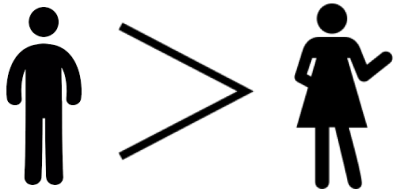

Leucemias agudas

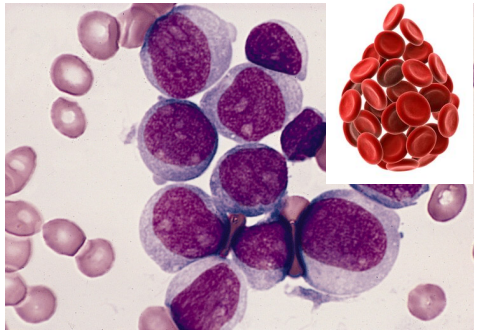

ETIOLOGÍA

- **Herencia genética**: aneuploidía cromosómica (trisomía 21 - Down), enfermedades con defectos en la reparación del ADN (anemia de Fanconi) …
- **Radiación**:
  - Dosis altas de radiación ↑ el riesgo (máximo 5 a 7 años después)
  - La radiación terapéutica parece aumentar poco el riesgo de LMA.
- **Exposiciones químicas y de otro tipo**: benceno, líquidos para embalsamar, herbicidas y pesticidas.
- **Determinados fármacos**: compuestos alquilantes, inhibidores de la topoisomerasa II, cloranfenicol, cloroquina…
- No hay evidencia directa que sugiera **etiología viral**.

Leucemias agudas

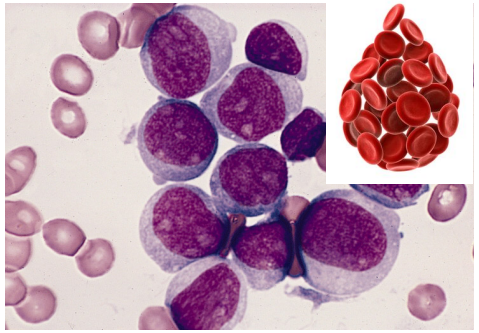

CUADRO CLÍNICO

- **SÍNTOMAS INESPECÍFICOS**.
- Inicio brusco vs gradual
- ≈ 50%: sínt 3 meses antes de dx
- Síntoma + frec: astenia, fatiga
- Otros síntomas:
  - Pérdida de peso + anorexia
  - Fiebre +/- cuadros infecciosos: 10% c
  - Signos de hemotasis anormal: 5% c
  - Poco frecuente: dolor óseo, adenopatías, tos inespecífica, sarcoma mieloide.



Leucemias agudas

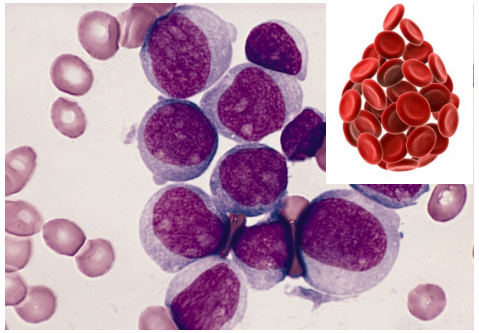

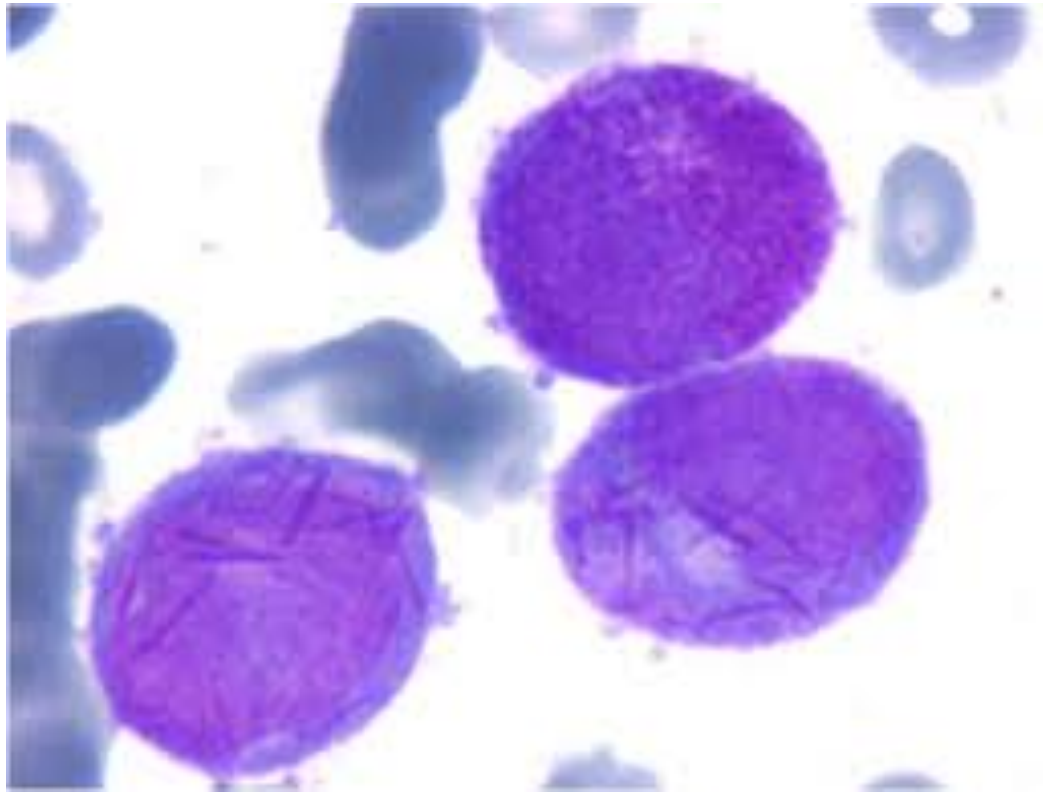

A NIVEL ANALÍTICO

- Por lo general, ANEMIA AL DIAGNÓSTICO
  - + frec → normocítica y normocrómica
  - Casos de anemia MACROCÍTICA
- Mediana de recuento de leucocitos: 15,000
  - <5% carece de células leucémicas detectables en sangre
- Plaquetas < 100.000 en un 75% de los casos
  - Anomalías tanto morfológicas como funcionales

Leucemias agudas

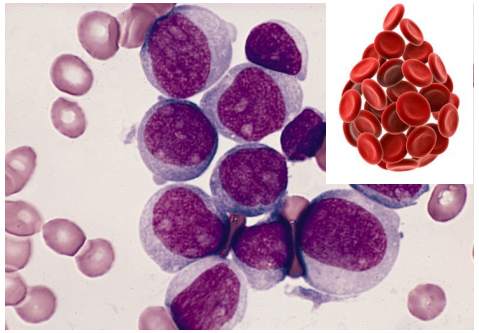

DIAGNÓSTICO

- **Frotis sanguíneo:**
  - Los mieloblastos son células inmaduras con núcleos grandes, nucleolos prominentes y citoplasma de un azul pálido al teñirlo con Wright Giemsa.
  - Los bastones de Auer, patognomónicos de los mieloblastos, se ven como bastoncillos granulares de color rosa o rojo.

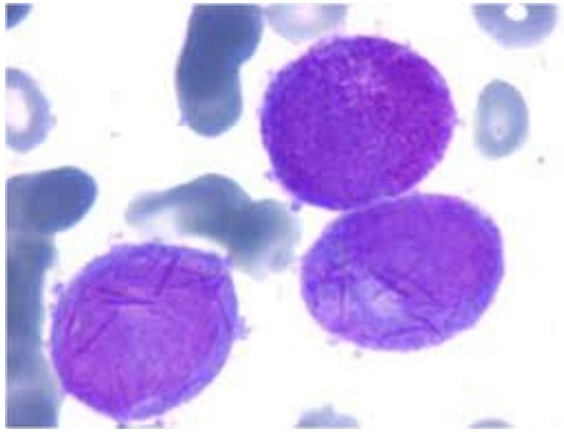

- **Aspirado de médula ósea**: diagnóstico AP definitivo.

- **Estudio inmunohistoquímico**: linaje celular → respuesta al tratamiento.

Conclusiones

- **MACROCITOSIS = VCM > 100 fL**
- FISIOLÓGICA en algunos casos (embarazo, 8 meses de vida)
- Recordar causas de FALSAS macrocitosis → frotis sanguíneo
- Hasta un **40% se asocian con anemia**…
    - Las 3 causas + frec: **alcoholismo, hepatopatía y déficit B12/fólico.**
    - Otras causas….vida más allá de la vit B12 y el ácido fólico !!
        - Déficit de cobre… "simulador"
        - Leucemia aguda como ejemplo de causas potencialmente mortales → ¡necesidad de completar diagnóstico!

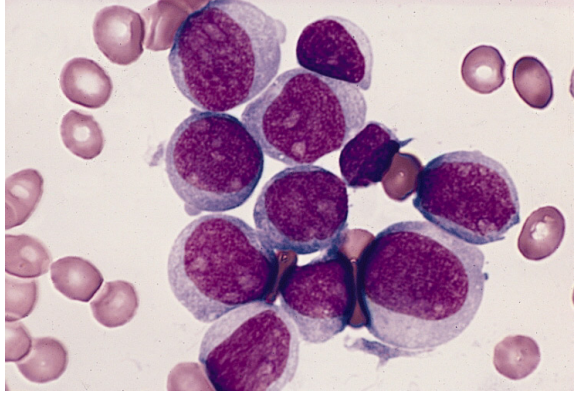

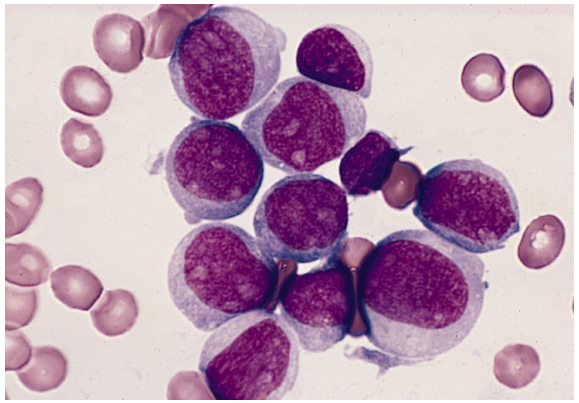

That's all Folks!