CASO CLÍNICO

FRANCESC PUCHADES
VERÓNICA BOSCHIN
MEDICINA INTERNA

Mujer de 71 años remitida a CCEE por ELEVACIÓN CRÓNICA de CK

Antecedentes personales:

•RAM a penicilina dudosa
•HTA / Dislipemia
•NO Neumopatías
•Antecedentes cardíacos:
- Lleva marcapasos (desconocido Hospital Clínico)
- Fibrilación auricular

•No problemas digestivos: Colecistectomía

•IQ: Apendicectomía, Amigdalectomía, Várices
•Estilo de vida: Jubilada, Ex fumadora, NO consume alcohol

•**Tratamiento habitual**: Eldicet (Bromuro de pinaveiro), Enalapril, Eutirox, Furosemida, Minitran (nitroglicerina), Triamtazina, Optovite B12, Pantoprazol, Paracetamol, Potasion, Serc, Sintrom,.

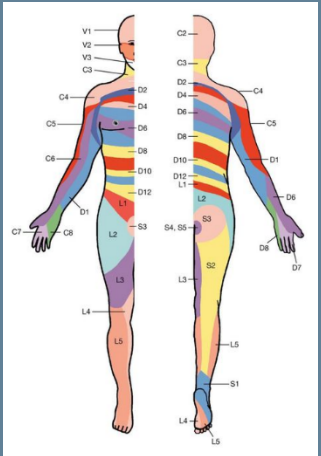

Exploración física:

- Insuficiencia venosa crónica
- Atrofia cuadricipital bilateral
- No alteración de la fuerza en MMSS (mayor dificultad para mover brazo izquierdo)
- Ligera hipoestesia de miembros inferiores a nivel de L5-S1

Evolutivo de CK

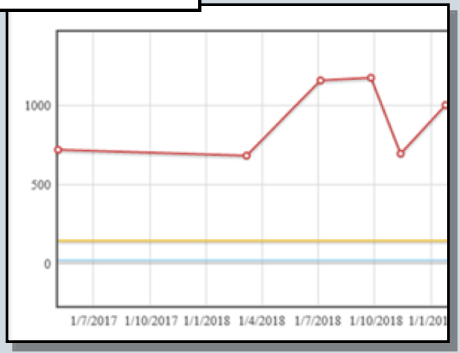

PLAN:

1. RNM muscular con desconexión del marcapasos previa
2. RNM columna lumbar
3. Repetir analítica
4. Test genético Pompe → Negativo
5. EMG
5. Kit para miositis

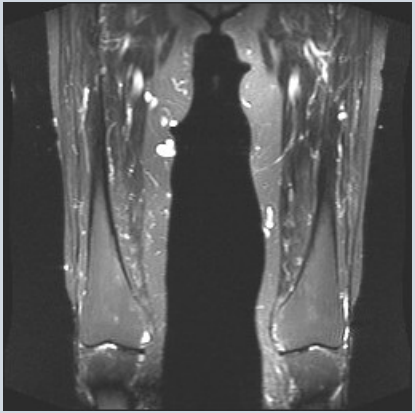

RNM muscular:

Se realiza estudio con secuencias Stir y fast spin eco T1 en cortes axiales.

INFORME:

No se identifican cambios inflamatorios en los distintos grupos musculares, ni zonas de infiltración grasa que sugieran atrofia por proceso crónico evolucionado.

Se observa discreta **atrofia muscular prácticamente generalizada en relación con la edad.**

Conclusión:

Exploración sin hallazgos de significación patológica

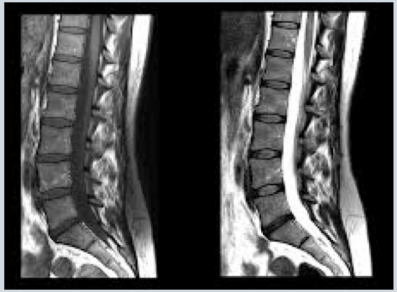

RMN de columna lumbar:

-> Hiperlordosis lumbar con horizontalización sacra.

-> **Anterolistesis grado 1 de L5 sobre S1 con posible espondilolisis bilateral** aunque la valoración es dificultosa dada también la degeneración facetaria asociada.

-> **Pseudo protrusión anular difusa** con afectación de ambos forámenes neurales

->Signos de **edema óseo focal** en el margen de los platillos vertebrales superiores de **T11-T12**

-> Discreta **hipertrofia generalizada de carillas articulares y ligamentos amarillos** que junto a los cambios degenerativos osteodiscales contribuye a reducir el espacio los forámenes neurales. Quistes de Tarlov en S2.

UNIDAD DE RAQUIS

2 MESES DESPUÉS…

CCEE DE MIN

Dificultad para levantarse de la silla

→ Necesidad de ayuda con MMSS

Problemas activos:

- HiperCKemia + Dificultad para levantarse
- Pendiente EMG
- Neurología de la Fe 2 semanas gen distrofia Becker

Electromiografía y estudios de conducción nerviosa:

1. Amplitud de los potenciales sensitivos disminuida con velocidad de conducción dentro de la normalidad.
2. Disminución de las amplitudes de los potenciales motores distales con latencia motora distal normal y velocidad de conducción normal.
3. Ondas F presentes a latencia normal.
4. Reflejo H de amplitud disminuida en el tibial derecho y abolido en el izquierdo.

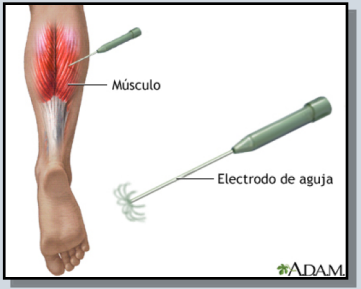

EMG:

- Cuádriceps: Fibrilaciones y positivas. Potenciales de unidad motora polifásicos de amplitud disminuida y reclutamiento precoz.
- Deltoides: no se observan fibrilaciones ni positivas pero se observan polifásicos de múltiples fases y trazados a máximo esfuerzo de tipo muy rico con llenado precoz y baja amplitud.

CONCLUSIÓN:

Hallazgos compatibles con cuadro de miopatía con leve componente inflamatorio, especialmente en cuádriceps.

Signos de Polineuropatía axonal sensitivo-motora sobreañadida, de tipo axonal.

IC A NEUROLOGÍA

JUICIO CLÍNICO:

Miopatía de predominio proximal y en cintura pelviana de probable causa adquirida, inflamatoria.

La asociación con PNP y el predominio en cuádriceps me hacen pensar en una **Miopatía por cuerpos de inclusión**, aunque sea mujer.

EXPLORACIÓN FÍSICA:

Consciente y Orientado,
→ Pares craneales: normales no atrofia ni fascitis lengua.
→ MMII: **Atrofia cuadricipital izquierda leve**
→ MMSS: abducción hombros 4+/4+
flexo extensión codos 5/5
extensión muñecas 5/5
intrínsecos manos 5/5
no atrofias ni fascitis
→ROTs
MMSS: Tríceps bíceps +++/+++ Estilor +/+
MMII: Patelares +++/+++ Aquíleos 0/0

No hay miotonía y no desencadeno calambres durante el balance.
Requiere esfuerzo y trucos para incorporarse de decúbito imposible levantarse de la silla sin apoyo.

MIN + Neurología

Inicio 30mg de Prednisona.

BIOPSIA REALIZADA ”A CIEGAS” DURANTE TRATAMIENTO CON CORTICOIDES:

Negativa para Miopatía inflamatoria

Problema:

a) biopsia realizada con ecografía: A ciegas
b) poca experiencia de Patólogo en esta entidad
c) 30 días en tratamiento con corticoides

EVOLUCIÓN…

Mejoría clínica. Capacidad de levantarse recuperada

Evolutivo de CK

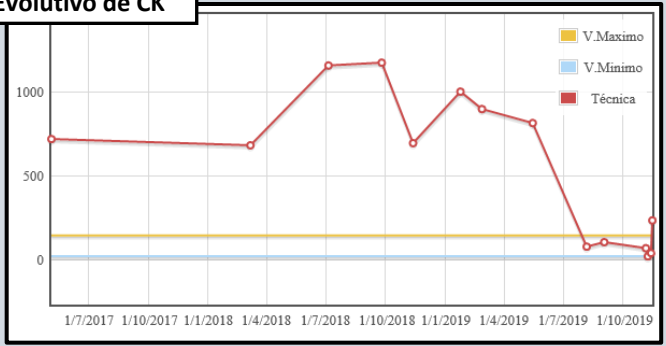

PLAN:

1. Metotrexato: 15 mg 6 comprimidos los viernes
2. A. fólico los sábados

TAC-TAP: Solicitado descartar Malignidad

Consulta en Urgencias por DOLOR LUMBAR AGUDO

what ? happen

Dolor lumbar intenso que no responde a la analgesia habitual de 1 semana de evolución. Intensidad variable.
+ **Quemazón** a nivel proximal en ambos MMII y a nivel lumbar bajo sin alteraciones de la sensibilidad.
+ Sudoración fría en relación al dolor.
+ **Estreñimiento** con hiporexia y náuseas→ Enema Casen
+ **Anuria** → Dolor abdominal bajo → Sondaje vesical
No fiebre. No síndrome miccional.

Consulta MAP: aumentó la dosis de Paracetamol/Tramadol (1 comp/día): sin mejoría.
Empeoramiento del dolor con imposibilidad de deambulación.
1° consulta en Urgencias: Sobredosificación Sintrom (INR 7) + Enantyum.
2° consulta en Urgencias: INGRESA EN MIN.

Exploración física

Paciente consciente y orientada, reactiva y colaboradora. Normohidratada, palidez cutánea. Eupneica en reposo. Regular estado general. **Fascies álgica**.

AC: rítmica sin soplos audibles. AP: MVC sin ruidos sobreañadidos.

ABD: blando y depresible, globuloso, **doloroso de forma difusa a la palpación con dolor más acusado en FII y a nivel hipogástrico**. No signos peritoníticos. RHA+. Murphy negativo, Blumberg y Rovsing negativos.

MMII: **dolor difuso a la palpación en ambos MMII**.

No alteraciones de la sensibilidad. Refiere quemazón a nivel proximal medial de ambos MMII.

Fuerza muscular MID 4/5; MII 4+/5. Signos de insuficiencia venosa crónica, se observa cordones varicosos en ambos miembros inferiores.

Estudios complementarios

	PRIMERA VISITA URGENCIAS	SEGUNDA VISITA A URGENCIAS
HEMOGRAMA	Hb 10.9 g/dL, **Leucocitos 18.100** (N 92,2% L 4.1%), **Plaquetas 346.000**	Hb 11.5 g/dL, **Leucocitos 26.200** (N 93,7% L 2,3%), **Plaquetas 433.000**
COAGULACIÓN	Quick 10%, **INR 7.31**, Fibrinógeno derivado 627 mg/Dl	Quick 84%, INR 1,14, Fibrinógeno derivado 685 mg/dL
BIOQUÍMICA	Glucosa 118 mg/dL, Na 130, K 3.4, Cl 91, Ca 8.7 (9.1), Bilirrubina total 0.76, GPT 35, Urea 24, Creatinina 0.53, CPK 69, Amilasa 25, PCR 14.7	Glucosa 164 mg/dL, Na 131**, K 3**, Cl 91, Ca 8.7 (9.1), Bilirrubina total 1.08, GPT 29, Urea 27, Creatinina 0.42, Proteínas 6.7, PCR 13.6
SEDIMENTO DE ORINA	Glucosa -, Proteínas +, Bilirrubina -, Urobilinógeno +++, pH 6, Cuerpos cetónicos +, Nitritos -, Densidad 1049, Hb indicios. Microscopía: hematíes 2-5 por campo. Bacterias intensas.	

Estudios complementarios

Rx CLS y sacroilíacas (6/11): espondilolistesis a nivel de L5-S1, **No se observa imagen de fractura a nivel pélvico**. Imagen de baja calidad por interposición de asas abdominales con gran contenido fecal.

Rx abdomen (6/11): se observa contenido fecal en todo el marco colónico.

Ecografía abdominal (6/11): Hígado homogéneo, sin lesiones focales sugestivas de malignidad. Porta de calibre normal permeable. Colecistectomizada. Vía biliar no dilatada. Las porciones visualizadas del páncreas y bazo no presentan hallazgos patológicos. Aorta de calibre normal en las porciones identificadas. Riñones de tamaño y espesor cortical normales, sin dilatación de sus sistemas excretores. No líquido libre abdominal. **Derrame pleural derecho en escasa cuantía**. Patrón intestinal sin alteraciones visibles mediante esta técnica

FIN

DIAGNÓSTICO DIFERENCIAL

DOLOR LUMBAR AGUDO

LUMBALGIA

Dolor localizado entre margen costal inferior y pliegues glúteos inferiores, en presencia o no de dolor irradiado a miembros inferiores.

Características del dolor

- Mecánico
- Inflamatorio
- Neuropático
- Referido

Aguda: < 6 semanas
Subaguda: 6-12 semanas
Crónica: > 12 semanas

Lumbalgia inespecífica: 80%.
Lumbalgia específica: 20%.

Radiología simple:

- Mayores de 50 años
- Antecedentes de neoplasia previa
- Tratamiento crónico con corticoides
- Uso de tóxicos (alcohol, UDVP)
- Historia de traumatismo significativo
- Dolor en reposo, nocturno, rigidez matutina
- Déficit neurológico
- Síndrome constitucional
- Fiebre
- Ausencia de mejoría tras 2-4 semanas de tratamiento conservador adecuado

LUMBALGIA

Dolor localizado entre margen costal inferior y pliegues glúteos inferiores, en presencia o no de dolor irradiado a miembros inferiores.

ANTECEDENTES	SÍNTOMAS	SIGNOS
Manipulación instrumental	Dolor inflamatorio o de intensidad progresiva	Afectación motora de miembros inferiores
UDVP	Pérdida de fuerza en miembros inferiores	Síndrome de "cola de caballo"
Infección previa	Alteración de esfínteres	Masa o soplo abdominal
Inmunosupresión	Fiebre	Fiebre
Enfermedad neoplásica	Síndrome constitucional	Adenopatías
Traumatismo reciente		

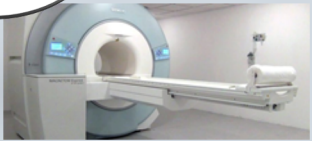

LUMBALGIA

Dolor localizado entre margen costal inferior y pliegues glúteos inferiores, en presencia o no de dolor irradiado a miembros inferiores.

ANTECEDENTES	SÍNTOMAS	SIGNOS
Manipulación instrumental	Dolor inflamatorio o de intensidad progresiva	Afectación motora de miembros inferiores
UDVP	Pérdida de fuerza en miembros inferiores	Síndrome de "cola de caballo"
Infección previa	Alteración de esfínteres	Masa o soplo abdominal
Inmunosupresión	Fiebre	Fiebre
Enfermedad neoplásica	Síndrome constitucional	Adenopatías
Traumatismo reciente		

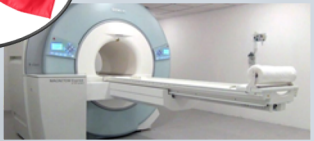

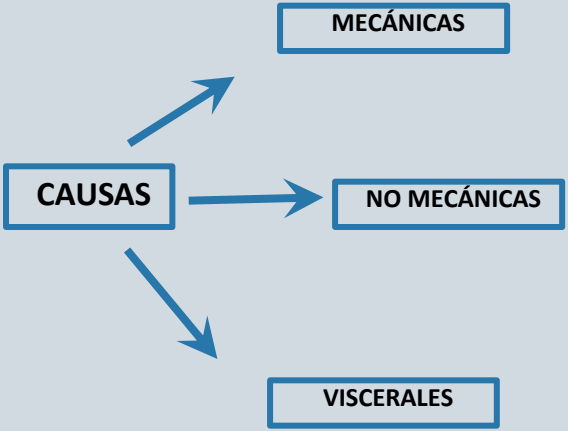
MECÁNICAS
CAUSAS
NO MECÁNICAS
VISCERALES

CAUSAS

- **MECANICAS**
- **NO MECÁNICAS**
- **VISCERALES**

- Distención lumbar
- Degenerativas
  - Artrosis
  - Espondilosis
- Espondilolistesis
- Espondilólisis
- Hernia de disco
- Estenosis de canal lumbar
- Osteoporosis
- Fracturas
- Enfermedades congénitas
  - Cifosis
  - Escoliosis
  - Vértebras transicionales

CAUSAS

- **MECANICAS**
- **NO MECÁNICAS**
- **VISCERALES**

- Neoplasias
  - Hematológicas: MM, Leucemias y linfomas
  - Metástasis: Mama, Próstata, Pulmón, Riñón, Tiroides
  - Tumores de cordón medular
  - Retroperitoneales
- Infección
  - Osteomielitis
  - Discitis
  - Absceso epidural
  - Absceso paraespinal
- Artritis inflamatoria
  - Espondilitis anquilosante
  - Espondilitis psoriásica
  - Artritis reactiva
  - Enfermedad inflamatoria intestinal
- Paget
- Enfermedad de Scheuermann
- Miopatías agudas
- Hematoma epidural medular

CAUSAS

- **MECANICAS**
- **NO MECÁNICAS**
- **VISCERALES**

- Órganos pélvicos
  - Prostatitis
  - Endometrosis
  - EPI
- Renales
  - Pielonefritis
  - Nefrolitiasis
  - Absceso perinéfrico
- Aórtico
- Gastrointestinales
  - Pancreatitis
  - Colecistitis
  - Úlcera penetrante
- Hernias lumbares de grasa peritoneal

MECANICAS → CARACTERÍSTICAS DEL DOLOR

- ~~Distención lumbar~~
- ~~Degenerativas~~
  - ~~Artrosis~~
  - ~~Espondilosis~~
- ~~Espondilolistesis~~
- ~~Espondilólisis~~
- ~~Hernia de disco~~
- ~~Estenosis de canal lumbar~~

Hallazgos Radiográficos

- ~~Osteoporosis~~
- Fracturas

Tratamiento con corticoides

- ~~Enfermedades congénitas~~
  - ~~Cifosis~~
  - ~~Escoliosis~~
  - ~~Vértebras transicionales~~

NO MECÁNICAS

- ~~Neoplasias~~
  - ~~Hematológicas: MM, Leucemias y linfomas~~
  - ~~Metástasis: Mama, Próstata, Pulmón, Riñón, Tiroides~~
  - ~~Tumores de cordón medular~~
  - ~~Retroperitoneales~~
- Infección
  - Osteomielitis
  - Discitis
  - Absceso epidural
  - Absceso paraespinal

Tratamiento inmunosupresor + RFA

- ~~Artritis inflamatoria~~
  - ~~Espondilitis anquilosante~~
  - ~~Espondilitis psoriásica~~
  - ~~Artritis reactiva~~
  - ~~Enfermedad inflamatoria intestinal~~
- ~~Paget~~
- ~~Enfermedad de Scheuermann~~
- Hematoma epidural medular

Anticoagulación - INR 7

- ~~Miopatías agudas~~ → CK 69

VISCERALES

- ~~Órganos pélvicos~~
  - ~~Prostatitis~~
  - ~~Endometrosis~~
  - ~~EPI~~
- Renales
  - ~~Pielonefritis~~
  - Nefrolitiasis
  - ~~Absceso perinéfrico~~
- Aórtico
- ~~Gastrointestinales~~
  - ~~Pancreatitis~~ → Amilasa 25
  - ~~Colecistitis~~
  - ~~Úlcera penetrante~~ → Rx tórax???
- ~~Hernias lumbares de grasa peritoneal~~

REPASANDO…

Principales sospechas diagnósticas

- Infección: Osteomielitis, Discitis, Absceso epidural, Absceso paraespinal
- Hematoma epidural medular
- Nefrolitiasis complicada
- Patología Aórtica: hematoma intramural, disección, aneurisma

QUE FALTA?



EXÁMENES COMPLEMENTARIOS

LABORATORIO

- Gasometría venosa
- LDH
- Dímero D
- Procalcitonina

IMÁGENES

- Rx tórax
- TAC / AngioTC
- RMN?

CULTIVOS

- Hemocultivos
- Urinocultivo

EXPLORACIÓN FISICA:

- CONSTANTES!!
- Dolor a la percusión de apófisis espinosas
- PPRB
- Pulsos femorales
- Orificios herniarios
- Globo vesical
- Tacto rectal
- ROT

SOLICITAMOS HEMOCULTIVOS X2

SOLICITAMOS PROCALCITONINA: ALTA

PENSAMOS EN SOLICITAR PRUEBA DE IMÁGEN….

….. RNM O TAC..?



EVOLUCIÓN…

Mejoría clínica. Capacidad de levantarse recuperada

Evolutivo de CK

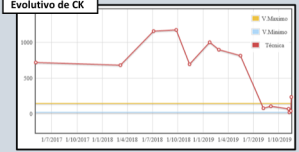

PLAN:

1. Metotrexato: 15 mg 6 comprimidos los viernes
2. A. fólico los sábados

TAC-TAP: Solicitado descartar Malignidad

Aneurisma con Rotura parcia
Sospecha de infección del mismo
Recomendación de Angio-TAC.

Aumento del tamaño del hematoma periaórtico infrarrenal de unos 6x7x5cm (CCxTxAP) hasta justo bifurcación aortoiliacaAumento de los focos de extravasación de contraste en su interior, en relación con rotura aguda. Aumento del líquido en pelvis y presacro. Derrame pleural bilateral.

Inicio Daptomicina Iv. IC a cirugía vascular:
Prótesis endovascular

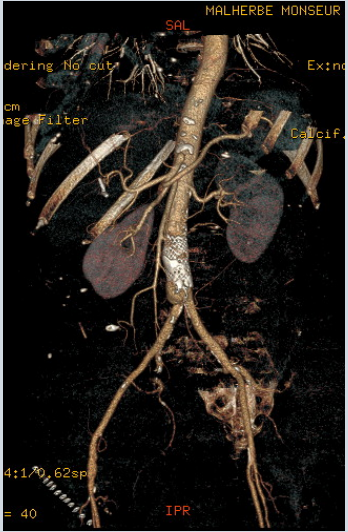

Aneurisma infectado… le tienes mucho cariño a tu paciente..?

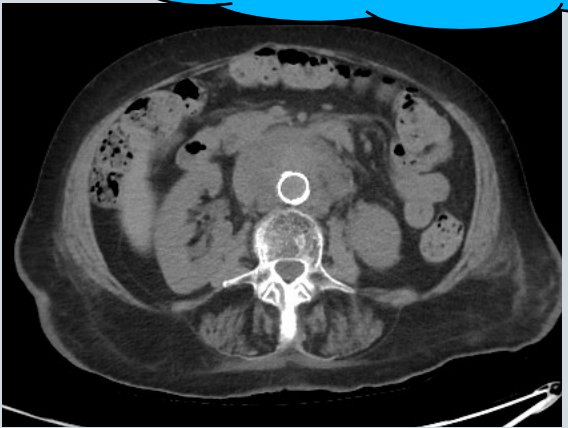

Hemocultivos: S. aureus meticilín-Sensible

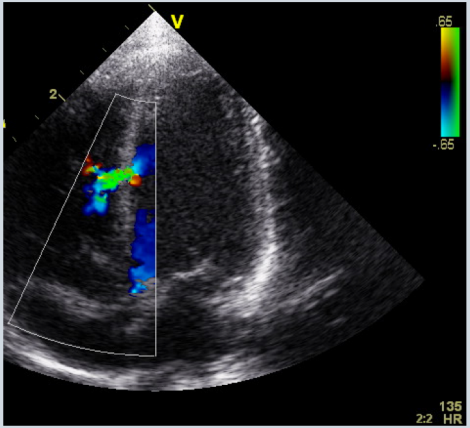

Ventriculo izquierdo de volúmenes normales con función global sistólica conservada, movimiento septoapical anómalo sin otras alteraciones de la contractilidad segmentaria. Severa dilatacion biauricular.

Insuficiencia mitral moderada sobre vávula esclerosa sin estenosis.

Ventriculo derecho de diámetros normales con función global sistólica conservada. Insuficiencia tricuspide ligera que permite estimar PAPs aproximada de 50-55 mmHg (HTP moderada).

Electrodo de dispositivo en cavidades derechas de aspecto normal. No se aprecian imágenes compatibles con endocarditis

72 h de IQ y 24 horas de salida de UCI….

Al acceso a la cavidad se evidencia peritonitis difusa generalizada.

Abundante líquido libre biliar en los cuatro cuadrantes del que se toma muestra y se remite a estudio microbiológico.

Se retiran gran coágulo en pelvis.

Se explora intestino delgado evidenciando perforación subcentimétrica adyacente a puntos sueltos seroserosos de cirugía previa en primera asa yeyunal.

La iQ fue bien Fran… pero
Parece que en la limpieza se
Debió perforar el intestino

A veces tengo la sensación de
Que los cirujanos operamos como
NUNCA y los pacientes acaban
Palmando como SIEMPRE

Infected aortic aneurysms: Aggressive presentation, complicated early outcome, but durable results Gustavo S. Oderich, MD,

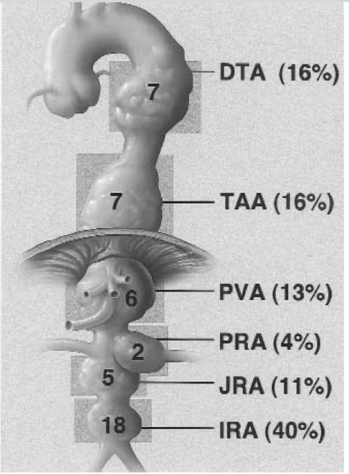

6137 Aneurismas Toraco Abdominales. Clinica Mayo
January 1, 1976, and January 1, 2000.
43 infectados (0.7%).

Table I. Clinical presentation and laboratory findings in patients with infected aortic aneurysms

Variable	*n (N = 43)*	*%*
Symptomatic	40	93
Elevated sedimentation rate	18*	86
Fever	33	77
Pain (abdominal or back)	28	65
Leukocytosis > 12.000	23	54
Chills	22	51
Sweats	12	28
Enlarging aneurysm	12	28
Gastrointestinal symptoms†	10	25
Rupture‡	9	21
Pulsatile mass	7	16
Hemodynamic instability	3	7

Table II. Bacteriology of infected aortic aneurysms

Organism	*Culture obtained from blood (n = 32) (74%)*	*Culture obtained from aneurysm wall (n = 42) (98%)*	*Total (N = 43) (%)*
Culture-positive	25 (78)	27 (64)	33 (77)
Staphylococcus*	7	10	11 (26)
Escherichia coli	6	3	6 (14)
Streptococcus	4	3	5 (12)
Salmonella species	4	4	4 (9)
Listeria monocytogenes	0	1	1 (2)
Bacteroides fragilis	0	1	1 (2)
Candida	0	1	1 (2)
MAC	0	1	1 (2)
Haemophilus influenza	1	1	1 (2)
Clostridium species	1	1	1 (2)
Coccidioides immitis	1	1	1 (2)

*Staphylococcus included 6 cases of *Staphylococcus aureus* and 5 cases of staphylococcus coagulase-negative infection.
MAC, Mycobacterium avium complex.

Tuberculosis, Coxiella Burnetti…… probablemente mucho sesgo ante escasa casuística

Table IV. Univariate analysis of clinical and operative variables as risk factors for early and/or late vascular complications

	Frequency of vascular complication (%)				
Variable	*Without*	*With*	*RR*	*95% CI*	P *value*
Positive association or trend					
Extensive periaortic infection	2 (13)	16 (57)	7.4	1.7-33	.008
Female sex	10 (31)	8 (73)	3.6	1.4-9.5	.008
Leukocytosis > 16.0	13 (36)	5 (71)	3.3	1.1-9.6	.03
Hemodynamic instability	15 (38)	3 (100)	3.7	1.1-13.2	.04
Rupture	12 (35)	6 (67)	2.4	0.9-6.4	.08
Negative association or trend					
Infrarenal location	12 (60)	6 (26)	0.3	0.1-0.8	.01
Infection restricted to the aorta	16 (57)	1 (8)	0.08	0.01-0.6	.01
Infrarenal clamp	12 (50)	4 (24)	0.3	0.1-1.06	.06

RR, Relative risk ratio; *CI*, confidence interval.

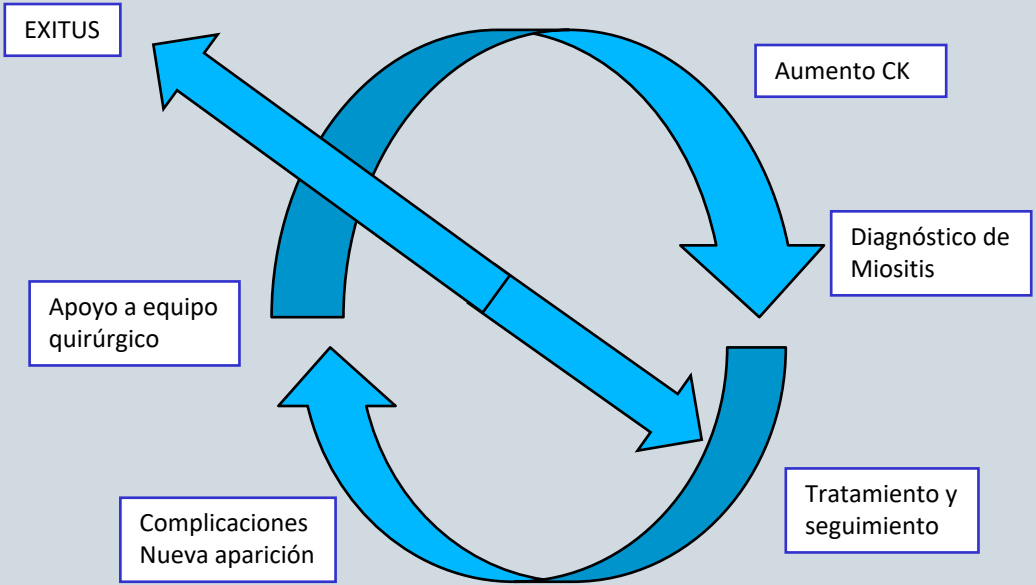
EXITUS
Aumento CK
Diagnóstico de Miositis
Apoyo a equipo quirúrgico
Tratamiento y seguimiento
Complicaciones Nueva aparición



Intentar relacionar la clínica del paciente con sus Enfermedades es básico, pero siempre hay que Realizar un diagnóstico diferencial amplio

Ante cuadro clínico de gravedad:

- Apurar en urgencia datos de laboratorio
- Intentar apurar diagnóstico de Imagen

Ante un diagnostico difrencial: Acordémonos de la Recomendación del Dr. David García en el Nutcracker De la Dra Cabanes -> No nos olvidemos de la etiología Vascular.