# DIAGNÓSTICO DIFERENCIAL

*Javier Pitarch Fabregat R5 Medicina Interna*
*Miriam Ripoll Martínez R1 Medicina Interna*

# Caso clínico

**Antecedentes:**
No alergias.
Médicos:
- FRCV: HTA, Dislipemia, no DM.

Tóxicos: no tabaco, no alcohol.
Quirúrgicos:
- Histerectomía y doble anexectomía en 1995.

**Situación socio-basal:**
Jubilada, trabajó de sastra, no deterioro cognitivo. Vive con su marido.

**Tratamiento habitual:**
- Adrovance 70/5600 UI
- Natecal D
- Ezetrol 10 mg 1 comprimido al día.
- Olmetec 40 mg 2 comprimidos al día
- Betmiga 50 mg 1 comprimido al día
- Keppra 500 mg 1 comprimido cada 12 h.

# Caso clínico

## Enfermedad actual

Mujer de 78 años, que desde hace 18 meses presenta episodios de desviación oculocefálica a la izquierda, risa y movimientos estereotipados de MMSS, de escasos minutos de duración, por lo que se realizó estudio con RMN y EEG, con diagnóstico de **crisis epilépticas temporales focales sin lesión evidente en RMN**. Se pautó levetirazetam con mejoría, aunque persisten episodios más leves aproximadamente una vez por mes.

Además, desde hace mes y medio presenta cuadro de instauración brusca y sin empeoramiento desde entonces, de **movimientos involuntarios** en hemicuerpo derecho, **sin fluctuaciones** durante el día, que **no se reproducen durante el sueño.**

# Caso clínico

**Exploración física**:

TA 159/93 mmHg, FC 82 lpm, SpO2 98% basal. Afebril. Buen estado general. Normocoloreada y normohidratada.
Neurológico: Consciente y orientada. Lenguaje coherente, no disátrico ni disfásico, nivel atencional algo alterado objetivable en sustracciones y listas inversas. PICNR, MOEs plenos, campimetría por confrontación normal, no paresia facial ni de hipogloso, **movimientos espontáneos no rítmicos en ambos pies (D>I) y mano derecha**, que **aumentan con la distracción.** No pérdida de fuerza, no déficits tactoalgésicos. ROT +++ bicipitales, rotulianos, aquíleos, con aumento de área reflexógena derecha. Test del empujón normal. Bipedestación y marcha normales, con mayor braceo MSD en relación a contralateral.

**Exploraciones complementarias:**

- TAC cerebral: Pequeños focos de leucoencefalopatía hipoxico isquémica crónica. Sin otros hallazgos.
- Analítica básica: sin hallazgos patológicos.

# Trastornos del movimiento

| HIPOCINÉTICOS | HIPERCINÉTICOS |
| --- | --- |
| | Atetosis |
| | Balismo |
| | Distonías |
| | Mioclonías |
| | Tics |
| | Corea |

# Trastornos del movimiento

## Atetosis

- Lento
- Tipo retorcimiento
- Distal

## Balismo

- Gran amplitud
- Lanzamiento de la extremidad
- Proximal
- Unilateral (hemibalismo)

## Distonía

- Cambios de postura anómalos
- No se suprimen voluntariamente
- Ceden con el sueño
- Pueden desencadenarse con acciones específicas

# Trastornos del movimiento

## Mioclonías

- Bruscas
- Breves
- Repetitivas
- Involuntarias

## Tics

- Estereotipados
- Repetitivos
- Situaciones de estrés
- Se pueden suprimir voluntariamente

## Corea

- Rápidos
- Sin patrón concreto (≈ movimientos de inquietud)
- Involuntarios
- Distal, cara y tronco

# Trastornos del movimiento

## COREA

| Características generales |
| --- |
| Movimiento ale |
| Involur |
| Inconsciencia → |
| Presente e |
| Aumenta con las mani |
| Desaparece c |
| Localización: parte distal d |

Enfermedad actual

Además, desde hace mes y medio presenta cuadro de instauración brusca y sin empeoramiento desde entonces, de **movimientos involuntarios** en hemicuerpo derecho, sin fluctuaciones durante el día, que **no se reproducen durante el sueño.**

Exploración física:

TA 159/93 mmHg, FC 82 lpm, SpO2 98% basal. Afebril.
Buen estado general. Normocoloreada y normohidratada.
Neurológico: Consciente y orientada. Lenguaje coherente, no disátrico ni disfásico, nivel atencional algo alterado objetivable en sustracciones y listas inversas. PICNR, MOEs plenos, campimetría por confrontación normal, no paresia facial ni de hipogloso, **movimientos espontáneos no rítmicos** en ambos **pies (D>I) y mano derecha**, que **aumentan con la distracción.** No pérdida de fuerza, no déficits tactoalgésicos. ROT +++ bicipitales, rotulianos, aquíleos, con aumento de área reflexógena derecha. Test del empujón normal. Bipedestación y marcha normales, con mayor braceo MSD en relación a contralateral.

# Corea

## Etiología

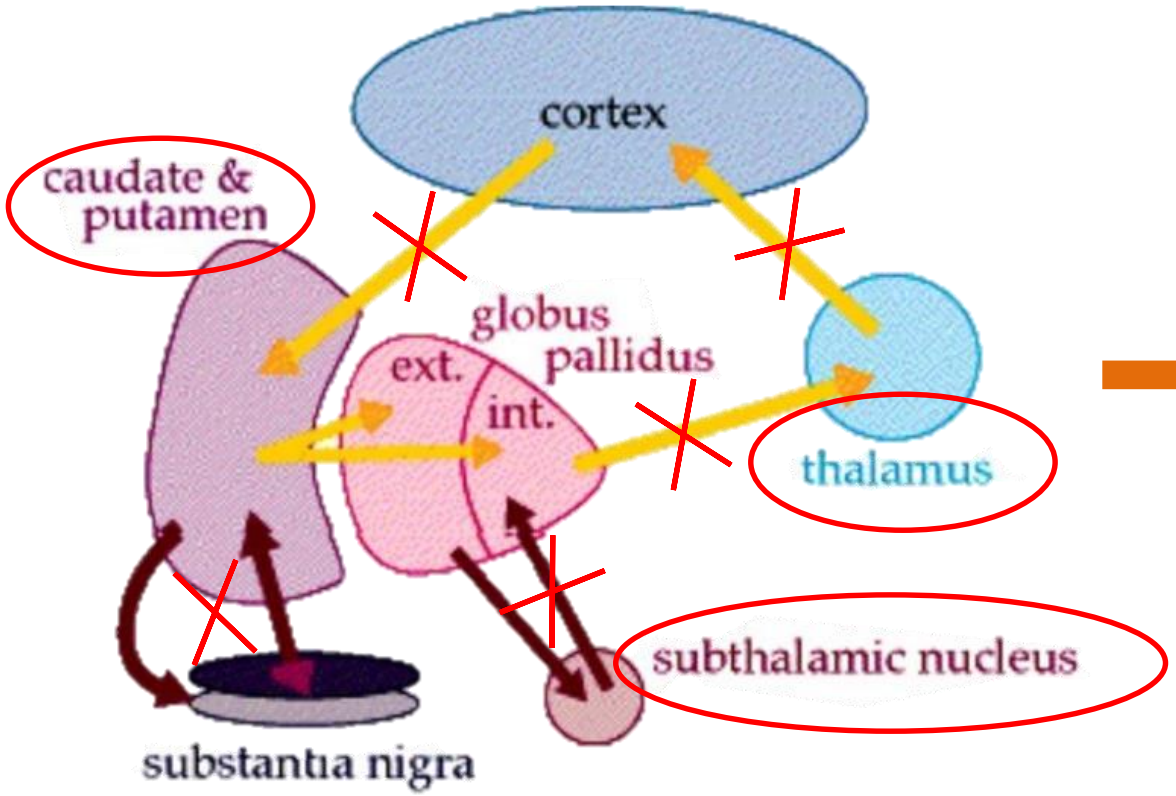


- Degeneraciones neuronales específicas
- Lesiones estructurales
- Alteraciones metabólicas
- Trastornos autoinmunes
- Infecciones
- Tóxicos y drogas

# Corea

## Clasificación

| CAUSAS HEREDITARIAS |
| --- |
| **Autosómicas dominantes:** |
| Enfermedad de Huntington |
| Ataxia espinocerebelosa |
| **Autosómicas recesivas:** |
| Ataxia-talengiectasia |
| Ataxia de Friedreich |
| Porfiria |
| Enfermedad de Wilson |
| **Ligadas al cromosoma X**: |
| Enfermedad de Lesch-Nyhan |
| **Herencia mitocondrial** |

| CAUSAS ADQUIRIDAS |
| --- |
| **Autoinmunes o inflamatorias** |
| Paraneoplásicas |
| Corea de Sydenham |
| Sarcoidosis |
| LES, Beçet, Sjögren, Poliarteritis nodosa, síndrome antifosfolípido |
| **Cerebrovasculares:** |
| Ictus isquémico |
| Malformaciones arteriovenosas |
| Moya-Moya |
| Hemorragia subaracnoidea o intracerebral |
| **Fármacos** |
| Antiparkinsonianos |
| **Tóxicos** |
| Infecciones |
| **Trastornos endocrino- metabólicos** |
| Fallo hepático y renal, alteraciones iónicas, alteraciones tiroideas y paratiroideas, deficiencias vitamínicas |
| **Neoplasias** |
| LOEs que afecten a los ganglios basales. |
| **Otros:** Corea senil |

# Diagnóstico diferencial de la causa

*Características del contexto clínico del paciente:*

## Edad

### Temprana
- Causas hereditatias
- Causas adquiridas: autoinmunitarias (LES, Corea de Sydenham).

### Tardía
- Enfermedad cerebro-vascular
- Neoplasias (LOEs, síndromes paraneoplásicos)

## Forma de inicio

### Agudo/subagudo:
- Accidente cerebrovascular
- Autoinmunes.
- Metabólicas
- Infecciosas
- Tóxicas

### Crónico/insidioso
- Causas hereditarias → progresivo
- Causas adquiridas→ estático: lesiones estructurales y lesiones tóxicas

## Distribución

### Bilateral:
- Causas hereditarias
- Causas adquiridas: trastornos endocrino-metabólicos y autoinmunes

### Unilateral
- Lesiones estructurales
- Accidentes cerebrovasculares
- Autoinmunes
- Metabólicas
- Corea gravídica

# Corea

## Diagnóstico diferencial

| CAUSAS HEREDITARIAS |
| --- |
| **Autosómicas dominantes:** |
| Enfermedad de Huntington |
| Ataxia espinocerebelosa |
| **Autosómicas recesivas:** |
| Ataxia-talengiectasia |
| Ataxia de Friedreich |
| Porfiria |
| Enfermedad de Wilson |
| **Ligadas al cromosoma X:** |
| Enfermedad de Lesch-Nyhan |
| **Herencia mitocondrial** |

| CAUSAS ADQUIRIDAS |
| --- |
| **Autoinmunes o inflamatorias** |
| Paraneoplásicas |
| ~~Corea de Sydenham~~ |
| ~~Sarcoidosis~~ |
| ~~LES, Beçet, Sjögren, Poliarteritis nodosa, síndrome antifosfolípido~~ |
| **Cerebrovasculares:** |
| Ictus isquémico |
| Malformaciones arteriovenosas |
| Moya-Moya |
| Hemorragia subaracnoidea o intracerebral |
| ~~**Fármacos**~~ |
| ~~Dopaminérgicas~~ |
| ~~**Tóxicos**~~ |
| ~~**Infecciones**~~ |
| ~~**Trastornos endocrino- metabólicos**~~ |
| ~~Fallo hepático y renal, alteraciones iónicas, alteraciones tiroideas y paratiroideas, deficiencias vitamínicas~~ |
| **Neoplasias** |
| LOEs que afecten a los ganglios basales. |
| **Otros:** Corea senil |

# Corea - Etiología

| Hereditaria | Adquirida |
| --- | --- |
| • Autosómica dominante<br>• Autosómica recesiva<br>• Ligada a X<br>• Mitocondrial | • Accidente cerebro-vascular<br>• Autoinmune/autoinflamatoria<br>• Farmacológica<br>• Tóxica<br>• Infecciosa<br>• Endocrino-metabólica<br>• Neoplásica<br>• Otras |

# Corea - Etiología

**Hereditaria**

- Autosómica dominante
- Autosómica recesiva
- Ligada a X
- Mitocondrial

**Adquirida**

- Accidente cerebro-vascular
- Autoinmune/autoinflamatoria
- Farmacológica
- Tóxica
- Infecciosa
- Endocrino-metabólica
- Neoplásica
- Otras

# Corea – Etiología hereditaria

## → COREA DE HUNTINGTON

- Causa:
  - **Autosómica dominante**
  - Expansión de CAG en el cromosoma 4p
- Clínica:
  - Inicio alrededor de los 30 años (variable desde la niñez hasta los 80 años)
  - Trastornos del movimiento: COREA

  *Enf. Huntington juvenil: corea poco prominente
  - Deterioro cognitivo
  - Síntomas psiquiátricos
  - Pérdida de peso y caquexia
- Evolución:
  - Progresión lenta
  - Supervivencia de 10-20 años tras el diagnóstico
- Diagnóstico:
  - Clínica
  - Antecedentes familiares
  - Confirmación genética.

# Corea – Etiología hereditaria

→ **Autosómicas dominantes:**

- Ataxias espinocerebelosas
- Expansión del gen C9ORF72
- Corea hereditaria benigna
- Neuroferritinopatía

→ **Autosómicas recesivas**:

- Wilson
- Corea-acantocitosis.
- Ataxia-telangiectasia

→ **Ligadas al X:**

- Síndrome de Mc Leod
- Síndrome de Lesch Nyhan

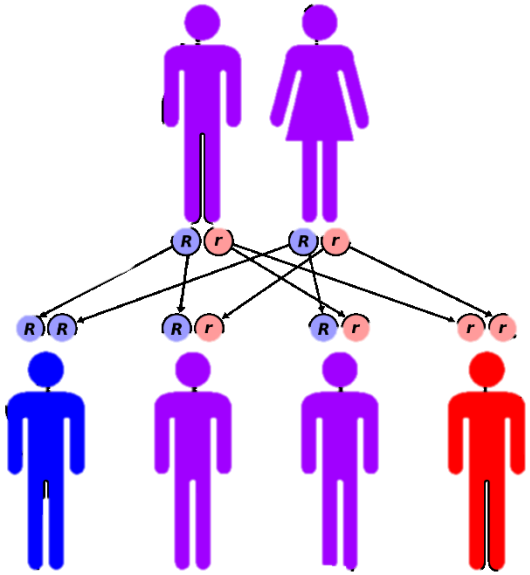

# Corea - Etiología

**Hereditaria**

- Autosómica dominante
- Autosómica recesiva
- Ligada a X
- Mitocondrial

**Adquirida**

- Accidente cerebro-vascular
- Autoinmune/autoinflamatoria
- Farmacológica
- Tóxica
- Infecciosa
- Endocrino-metabólica
- Neoplásica
- Otras

# Corea – Etiología vascular

- Corea como síntoma de ACV isquémico o hemorrágico o incluso cambios de encefalopatía hipóxico-isquémica crónica en los ganglios de la base.
- Síntoma de ACV en menos del 1% de los casos.
  - Transitorio (hemicorea, hemibalismo)
  - Permanente (corea vascular)

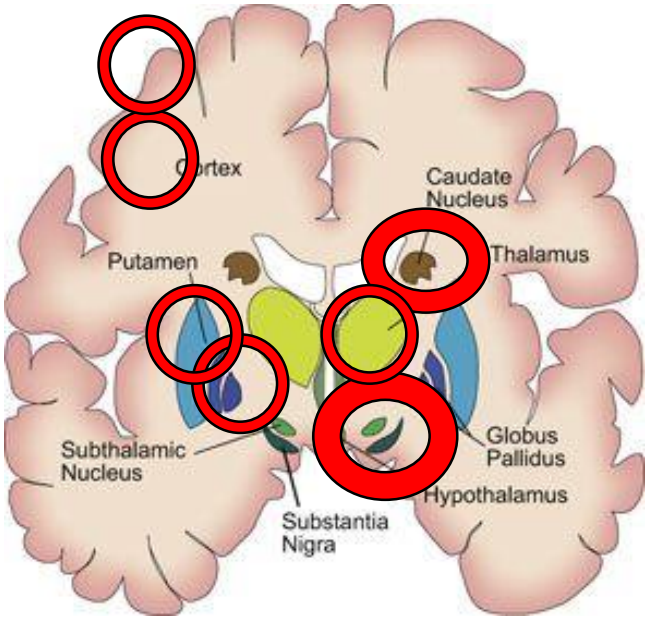


Desinhibición talámica por disfunción o deshinibición del NST

Normalmente aparición aguda, brusca y de presentación unilateral (contralateral a la lesión). Puede progresar.

# Corea – Etiología vascular

- **Moya-moya.** Alteración vascular que puede debutar en forma de ACV.
- **Corea post-bomba** (encefalopatía postoperatoria con coreoatetosis). Tras intervenciones con circulación extracorpórea, predominio en niños.
- **Policitemia vera** (0,5-5%). Mujeres mayores, con afectación músculos orofaríngeos, aguda, generalizada (en ocasiones unilateral)

# Corea – Etiología estructural

- Lesiones ocupantes de espacio (lesiones vasculares, tumores, traumatismos, abscesos) a nivel profundo.
- Corea distal o movimientos de balismo

Suele presentar un curso más insidioso, de presentación unilateral

# Corea – Etiología autoinmune/autoinflamatoria



Segunda más frecuente tras la corea de Hungtinton en adultos

**Corea de Sydenham**

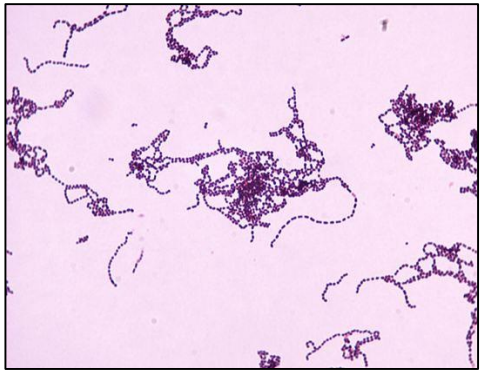

- La más frecuente en la infancia
- Manifestación de la fiebre reumática. Reacción cruzada S. pyogenes con antígenos del estriado.
- Asocia otras manifestaciones neuropsiquiatricas.
- Duración de 2 a 9 meses, aunque puede no resolverse o tener recurrencias.

Presentación tardía, con inicio subagudo y habitualmente bilateral (unilateral 25%)

# Corea – Etiología autoinmune/autoinflamatoria

**Autoinmune**
- **No paraneoplásico**
- **Paraneoplásico**

| Síndromes clásicos | Síndromes no clásicos |
|---|---|
| • Encefalomielitis | • Encefalitis del tronco del encéfalo |
| • Encefalitis límbica | • Síndrome de la persona rígida |
| • Degeneración cerebelosa | • Mielopatía necrosante |
| • Opsono-mioclono | • Síndrome de la neurona motora |
| • Neuropatía sensitiva subaguda | • Síndrome de Guillain-Barré |
| • Pseudoobstrucción intestinal | • Neuropatías sensitivomotoras mixtas subagudas y crónicas |
| • Síndrome miastenifrome de Lambert-Eaton | • Neuropatías por discrasias de las células sanguíneas |
| • Dermatomiositis | • Vasculitis nerviosa |
| • Retinopatía asociada a cáncer o melanoma | • Neuropatía autonómica pura |
| | • Miopatía necrosante aguda |
| | • Polimiositis |
| | • Vasculitis muscular |
| | • Neuropatía óptica |
| | • Proliferación uveal melanocítica bilateral y difusa |

# Corea – Etiología autoinmune/autoinflamatoria

**Anticuerpos anti proteínas neuronales intracelulares:**

## Anticuerpos onconeuronales bien caracterizados (elevado VPP para tumor)

- Anti-Hu (ANNA-1); en neuropatía sensitiva subaguda paraneoplásica: S, 82%; E, 99%
- Anti-Yo (PCA-1); en degeneración cerebelosa subaguda: S, 80%; E, 99%
- Anti-CV2/CRMP5
- Anti-Ta/Ma2
- Anti-Ri (ANNA-2)
- Anti-amphiphisin
- Anti-recoverin
- Anti-SOX-1 (AGNA); para carcinoma microcítico de pulmón en el síndrome miasténico de Lambert-Eaton (LEMS): S, 67%; E, 95%
- Anti-Tr/DNER [24]; en degeneración cerebelosa subaguda: S, 100%; E, 100%
- Anti-GAD

## Anticuerpos onconeuronales parcialmente caracterizados (VPP desconocido para tumor)

- PCA2
- Anti-Zic4
- (c) ANNA3

**Paraneoplastic antibodies*, syndromes, and associated cancers**

| Antibody | Syndrome | Associated cancers |
|---|---|---|
| **Well-characterized paraneoplastic antibodies¶** | | |
| Anti-Hu (ANNA-1) | Encephalomyelitis including cortical, limbic, and brainstem encephalitis; cerebellar degeneration; myelitis; sensory neuronopathy; and/or autonomic dysfunction | SCLC, other |
| Anti-Yo (PCA-1) | Cerebellar degeneration | Gynecologic, breast |
| Anti-Ri (ANNA-2) | Cerebellar degeneration, brainstem encephalitis, opsoclonus-myoclonus | Breast, gynecologic, SCLC |
| Anti-Tr (DNER) | Cerebellar degeneration | Hodgkin lymphoma |
| Anti-CV2/CRMP5 | Encephalomyelitis, cerebellar degeneration, chorea, peripheral neuropathy | SCLC, thymoma, other |
| Anti-Ma proteins$^{\Delta}$ (Ma1, Ma2) | Limbic, hypothalamic, brainstem encephalomyelitis (infrequently cerebellar degeneration) | Testicular germ cell tumors, lung cancer, other solid tumors |
| Anti-VGCC$^{\diamond}$ | Cerebellar degeneration | SCLC |
| Anti-amphiphysin | Stiff-person syndrome, encephalomyelitis | Breast, lung cancer |
| Anti-PCA-2 (MAP1B) | Peripheral neuropathy, cerebellar ataxia, encephalopathy | SCLC |
| Anti-recoverin§ | Cancer-associated retinopathy | SCLC |
| Anti-bipolar cells of the retina¥ | Melanoma-associated retinopathy | Melanoma |
| **Partially characterized paraneoplastic antibodies¶** | | |
| Anti-Zic 4 | Cerebellar degeneration | SCLC |
| Anti-ANNA-3 | Sensory neuronopathy, encephalomyelitis | No tumor or Hodgkin lymphoma |

# Corea – Etiología autoinmune/autoinflamatoria



**Anticuerpos anti proteínas neuronales de superficie o de la sinapsis**

- Anti-NMDA-R
- Anti-AMPA-R: encefalitis límbica, alteraciones psiquiátricas
- Anti-LGI1
- Anti-GABA-A-R
- Anti-GABA-B-R

Pueden aparecer en presencia de tumor o sin ella.

**Anticuerpos anti neuronales que pueden asociarse o no a tumor.**

- Anti-canal de calcio voltaje dependiente en el síndrome miasteniforme de Lambert-Eaton
- Anti-Ach-R en miastenia gravis
- Anti-NMDA-R en encefalitis anti-NMDA-R
- Anti-AMPA-R; en un subgrupo de encefalitis límbica
- Anti-receptor gangliónico de acetilcolina en neuropatía autonómica
- Anti-GABA-A-R en encefalopatía con convulsiones resistente
- Anti-recoverina en retinopatía
- Anti-LGI1 en un subgrupo de encefalitis límbica
- Anti-DPPX

Pueden aparecer en presencia de tumor o sin ella.

CRMP-5, Hu, CASPR2, LGI1

**Autoimmune encephalitis syndromes with antibodies against neuronal cell surface/synaptic proteins**

| Antigen target | Clinical syndrome | Tumor or other associations |
|---|---|---|
| NMDAR | Multistage syndrome with psychosis, insomnia, memory and behavioral disturbances, seizures, dyskinesias, and autonomic dysfunction | Age-dependent presence of ovarian teratoma; rarely other tumors in older patients or males; often has viral-like prodrome |
| LGI1 | Limbic encephalitis, seizures, facio-brachial dystonic seizures | 5-10% (thymoma); 60% with hyponatremia |
| AMPAR | Limbic encephalitis, psychiatric disturbances | 70% (variable solid tumors); relapses are common |
| GABA-A receptor | Rapidly progressive encephalopathy, refractory seizures, status epilepticus, epilepsia partial continua | 40% (thymoma); MRI with multifocal cortical-subcortical FLAIR and T2 abnormalities without contrast enhancement |
| GABA-B receptor | Seizures, limbic encephalitis | 50% with cancer (mostly SCLC) |
| Caspr2 | Morvan syndrome, limbic encephalitis, neuropathic pain, peripheral neuropathy, autonomic dysfunction, cerebellar ataxia, isolated neuromyotonia | Thymoma and variable solid tumors |
| IgLON5 | REM and non-REM parasomnias, obstructive sleep apnea, stridor, brainstem dysfunction | No cancer association; often chronic and slowly progressive |
| DPPX | Encephalopathy with CNS hyperexcitability, hyperekplexia, myoclonus, tremor, often preceded by weight loss, diarrhea, or gastrointestinal symptoms | Two patients reported with B-cell neoplasms |
| GlyR | Encephalomyelitis with muscle spasms, rigidity, myoclonus, hyperekplexia | A past history of cancer and a concurrent cancer diagnosis have been reported |
| mGluR5 | Encephalitis | Hodgkin lymphoma* or no tumor |
| mGluR1 | Cerebellar ataxia | Hodgkin lymphoma or no tumor |
| Neurexin 3-alpha | Confusion, seizures, encephalitis, dyskinesias | No cancer association reported |
| Dopamine-2 receptor | Basal ganglia encephalitis | No cancer association reported |

# Corea – Etiología autoinmune/autoinflamatoria

- Enfermedad de Behçet
- Síndrome de Sjögren
- LES, SAF
- Vasculitis IgA
- Panarteritis nodosa
- Vasculitis primaria del sistema nervioso central
- Enfermedad celíaca
- Sarcoidosis
- Enfermedad por Ac anti-IgLON5

# Corea – Etiología endocrino-metabólica

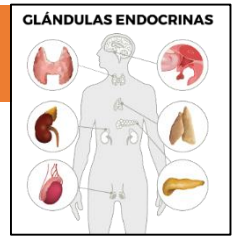


- Corea gravídica
- Hiperglucemia no cetósica
- Hipoglucemia
- Hiponatremia, hipernatremia
- Hipokaliemia
- Hipomagnesemia
- Déficit de vitamina B12, B1, B3
- Hipertiroidismo
- Hipoparatiroidismo e hipocalcemia
- Hepatopatía (degeneración heptocerebral)
- Insuficiencia renal (reversible con diálisis)

Reversible tras corrección de la causa

Curso agudo y frecuentemente bilateral, aunque puede ser unilateral

# Corea – Etiología - Infecciosa

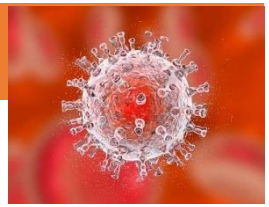

## Infección por VIH

- Causa más frecuente
- 15% temblor, hemicorea o hemibalismo
- Afección directa o por enfermedades oportunistas.

- Enfermedad de Creutzfeldt-Jakob, prionopatías
- Encefalitis, meningitis
- Legionella
- Difteria
- Lyme
- Neurosífilis
- Neurocisticercosis
- LMP
- Toxoplasmosis

Inicio agudo o subagudo, puede ser unilateral o bilateral

# Corea – Etiología tóxica y farmacológica

- Puede aparecer tanto de forma aguda como como efecto tardío.
- Algunos fármacos requieren de un sustrato o predisposición

- Exposición crónica a antagonistas dopaminérgicos.
- Fluctuaciones motoras inducidas por levodopa
- Anticonceptivos

| Toxic |
| --- |
| Alcohol intoxication or withdrawal |
| Carbon monoxide |
| Glue sniffing |
| Manganese |
| Mercury |
| Thallium |
| Toluene |

# Corea – Etiología tóxica y farmacológica

| Dopaminergic medication |
| --- |
| COMT inhibitors with levodopa |
| Dopamine agonists |
| Levodopa |
| **Dopamine blocking agents** |
| Amantadine |
| Anticholinergics |
| Atypical neuroleptics |
| Typical neuroleptics |
| **Dopamine depleting agents** |
| Reserpine |
| Tetrabenazine |

| Anticonvulsants |
| --- |
| Carbamazepine |
| Gabapentin |
| Lamotrigine |
| Phenytoin |
| Valproic acid |
| **Calcium channel blockers** |
| Cinnarizine |
| Flunarizine |
| Verapamil |
| **Central nervous system stimulants** |
| Amphetamines |
| Cocaine |
| Cyproheptadine |
| Methylphenidate |

| Others |
| --- |
| Aminophylline and theophylline |
| Antihistamines (H1 and H2 blockers) |
| Baclofen |
| Benzodiazepines |
| Cimetidine |
| Cyclosporine |
| Digoxin |
| Estrogens and oral contraceptives |
| Glucocorticoids |
| Isoniazid |
| Levofloxacin |
| Lithium |
| Opioids |
| Selective serotonin reuptake inhibitors |

# Evaluación

Estudio básico para identificar la causa de la corea:

**Características de la corea**

- Edad de presentación → mujer de 78 años
- Cronología → inicio brusco, estático
- Lateralidad → asimétrico, con predominio derecho

- Vascular
- Estructural
- Autoinmune/paraneoplásico
- Otras

# Evaluación

Estudio básico para identificar la causa de la corea:

**Anamnesis completa**

- Antecedentes médicos y quirúrigcos
  - Factores de riesgo cardiovascular, cardiopatías, arrítmias
  - Alteraciones neurológicas (deterioro cognitivo, cambios neuropsiquiátricos, focalidad, crisis, etc)
  - Sintomatología y semiología autoinmune sistémica
  - Endocrinopatías, metabolopatías
  - Procesos infecciosos, exposiciones de riesgo, infecciones por estreptococo
  - Tratamientos previos y actuales, exposiciones a tóxicos
  - Cirugías
- Antecedentes familiares

# Evaluación

Estudio básico para identificar la causa de la corea:

**Tratamiento habitual:**

- Adrovance 70/5600 UI
- Natecal D
- Ezetrol 10 mg 1 comprimido al día.
- Olmetec 40 mg 2 comprimidos al día
- Betmiga 50 mg 1 comprimido al día
- Keppra 500 mg 1 comprimido cada 12 h

- Síntomas de hipocalcemia
- Espasmos musculares
- Espasmos musculares
- Betmiga 50 mg 1 comprimido al día
- Coreoatetosis, discinesia, hipercinesia, alteración de la marcha, encefalopatía

Yim et al. BMC Neurology (2019) 19:292
https://doi.org/10.1186/s12883-019-1519-8

BMC Neurology

CASE REPORT

Open Access

# A case of dyskinesia after levetiracetam administration

Soo Hwan Yim, Yun Ho Choi, Kyoung Heo and Kyoo ho Cho*

## Abstract

**Background:** Antiepileptic drug (AED) induced dyskinesia is an unusual manifestation in the medical field. In the previous case reports describing first generation-AED related involuntary movements, the authors suggested that a plausible cause is pharmacokinetic interactions between two or more AEDs. To date, development of dyskinesia after levetiracetam (LEV) has not been reported.

**Case presentation:** A 28-year-old woman with a history of brain metastasis from spinal cord glioblastoma presented with several generalized tonic-clonic seizures without restored consciousness. LEV was administered intravenously. Thereafter no more clinical or electroencephalographic seizures were noted on video-EEG monitoring, while chorea movement was observed in her face and bilateral upper limbs.

**Discussion and conclusions:** To our knowledge, there is no case report of dyskinesia after administration of LEV. Considering the temporal relationship and absence of ictal video-EEG findings, we suggest that development of choreoathetosis was closely associated with the undesirable effects of LEV. We propose that dopaminergic system dysregulation and genetic susceptibility might underlie this unusual phenomenon after LEV treatment.

**Keywords:** Levetiracetam, Drug-induced chorea, Dyskinesia, Video-EEG

# Evaluación

Estudio básico para identificar la causa de la corea:

**Alteraciones neurológicas**

- Corea + ataxia: ataxia espinocerebelosa, ataxia-telangiectasia o ataxia de Friedreich.
- Corea + demencia: enfermedad de Huntington
- Corea + signos de neuropatía periférica: corea- acantocitosis, Síndrome de McLeod, ataxia espinocerebelosa y ataxia-telangiectasia.

*Recordemos que nuestra paciente asocia desde hace 18 meses,* ***crisis epilépticas temporales focales*** *que se manifiestan como episodios de desviación oculocefálica a la izquierda, risa y movimientos estereotipados de MMSS.*



# Evaluación

## Exploraciones complementarias

- **Hemograma** con frotis de sangre periférica.
- **Bioquímica básica** con glucosa y electrolitos, calcio y magnesio, función hepática, función renal, tiroides y paratiroides, así como niveles de vitaminas, sobre todo la B12.
- Prueba de embarazo en mujeres en edad fértil.
- **Estudio de autoinmunidad**:
  - ANA, ENA, AL, aCL, b2GP
  - Ac onconeuronales (anti-CRMP5/CV2, anti-Hu, anticuerpos anti-Yo, anti-Ri, anti-NMDA, anti-LGI1 y anti-Caspr2) en sangre y pueden realizarse también en LCR
- Títulos de antidesoxirribonucleasa B y antiestreptolisina O en casos en los que se sospeche fiebre reumática.
- Ceruloplasmina sérica y cobre en orina de 24 horas (menores de 40 años con trastornos del movimiento y antecedentes familiares neuropsiquiátricos o de enfermedad hepática).
- **Serologías** (VIH, lues, Lyme) y estudios más específicos en inmunodeprimidos

# Evaluación

**Exploraciones complementarias**

- **Estudios de imagen:**
  - TC cerebral
  - RM cerebral (alteraciones estructurales, vasculares, autoinmunes, inmunológicas, hereditarias, degenerativas, etc
  - TC TAP
  - PET
- **Estudios genéticos** para descartar causas hereditarias.

# Caso clínico - Resumen
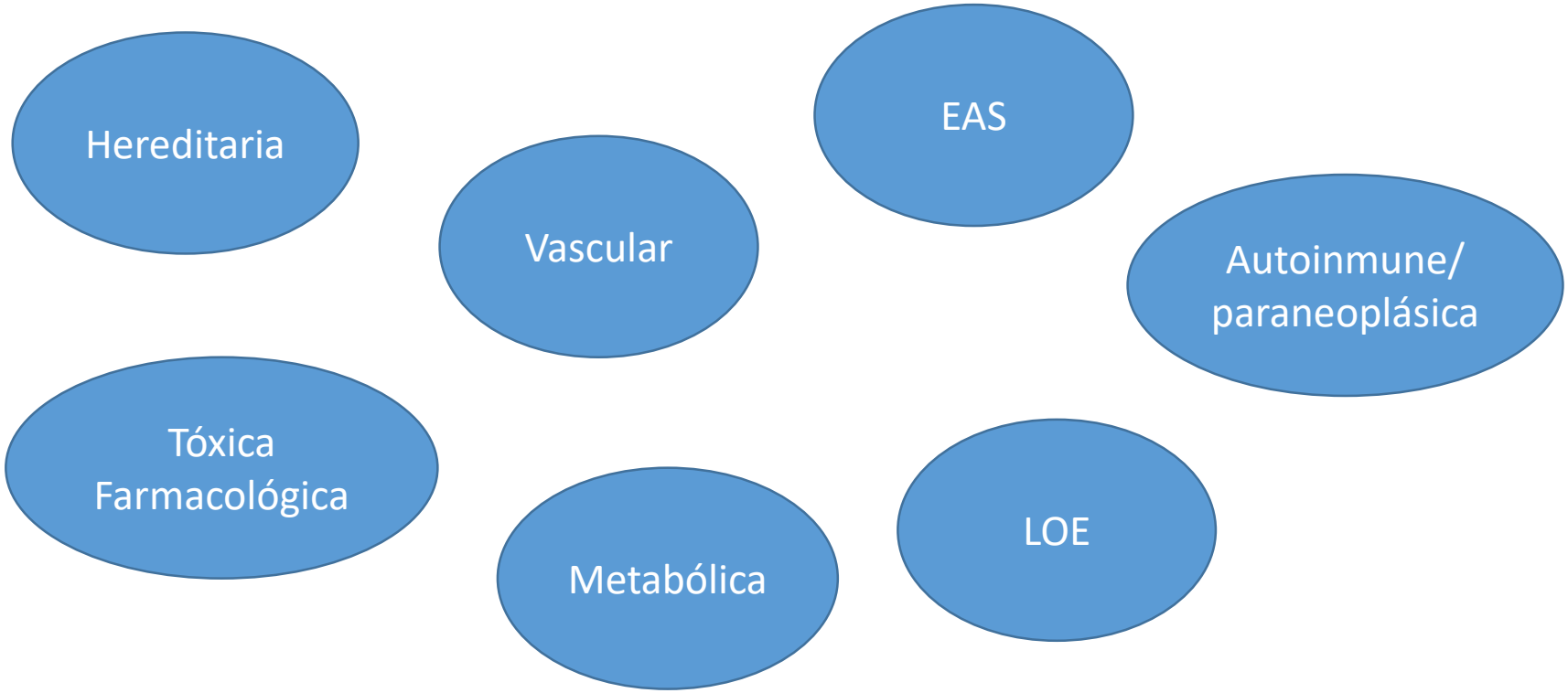
Corea de inicio brusco, estática, de predominio unilateral, en mujer de edad avanzada, HTA y DL, con leve inatención y con antecedente de crisis temporales de nueva aparición hace 18 meses