SI OYES GALOPAR, PIENSA EN CABALLOS

Sara Carrascosa

Sofía Russo - R1 Medicina Interna.

Lara de Ángel - R1 Medicina de Familia.

Antecedentes

- Hombre, 62 años.
- No alergias medicamentosas.
- Casado. Natural de Argentina. Vive solo en Valencia. Trabaja de comercial del pan.
- Tóxicos: cerveza, 5 UBE/día.
  - Nunca ingreso, nunca visitas a Urgencias, nunca UCA. Nunca abstinencia.
- Síndrome depresivo.
- Colelitiasis.
- Tratamiento: Lorazepam 1.5 mg por la noche, Omeprazol 20 mg por la mañana.

Acude a Urgencias

- Policía Local: desorientado en un parque.
- El paciente refiere:
  - Mareo, disnea, cefalea, náuseas sin vómitos, tiempo indeterminado.
  - Amnesia de los últimos 2 días.
  - Temblor de 2 meses de evolución.
  - Inestabilidad de la marcha de 1 mes de evolución.
  - Ánimo decaído, inapetencia, cierto aislamiento desde hace 2 meses.
  - Pérdida de 10 kg de peso en 2 meses.
  - No clínica infecciosa.
  - No cese ni aumento de consumo de alcohol.
- No hay familiares. No hay teléfono de contacto.

Exploración física

- Frecuencia cardíaca: 94 Sat O2: 98% aa, Presión sistólica: 139 Presión diastólica: 92
- Glasgow 15/ 15. Escasa atención. Desorientado en tiempo y espacio, orientado en persona. Amnesia anterógrada, con dificultad para retención de información. Confabulación. Lenguaje conservado, fluente, sin fallos nominales. Pupilas isocóricas normorreactivas. Sensibilidad y fuerza muscular conservada en miembros. No alteración facial. Nistagmo horizontal bilateral, sin alteración de campo visual por confrontación ni amenaza. No rigidez nucal ni signos meníngeos. Marcha sin ataxia.
- Hidratado, tinte subictérico. No diaforesis.
- Sin lesiones en cavidad oral.
- AC rítmico, sin soplos. AR: mvc, sin sobreañadidos.
- Abd: blando, depresible, no doloroso, sin masas ni megalias.
- No edemas en miembros inferiores, sin signos de TVP. No flapping. Mínimo temblor en piernas y brazos, de intención.

Pruebas complementarias

- Analitica:
  - Mínima leucocitosis (12000) con neutrofilia, PCR 0.3. Bilirrubina total 1.94 mg/dL y GPT 120 U/L, resto de bioquímica normal.
- GSV sin acidosis, lactato 3.
- Orina: Cetónicos Indicios, resto normal.
- Etanol en sangre negativo.
- Tóxicos orina: BZD positivo.
- TAC cerebral: Exploración sin hallazgos de significación patológica.
- Rx tórax: sin hallazgos.
- Eco abd: Colelitiasis.

Actuación en Urgencias

- Tiamina 100 mg im.
- Piridoxina 300 mg im.
- Valoración por Psiquiatría → descartan patología.

- Solicitan valoración.

Impresión del estado neurológico del paciente

- Desorientado
- Amnesia anterógrada, con **dificultad para retención de información**
- Confabulación

- Nistagmo horizontal bilateral

Impresión del estado neurológico del paciente

¿CONFUSO?
¿DELIRIUM?
¿SÍNDROME CONFUSIONAL AGUDO?

CONFUSIÓN

- La confusión es un término general que hace referencia a la incapacidad del paciente para pensar con velocidad adecuada, claridad y coherencia. Los **atributos más típicos** de la confusión son:
  - Inatención
  - Falta de concentración
  - Desorientación
  - Inhabilidad para recordar eventos recientes

Adams RD, Victor M, Ropper AH. Delirium and other acute confusional states. In: Principles of Neurology, 6th ed, McGraw-Hill, New York 1997. p.405

DELIRIUM

- El delirium o *síndrome confusional agudo* se refieren a los trastornos orgánicos agudos de las funciones mentales superiores, como **atención y cognición**. Se caracteriza por una alteración de la conciencia de manera aguda, transitoria y global. Se manifiesta por una disminución de la atención y dificultad para mantenerla, alteración de funciones cognitivas (percepción, orientación, lenguaje y memoria) y perturbaciones de la conducta del individuo.

AGS/NIA Delirium Conference Writing Group, Planning Committee and Faculty. The American Geriatrics Society/National Institute on Aging Bedside-to-Bench Conference: Research Agenda on Delirium in Older Adults. J Am Geriatr Soc 2015; 63(5):843–52.

TABLA 5.1. DSM 5: Diagnostic and Statistical Manual, 5th Edition

Debe cumplir todos los criterios, de A a E:

A	Alteración en la atención: por ejemplo, habilidad reducida para dirigir, focalizar, sostener y cambiar la atención.
B	La alteración se desarrolla en un periodo corto de tiempo (frecuentemente horas a pocos días), representa un cambio agudo desde el nivel basal de atención y conciencia, y tiende a fluctuar en severidad durante el curso del día.
C	Una alteración adicional en la cognición (como déficit de memoria, desorientación, lenguaje, habilidad visuoespacial o percepción).
D	Las alteraciones en los criterios A y C no se explican mejor por un trastorno neurocognitivo preexistente, establecido o en evolución y no ocurre en el contexto de un nivel de conciencia severamente disminuido como coma.
E	Hay evidencia a partir de la historia, examen físico o hallazgos de laboratorio que la alteración es una consecuencia fisiológica directa de otra condición médica, intoxicación por sustancias o retirada (como drogas de abuso o medicación), o exposición a una toxina, o se debe a etiologías múltiples.

Causas frecuentes de Síndrome Confusional Agudo

FÁRMACOS, TÓXICOS	INFECCIONES	ALTERACIONES METABÓLICAS	ALTERACIONES CEREBRALES	FALLO ORGÁNICO	ALTERACIONES FÍSICAS
• Medicación • Drogas • Estados de abstinencia • Efectos secundarios • Venenos	• Sepsis • Estados febriles • Infecciones sistémicas	• Alteraciones electrolíticas • Alteraciones endocrinas • Hipercapnia • Hiper-/hipoglucemia • Estados hiper-/hipoosmolares • Hipoxemia • Porfirias, Wilson • Deficiencias de tiamina, cianocobalamina, folatos, niacina	• Infecciones del SNC (encefalitis, meningitis, abscesos) • Epilepsia • TCE • Encefalopatía hipertensiva • Trastornos psiquiátricos	• Insuficiencia cardíaca • Alteraciones hematológicas • Fallo hepático • Enfermedades pulmonares • Insuficiencia renal	• Quemaduras • Electrocución • Hiper-/hipotermia • Trauma

¡PUEDE HABER MÁS DE UNA!

Joseph Francis, Jr, MD, MPH, G Bryan Young, MD, FRCPC. (2020). Diagnosis of delirium and confusional states. UpToDate.

Causas frecuentes de Síndrome Confusional Agudo

FÁRMACOS, TÓXICOS	INFECCIONES	ALTERACIONES METABÓLICAS	ALTERACIONES CEREBRALES	FALLO ORGÁNICO	ALTERACIONES FÍSICAS
• **Medicación** • ~~Drogas~~ • **Estados de abstinencia** • **Efectos secundarios** • **Venenos**	• ~~Sepsis~~ • ~~Estados febriles~~ • **Infecciones sistémicas**	• ~~Alteraciones electrolíticas~~ • **Alteraciones endocrinas** • ~~Hipercapnia~~ • ~~Hiper-/hipoglucemia~~ • **Estados hiper-/hipoosmolares** • ~~Hipoxemia~~ • **Porfirias, Wilson** • **Deficiencias de tiamina, cianocobalamina, folatos, niacina**	• **Infecciones del SNC (encefalitis, meningitis, abscesos)** • **Epilepsia** • ~~TCE~~ • **Encefalopatía hipertensiva** • **Trastornos psiquiátricos**	• ~~Insuficiencia cardíaca~~ • **Alteraciones hematológicas** • **Fallo hepático** • ~~Enfermedades pulmonares~~ • ~~Insuficiencia renal~~	• ~~Quemaduras~~ • ~~Electrocución~~ • ~~Hiper-/hipotermia~~ • ~~Trauma~~

¡PUEDE HABER MÁS DE UNA!

Anamnesis

FACTORES PREDISPONENTES	FACTORES PRECIPITANTES
• EDAD • ANTECEDENTES MÉDICOS Y PSIQUIÁTRICOS • TRATAMIENTO HABITUAL • CONSUMO DE TÓXICOS Y/O ALCOHOL • HOSPITALIZACIÓN RECIENTE • OPERACIONES RECIENTES • …	• DOLOR • INFECCIONES • DESNUTRICION • ESTREÑIMIENTO • RETENCIÓN AGUDA DE ORINA • CAMBIOS EN EL TRATAMIENTO • …

Exploración física

SIGNOS VITALES

ESTADO GENERAL

POR APARATOS

- ORL
- CARDIACA
- PULMONAR
- ABDOMINAL
- **NEUROLÓGICO**

Pruebas complementarias

LABORATORIO

- HEMOGRAMA
- BIOQUÍMICA
- UROANÁLISIS, UROCULTIVO
- GASOMETRÍA
- HORMONAS, VITAMINAS
- NIVELES DE FÁRMACOS
- TÓXICOS EN SANGRE, ORINA
- PUNCIÓN LUMBAR …

PRUEBAS DE IMAGEN

- RADIOGRAFÍA DE TÓRAX
- TC CEREBRAL
- RESONANCIA MAGNÉTICA

OTRAS PRUEBAS

- EEG

Cuadros que pueden cursar con confusión

SÍNDROMES FOCALES

- Temporal (ej. Wernicke)
- Occipital (ej. Anton)
- Frontal

FOCALIDAD NEUROLÓGICA

STATUS NO CONVULSIVO

EEG

ICTUS/INFLAMACCIÓN DE LA MATERIA BLANCA

FOCALIDAD NEUROLÓGICA
TC / RMN

… pero no son un síndrome confusional agudo

Cuadros que pueden cursar con confusión

DEMENCIAS

- Alzheimer
- Enfermedad por cuerpos de Lewy

TEMPORALIDAD

ENFERMEDADES PSIQUIÁTRICAS

- Depresión
- Manía

HISTORIA ENFERMEDAD ACTUAL

Impresión diagnóstica del paciente

- Historia + episodio actual

+

- Desorientado
- Amnesia anterógrada, con **dificultad para retención de información**
- Confabulación

+

- Nistagmo horizontal bilateral

INGRESO

INGRESO

↓

SOSPECHA ENCEFALOPATÍA WERNICKE

¿Encefalopatía de Wernicke?

- Síndrome bioquímico en el SNC causado por déficit de vitamina B1, cofactor de varias enzimas clave en el metabolismo energético celular.
- Se produce lesión neuronal al inhibirse el metabolismo en regiones del cerebro con altos requerimientos metabólicos y alto recambio de tiamina.
- Requiere tratamiento urgente para prevenir la muerte y la morbilidad neurológica.
- Prevalencia:
  - Autopsia 0,4% al 2,8%.
  - Autopsias de alcohólicos 12,5%.
  - Más casos en hombres, pero mujeres más susceptibles.

Torvik A, Lindboe CF, Rogde S. Brain lesions in alcoholics. A neuropathological study with clinical correlations. J Neurol Sci. 1982;56(2-3):233.

¿Encefalopatía de Wernicke o Síndrome de Korsakoff?

EW	SK
Debido al déficit de tiamina (vitamina B1)	
Forma aguda	Forma crónica
Encefalopatía, disfunción oculomotora, ataxia	Alteraciones de la memoria
Región periventricular del 3º y 4º ventrículo	Cuerpos mamilares
Reversible con tratamiento.	Irreversible
	Consecuencia de EW

¿Encefalopatía de Wernicke o Síndrome de Korsakoff?

EW	SK
	...ficit de tiamina (vitamina B1)
	...forma crónica
	...ciones de la memoria
	...os mamilares
	...reversible
	Consecuencia de EW

AGUDO
NO EPISODIOS PREVIOS.
NISTAGMO

Causas

- Alcoholismo crónico.
- Anorexia nerviosa.
- Hiperémesis gravídica.
- NPT sin suplementación.
- Ayuno prolongado.
- Enfermedad o cirugía gastrointestinal.
- Neoplasia maligna sistémica.
- Trasplante.
- Hemodiálisis o diálisis peritoneal.
- Síndrome de inmunodeficiencia adquirida.

Clínica

- **Encefalopatía**:
  - Desorientación
  - Falta de atención
  - Si no se trata: estupor y coma
- **Disfunción oculomotora**:
  - Nistagmo (horizontal)
  - Parálisis recto lateral bilateral
  - Parálisis mirada conjugada
- **Ataxia de la marcha** (polineuropatía + afectación cerebelosa + disfunción vestibular)
- Otros signos:
  - Hipotensión
  - Hipotermia

Victor M, Adams RA, Collins GH. The Wernicke-Korsakoff syndrome and related disorders due to alcoholism and malnutrition, FA Davis, Philadelphia 1989.

Diagnóstico: Criterios clínicos

- **Tríada clásica de WE** (presente en 1/3):
  - Encefalopatía
  - Disfunción oculomotora
  - Ataxia de la marcha

- **Criterios de Caine** (DX si se cumplen 2):
  - Sospecha de déficit dietético.
  - Trastornos oculomotores.
  - Disfunción cerebelosa-ataxia.
  - Estado mental alterado.

  * Los criterios de Caine aumentaron la sensibilidad diagnóstica de la EW del 22%, utilizando la tríada clásica, al 85%.

Torvik A, Lindboe CF, Rogde S. Brain lesions in alcoholics. A neuropathological study with clinical correlations. J Neurol Sci. 1982;56(2-3):233.

Diagnóstico: Pruebas complementarias

- **Laboratorio**:

  - No hay estudios de laboratorio que sean diagnósticos de EW.

  - Se pueden valorar concentraciones de tiamina en sangre periférica o la actividad de la enzima transcetolasa en los hematíes (ETKA).

  - Pruebas no disponibles de urgencia.

  - La sensibilidad y especificidad no están claras → un nivel en sangre normal no excluye la posibilidad de EW.

  - Los resultados no son necesarios para el manejo.

Diagnóstico: Pruebas complementarias

- **Imagen**:

  - Son útiles para apoyar el diagnóstico pero no deben retrasar el tratamiento.

  - Los estudios de imagen pueden ser normales.

  - La RMN es más sensible que la TC para detectar lesiones agudas en la EW.

  - RMN: lesiones periventriculares y diencefálicas en la fase aguda, sobre todo afectando a áreas simétricas, con incremento de la señal en T2 y descenso en T1.

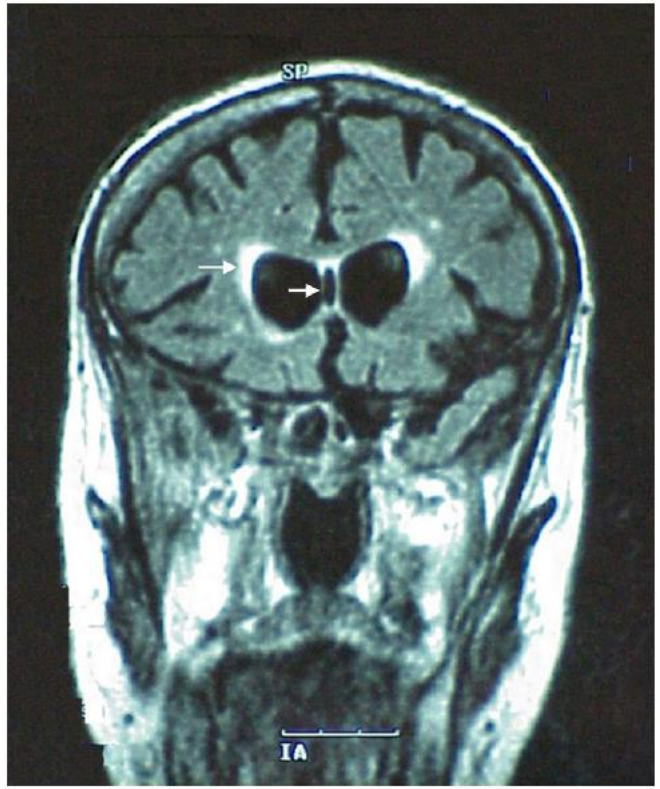

Figura 1 Resonancia magnética cerebral de un paciente con encefalopatía de Wernicke. Sobre corte coronal en región frontal potenciado en FLAIR (Fluid attenuation inversion recovery), se aprecian hiperintensidades periventriculares simétricas y en fornix.

Zuccoli G, Santa Cruz D, Bertolini M, Rovira A, Gallucci M, Carollo C, et al. MR imaging findings in 56 patients with Wernicke encephalopathy: nonalcoholics may differ from alcoholics. AJNR Am J Neuroradiol. 2009;30:171---6.

Tratamiento

- **Tiamina IV**:

  - Ante sospecha EW → Tiamina a dosis terapéuticas:

    - 500 mg IV infundidos durante 30 minutos 3 veces/día durante 2 días
    - Posteriormente 250 mg IV o IM 1 vez/día durante 5 días

  - Ante riesgo de EW + proceso agudo → Tiamina a dosis profiláctica: 200-300 mg iv al día durante 3 días.

- Continuar con Tiamina VO 100 mg diaria.
- Suplementación de otras vitaminas del grupo B y de Mg (cofactor necesario en el metabolismo dependiente de tiamina).

* Se debe administrar tiamina ANTES de cualquier suplementación glucosa, de lo contrario puede precipitar o empeorar la EW.

Pronóstico

- Con la administración del tratamiento se produce una clara **mejoría de la clínica**:
  - Mejoría de signos oculares (horas-días).
  - Mejoría de la ataxia (2ª semana).
  - Mejoría de la confusión (días-semanas).

- Sin embargo, la mayoría de los pacientes presentan **déficits residuales**:
  - Nistagmo horizontal permanente (60%).
  - Ataxia no recuperada (60%).
  - Síndrome amnésico permanente (80%).

Victor M, Adams RA, Collins GH. The Wernicke-Korsakoff syndrome and related disorders due to alcoholism and malnutrition, FA Davis, Philadelphia 1989.

Pruebas durante el ingreso

- Analítica ingreso:
  - Leucocitos 6.8 10*9/L, Neutrófilos 68.4 %.
  - Bilirrubina total 1.22 mg/dL, GOT 159 U/L, GPT 100 U/L, Fosfatasa Alcalina 48 U/L.
  - Gammaglutamil Transferasa 36 U/L, Ferritina 243 µg/L, VCM 91.1 fL.
  - Vitamina B12 170 pg/mL, Ácido Fólico 3.6 ng/mL.
  - GSV normalización de lactato.
  - Amonio 34 µg/dL.
- Serologías lúes, hepatotropos y VIH negativo.
- Tiamina 6.9 (normal, pero tras inicio de reposición).

Evolución durante ingreso

- Acuden amigos.

- Se administra B1 dosis altas, B6 y B12. Se inicia tiaprizal.

- Mejoría de temblor, resolución de nistagmo.
- Sin mejoría de amnesia, confabulación ni desorientación.

¿Qué hacemos?

OPCIÓN 1: ESPERAR Y VER.

- Es el curso habitual de un Wernicke.
- Es un consumidor de alcohol, es normal que no resuelva el cuadro neurológico.
- La tiamina normal se debe a que ya se había iniciado tratamiento.

OPCIÓN 2: SEGUIR ESTUDIO.

- El diagnóstico no queda claro.
- El curso no es el habitual.
- No hay tanto factor de riesgo para que se produzca el déficit vitamínico.

Se prosigue estudio

- **LCR:**
  - Sin alteraciones, micro negativo.
- **EEG:**
  - Trazado mostrando actividad prácticamente continua de ondas y puntas lentas irregulares generalizadas con ligero predominio en derivaciones derechas, correspondiente a encefalopatía.

Se prosigue estudio

- **TC TAP:**
  - Vesícula biliar con litiasis única. Pequeños quistes corticales simples en riñón izquierdo. Pequeño bazo accesorio de 12 mm. Resto sin alteraciones.
- Analítica autoinmunidad negativa.
- MT negativos.

- **RM cerebral:**

Wernicke

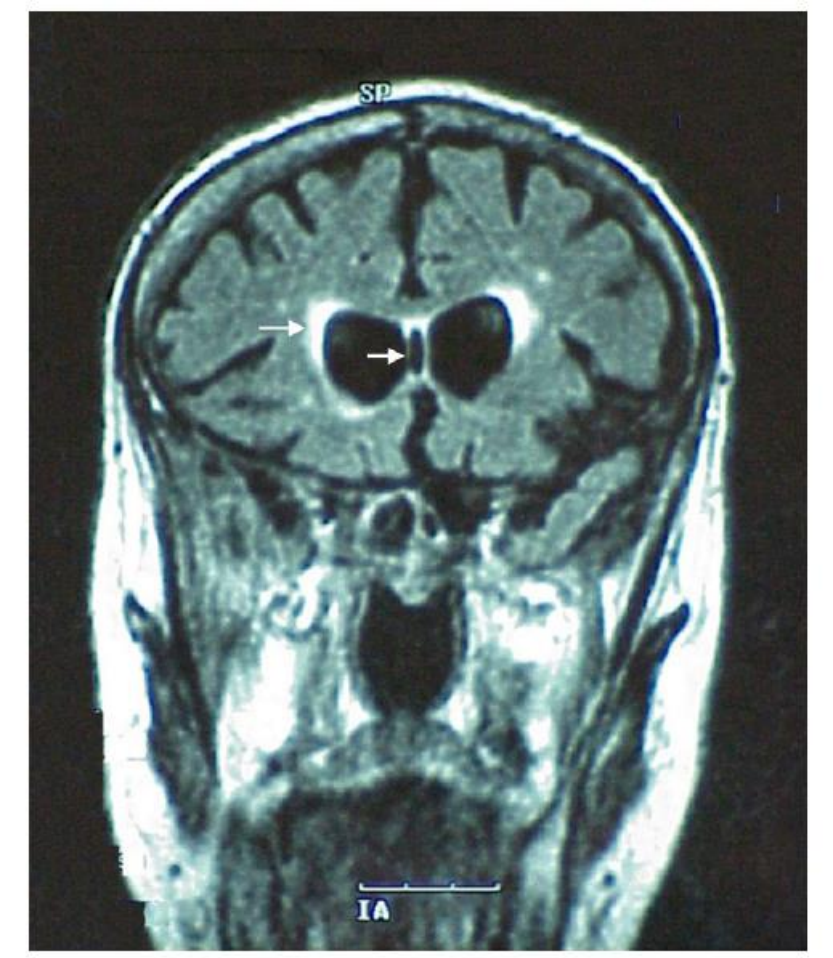

Nuestro paciente

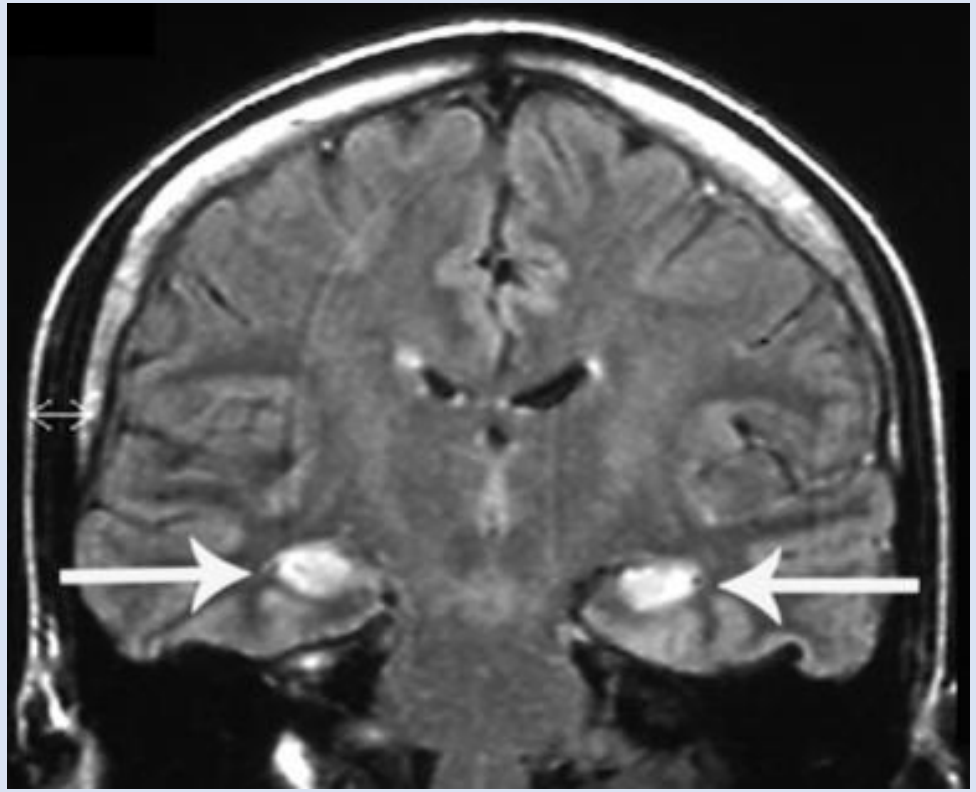

- **RM cerebral:**
  - En lóbulo temporal izquierdo, hipocampo, se observa aumento de intensidad señal con discreto borramiento del asta temporal, visualizado en la secuencia sin contraste. Dicha lesión, no presenta restricción de la difusión, por lo que no está en estadio agudo, ni presenta signos sugestivos de infarto. Afectación contralateral de menor intensidad. Es compatible con encefalitis límbica bilateral.
  - Resto del parénquima cerebral, cerebeloso y tronco encefálico presentan una morfología intensidad señal normales. Sistema ventricular de tamaño normal. Línea media centrada.
  - Dados estos hallazgos, se completarán el estudio con CIV.

Interconsulta a Neurología

- Se inicia Ig iv.
- Se traslada a su cargo.

- Solicitan estudio con onconeuronales y de membrana neuronal en sangre, Ac encefalitis en LCR y PET TAC.

- **RM cerebral múltiples planos y secuencias sin y con CIV:**
  - Tras la administración de CIV ha disminuido significativamente la captación de las lesiones conocidas, persistiendo únicamente la presencia de una captación focal izquierda de 6,5 mm no presentando necrosis, edema perilesional ni efecto de masa.
  - Resto del parénquima cerebral, cerebeloso y tronco encefálico de morfología e intensidad de señal normal para la edad.
  - No se advierten imágenes que sugieran sangrado intra o extraaxial ni lesiones ocupantes de espacio. Sistema ventricular y espacio subaracnoideo sin alteraciones. Línea media centrada.
  - Impresión diagnóstica: Disminución de la captación patológica temporal izquierda comparativamente con estudio previo.

Seguimiento en Neurología

- Estudio negativo.
- Alta con resolución de clínica.
- Seguimiento posterior en consulta externa.
- 2 ingresos por crisis parciales.

Mensajes para llevar a casa

- No todo paciente confuso presenta un síndrome confusional agudo.
- E. Wernicke es una patología infradiagnosticada.
- Ante sospecha de Wernicke, iniciar tiamina a dosis altas.
- En pacientes en riesgo de Wernicke, iniciar tiamina a dosis bajas.
- Si no hay mejoría, plantear otros diagnósticos.
- El paciente con enolismo crónico también puede padecer otras patologías no relacionadas con el alcohol.

SI OYES GALOPAR, PIENSA EN CABALLOS…

SI OYES GALOPAR, PIENSA EN CABALLOS…
PERO NO TE OLVIDES DE LAS CEBRAS