Caso clínico

Francesc Puchades. M. Interna
Andrea Sánchez. Endocrinología

CASO CLÍNICO

- MOTIVO INGRESO: Hipercalcemia
- MOTIVO CONSULTA: Paciente de 55 años que acude por contusión lumbar tras caída casual 3 semanas antes, acude por dolor lumbar. A la anamnesis se objetivan temblores, perdida de peso y palpitaciones.
- ANAMNESIS DIRIGIDA: 8 meses un cuadro clínico de perdida de peso, taquicardia, empeoramiento de su estado general insomnio.

- Hipertensión arterial, No Diabetes mellitus. No Dislipmeia
- Ansiedad
- Antecedentes quirúrgicos: Hernia inguinal.
- Estilo de vida:
  - - Natural de Inglaterra, Vive en Picassent,
  - -Vive sola. Trabaja en la limpieza
  - - Tratamiento habitual: niega.

- Rx torax: Cuerpos vertebrales sin alteraciones y con alineación correcta, espacios intervertebrales conservados.
- Adenopatía inguinal calcificada. Sin otros hallazgos patológicos

Exploración física

- Bocio tiroideo izquierdo de más de 8cm que impresiona de porción intratorácia. La paciente lo esconde con pañuelos.
- TA 149/88mmHg. SatO2 98%. FC 110lat/min.
- REG. NH. ND. Eupneica en reposo. Ansiosa, poco colaboradora. Consciente y orientada, sin focalidad neurologica aguda.
- ACP: rítmica, sin soplos audibles. Mvc, sin ruidos patológicos.
- ABDOMEN: anodino
- MMII: sin edemas ni signos de tvp.
- Reflejos tendinosos: Normales.

- HEMOGRAMA:
  - Hematíes 4.53 10*12/L Hemoglobina * 11.2 g/dL Hematocrito * 33.5 % VCM * 73.8 fL HCM
  - Leucocitos 6.3 10*9/L Neutrófilos 61.5 % Linfocitos 25.6 % Monocitos * 11.2

- ESTUDIO DE COAGULACION:
  - Tiempo de Protrombina (TP) 11.9 seg. Indice de Quick 96 % I.N.R. 1.03 TTPA 33 seg. Ratio (TTPA) 1.11 Fibrinógeno Derivado * 597 mg/dl
- GASOMETRIA:
  - 7.39 pCO2 ** 51 mmHg pO2 ** 29 mmHg HCO3a ** 30.9 mmol/L HCO3s * 27.7 mmol/L BEecf ** 5.9 mmol/L BEb ** 4.9 mmol/L O2CT ** 3.5 mmol/L O2SAT ** 50.1 % ctCO2 * 32.5 mmol/L Lactato (gasometría) 0.6 mmol/L

- BIOQUIMICA:
  - Glucosa * 115 mg/dL Sodio 139 mEq/L Potasio 4.2 mEq/L Cloro 102 mEq/L Alanina Aminotranferasa GPT * 39 U/L Urea * 63 mg/dL Creatinina 0.77 mg/dL Proteínas * 6.5 g/dL Proteína C Reactiva 0.5 mg/dL Calcio ** 13.4 mg/dL Calcio Corregido a Proteinas ** 13.9 mg/dL

Pérdida de peso, bocio, Taquicardia

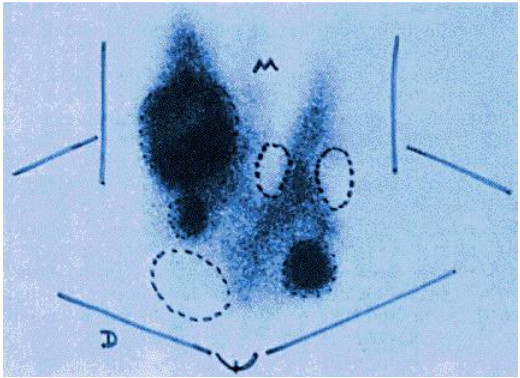

- TSH suprimida.
- T4 libre de 5

- Diagnósticos En urgencias
  - Hipertiroidismo
  - Hipercalcemia
- CUESTIONES
  - Tratamiento Inicial en Puerta de Urgencias
  - Diagnóstico diferencial de Hipertiroidismo e hipercalcemia
  - Seguimiento a Largo plazo

RESUMEN DEL CASO

♀ de 55 años con los siguientes diagnósticos desde urgencias:

- Hipercalcemia moderada
- Hipertiroidismo
- Bocio
- Anemia microcítica hipocroma



MANEJO EN URGENCIAS

HIPERCALCEMIA AGUDA

- **Hidratación**: SSF 200 – 300 ml/hora para diuresis 100 – 150 ml/h
- **Diuréticos de asa** si IR o IC

↓

- **Calcitonina 4 UI/kg SC/IM** cada 12 horas (corto plazo)
- **Ácido Zoledrónico** 4 mg IV en 15' (largo plazo)

↓

- **Metilprednisolona 1 mg/kg en bolo** (s/t para ↑ síntesis de calcitriol en enfermedades granulomatosas)

HIPERTIROIDISMO

- **Antitiroideos** (Tiamazol 10 - 40 mg/día)
- **B – bloqueantes** (Propranolol 20 – 200 mg/6 horas)
- Valorar **dexametasona 2 mg/6 horas** (inhibe conversión periférica T4 → T3)

AL INGRESO

EXPLORACIÓN FÍSICA:

CTES: TA: 118/74 mmHg; FC: 79 lpm; SpO2: 96% (aire ambiente);Tª: 37 ºC

Vigil y orientada, con BEG. NC y NH. Eupneica en reposo.

ACP: Tonos rítmicos sin soplos ni roces. MVC sin otros ruidos sobreañadidos.

EXPLORACIÓN CERVICAL: Nódulo tiroideo izquierdo de unos 8 – 9 cm de diámetro máximo de consistencia elástica ligeramente aumentada respecto a glándula normal, móvil y no doloroso a la palpación. NO adenopatías cervicales ni supraclaviculares.

ANALÍTICA SANGUÍNEA:

· **HG**: Hb ** 9.6 g/dL (previa 11.2), VCM * 73.6 fL, HCM * 25.1 pg, Leucocitos 4.9 10*9/L, Neutrófilos 2.7 10*9/L, Linfocitos 1.5 10*9/L, Plaquetas 146 10*9/L, VPM 10.2 fL,VSG * 21 mm/h.

· **BQ**: Glucosa * 109 mg/dL, HbA1c * 6.2 %, Na^+ 146 mEq/L, K^+ ** 3.1 mEq/L, Cl^- * 108 mEq/L, Mg^{2+} ** 1.3 mg/dL, Ca^{2+} * 11.8 mg/dL, Fósforo 3.8 mg/dL, Ca^{2+} Corregido a Albúmina * 12.2 mg/dL, Creatinfosfokinasa 26 U/L, LDH 242 U/L, Amilasa 53 U/L, PCR 0.4 mg/dL.

· **METABOLISMO HIERRO**: Ferritina** 360 µg/L, Hierro 95 µg/dL.

· Vitamina D - (25)OH D3 * 5.7 ng/mL, PTH ** 7 pg/mL, TSH ** menor a 0.01 uUI/mL, Tiroxina libre(T4L) ** 3.97 ng/dL.

Hasta ahora…

- **Hipertiroidismo** con **Bocio**
- **Hipercalcemia** con **PTH ↓ y Vitamina D ↓**
- **Anemia** microcítica e hipocroma

Diagnóstico diferencial **Hipercalcemia**

Causes of hypercalcemia

Parathyroid mediated
Primary hyperparathyroidism (sporadic)
Inherited variants
Multiple endocrine neoplasia (MEN) syndromes
Familial isolated hyperparathyroidism
Hyperparathyroidism-jaw tumor syndrome
Familial hypocalciuric hypercalcemia
Tertiary hyperparathyroidism (renal failure)
Non-parathyroid mediated
Hypercalcemia of malignancy
PTHrP ✓
Increased calcitriol (activation of extrarenal 1-alpha-hydroxylase) ?
Osteolytic bone metastases and local cytokines ✓
Vitamin D intoxication ✗
Chronic granulomatous disorders or other illnesses characterized by granuloma formation
Increased calcitriol (activation of extrarenal 1-alpha-hydroxylase) ✓

Medications
Thiazide diuretics ✗
Lithium ✗
Teriparatide ✗
Abaloparatide ✗
Excessive vitamin A ?
Theophylline toxicity ✗
Miscellaneous
Hyperthyroidism ✓
Acromegaly ✗
Pheochromocytoma ✗
Adrenal insufficiency ✗
Immobilization ✗
Parenteral nutrition ✗
Milk-alkali syndrome ✗

Diagnóstico diferencial **Hipertiroidismo**

Causes of hyperthyroidism

Hyperthyroidism with a normal or high radioiodine uptake
Autoimmune thyroid disease
Graves' disease ✓
Hashitoxicosis ✓
Autonomous thyroid tissue (uptake may be low if recent iodine load led to iodine-induced hyperthyroidism)
Toxic adenoma ✓
Toxic multinodular goiter ✓
TSH-mediated hyperthyroidism ✗
TSH-producing pituitary adenoma
Non-neoplastic TSH-mediated hyperthyroidism
Human chorionic gonadotropin-mediated hyperthyroidism
Hyperemesis gravidarum ✗
Trophoblastic disease ?

Hyperthyroidism with a near absent radioiodine uptake
Thyroiditis ✗
Subacute granulomatous (de Quervain's) thyroiditis
Painless thyroiditis (silent thyroiditis, lymphocytic thyroiditis)
Postpartum thyroiditis
Amiodarone (also may cause iodine-induced hyperthyroidism)
Checkpoint inhibitor-induced thyroiditis
Radiation thyroiditis
Palpation thyroiditis
Exogenous thyroid hormone intake ✗
Excessive replacement therapy
Intentional suppressive therapy
Factitious hyperthyroidism
Ectopic hyperthyroidism ✗
Struma ovarii
Metastatic follicular thyroid cancer

Indicaciones **Gammagrafía**

¡¡Solo si la anamnesis y las pruebas de laboratorio orientan a un **origen distinto a EGB** (ADT o BMNT) o se sospecha **nodularidad**!!



ENFERMEDAD DE GRAVES – BASEDOW



BOCIO MULTINODULAR TÓXICO



ADENOMA TÓXICO

- **Nódulo hiperfuncionante**: ↑ focal de la captación → Adenoma tóxico
- **Múltiples nódulos hiperfuncionantes**: varios focos con ↑ captación → BMN toxico
- **EGB**: ↑ global de la radiación
- **Nódulo hipocaptante**: sospechoso de malignidad
- **Tiroiditis**: ausencia de radiación de forma global por destrucción de la glándula.

Indicaciones **Ecografía Tiroidea**

¿Cuándo pedir?

- Evaluación de la **estructura anatómica de los nódulos tiroideos**
- Como **guía** en la **PAAF** de nódulos tiroideos o de ganglios linfáticos en el cuello.
- Al monitorizar la **enfermedad tiroidea nodular**.
- Para ayudar en la **planificación de la cirugía** del paciente diagnosticado de nódulo tiroideo
- Evaluación de la **recurrencia** en los pacientes intervenidos quirúrgicamente por un **nódulo tiroideo**.
- Evaluación del paciente con **bocio fetal**.
- En el **cribado** de **nódulo tiroideo** en pacientes de alto riesgo (por ejemplo en niños con una historia previa de exposición a radiación).

¿Cuándo **NO** pedir?

Paciente con **alteración en la función tiroidea** (hipo o hipertiroidismo) sin alteraciones detectables en la palpación tiroidea

PLAN:

- Se solicita **TAC total body** para descartar afectación tumoral
- Se solicitan **TSIs** (Acs contra receptor TSH), **Ecografía** tiroidea, **Gammagrafía**, **Vitamina A** y estudio de anemias

RESULTADOS PPCC

- **TC CEREBRAL**: No se identifican sangrados intra ni extraparenquimatosos. Parénquima cerebral y cerebeloso con buena diferenciación córtico – subcortical sin identificarse lesiones focales ni colecciones. Talla ventricular dentro de la normalidad. Estructuras de la línea media centradas.

- **TC CERVICAL**: **Bocio tiroideo multinodular a expensas del LTI, que se hace parcialmente intratorácico**. Condiciona una **ligera desviación de la luz traqueal** hacia la derecha, sin alteración de su calibre. Formaciones ganglionares cervicales bilaterales de tamaño no significativo.

- **TC TORACO – ABDOMINO – PÉLVICO**: No se identifican adenopatías axilares, mediastínicas ni hiliares de tamaño significativo. No nódulos pulmonares ni otras lesiones pulmonares. No derrame pleural. Quistes simples hepáticos no complicados. Bazo, páncreas, riñones y glándulas suprarrenales dentro de la normalidad. Formaciones ganglionares retroperitoneales de tamaño no significativo. No líquido libre intraabdominal. **Quiste anexial izquierdo de 44 mm**. Sin otros hallazgos valorables de significación patológica en esta exploración.

RESULTADOS PPCC

- **ECOGRAFÍA CERVICAL: LTD de tamaño normal y aspecto heterogéneo**, con **mútiples imágenes pseudonodulares subcentimétricas**, alguna de ellas quísticas. Presenta aumento de la vascularización. **Aumento de tamaño del LTI a expensas de nódulos**, no siendo valorable el componente intratorácico con esta técnica. Mido el **nódulo** mejor definido y **de mayor tamaño, de aproximadamente 36 x 32 x 50 mm** (transversal x AP x CC). Es sólido, con halo hipoecoico, cambios quísticos en su interior y vascularización de predominio periférico. **ACR – TIRADS 4.** No se observan adenopatías cervicales.

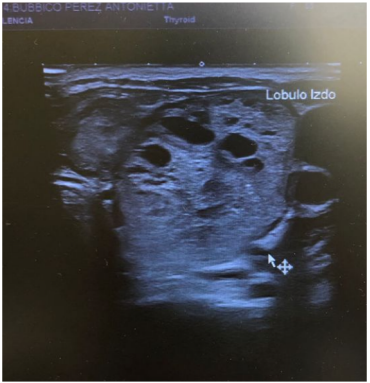

¿PAAF SÍ o NO?

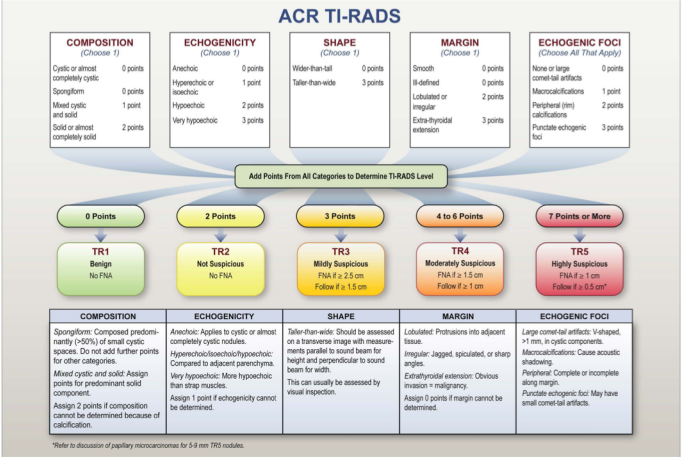
ACR TI-RADS
COMPOSITION
(Choose 1)
Cystic or almost completely cystic 0 points
Spongiform 0 points
Mixed cystic and solid 1 point
Solid or almost completely solid 2 points
ECHOGENICITY
(Choose 1)
Anechoic 0 points
Hyperechoic or isoechoic 1 point
Hypoechoic 2 points
Very hypoechoic 3 points
SHAPE
(Choose 1)
Wider-than-tall 0 points
Taller-than-wide 3 points
MARGIN
(Choose 1)
Smooth 0 points
Ill-defined 0 points
Lobulated or irregular 2 points
Extra-thyroidal extension 3 points
ECHOGENIC FOCI
(Choose All That Apply)
None or large comet-tail artifacts 0 points
Macrocalcifications 1 point
Peripheral (rim) calcifications 2 points
Punctate echogenic foci 3 points
Add Points From All Categories to Determine TI-RADS Level
0 Points
2 Points
3 Points
4 to 6 Points
7 Points or More
TR1
Benign
No FNA
TR2
Not Suspicious
No FNA
TR3
Mildly Suspicious
FNA if ≥ 2.5 cm
Follow if ≥ 1.5 cm
TR4
Moderately Suspicious
FNA if ≥ 1.5 cm
Follow if ≥ 1 cm
TR5
Highly Suspicious
FNA if ≥ 1 cm
Follow if ≥ 0.5 cm*
COMPOSITION
Spongiform: Composed predominantly (>50%) of small cystic spaces. Do not add further points for other categories.
Mixed cystic and solid: Assign points for predominant solid component.
Assign 2 points if composition cannot be determined because of calcification.
ECHOGENICITY
Anechoic: Applies to cystic or almost completely cystic nodules.
Hyperechoic/isoechoic/hypoechoic: Compared to adjacent parenchyma.
Very hypoechoic: More hypoechoic than strap muscles.
Assign 1 point if echogenicity cannot be determined.
SHAPE
Taller-than-wide: Should be assessed on a transverse image with measurements parallel to sound beam for height and perpendicular to sound beam for width.
This can usually be assessed by visual inspection.
MARGIN
Lobulated: Protrusions into adjacent tissue.
Irregular: Jagged, spiculated, or sharp angles.
Extrathyroidal extension: Obvious invasion = malignancy.
Assign 0 points if margin cannot be determined.
ECHOGENIC FOCI
Large comet-tail artifacts: V-shaped, >1 mm, in cystic components.
Macrocalcifications: Cause acoustic shadowing.
Peripheral: Complete or incomplete along margin.
Punctate echogenic foci: May have small comet-tail artifacts.
*Refer to discussion of papillary microcarcinomas for 5-9 mm TR5 nodules.

RESULTADOS PPCC

ANALÍTICAS:

· **TSI**: 16.5 (++)

· **ESTUDIO ANEMIAS**:

** Test de Coombs Directo NEGATIVO

** Vitamina B12 439 pg/mL, Ácido Fólico * 19.2 ng/mL.

** Hierro 91 µg/dL, Capacidad Total Fijación Fe 233 µg/dL, Índice Saturación Transferrina 39.1 %, Capacidad Latente Fijación Fe * 142 µg/dL.

** Haptoglobina 176 mg/dL,

** Reticulocitos % * 0.37 % Reticulocitos ** 13.6 10*9/l.

· **Evolución Cifras de calcio**:

13.9 → 12. 2 → 11.9 →11.7 → 11.4 (al alta)

Al alta hospitalaria:

JUICIO DIAGNÓSTICO:

- **Hipertiroidismo** por **EGB.**
- **Bocio multinodular** con nódulo en lóbulo izquierdo ACR – Tirads 3.
- **Hipercalcemia severa** secundaria a hipertiroidismo.
- Hipopotasemia moderada.
- Hipomagnesemia moderada.
- **Anemia microcítica hipocroma arregenerativa**, perfil férrico compatible con anemia por enfermedad crónica (tiroides)
- Prediabetes

PENDIENTES:

- Vitamina A
- Gammagrafía

TTO AL ALTA:

1. Tirodril 5 mg 2 cada 8 horas.
2. Sumial 10 mg 1 comprimido cada 8 horas durante 2 semanas.
3. Seguril (Furosemida) 1 comprimido al día hasta próxima visita
4. Adecuada hidratación (ingesta hídrica entorno a 2 L al día)
5. Potasion 1 comprimido cada 12 horas
6. Magnogene 1 comprimido al día.

Revisión en CCEE Endocrinología

GAMMAGRAFÍA TIROIDES: Glándula tiroidea en posición ortotópica, tamaño aumentado a expensas del LTI y morfología conservada. Se visualiza, en el contexto de un BMN, áreas de hipercaptación del trazador en el polo inferior del LTI, así como un área de captación de menor intensidad anexa al polo superior del LTI, que podría estar en relación con más tejido tiroideo hiperfuncionante. Existe una anulación parcial de la captación del trazador en el LTD por hiperfuncionamiento del LTI. Retención fisiológica anulada del trazador en glándulas salivares y cavidad bucal probablemente secundaria a hiperfuncionalismo glandular.
CONCLUSIONES: Estudio gammagráfico tiroideo que muestra imagen compatible con BMN.



AS ACTUAL:
· Fósforo 4.5 mg/dL, **Calcio Corregido a Albúmina 10.2 mg/dL**, Receptor TSH Anticuerpos ** 23.59 U/L, **PTH 14 pg/mL**, **TSH ** <0.01 uUI/mL**, Tiroxina libre **(T4L) 0.68 ng/dL**.
· **Vitamina A y E normales**

¿Tratamiento definitivo: I^{131}?

- **CI en gestación y lactancia** (hipotiroidismo congénito), si hay deseo de embarazo en 4 – 6 meses o sospecha de cáncer de tiroides.
- **Infancia**: No evidencia de que aumente el cáncer de tiroides u otras neoplasias. En general se prefiere el uso de **ATS**.
- Dosis recomendada: **10 – 15 mCi** en dosis única → Hipotiroidismo en el 70 – 75% a los 6 – 12 meses.
- Recidiva en el 5 – 25 %

Absorción rápida → captación por células foliculares tiroideas → emisión partículas β y δ – ionizantes → necrosis y destrucción de la glándula

VENTAJAS:	INCONVENIENTES:
• Control definitivo y rápido del hipertiroidismo. • Evitación de la cirugía y de los efectos adversos de los ATs	• Necesidad de tratamiento con levotiroxina de por vida. • Riesgo de empeoramiento/ aparición de la oftalmopatía (sobretodo en fumadores). Posible prevención con corticoterapia.

** Considerar tratamiento con β – bloqueantes y MTZ en pacientes con alto riesgo de complicaciones debido a un empeoramiento del hipertiroidismo inicial

¿Tratamiento definitivo: **Cirugía**?

Indicaciones:

- Tamaño tiroides > 80 gr
- Compromiso local
- Sospecha de malignidad (nódulo palpable, sobretodo si es hipocaptante)
- Hiperparatiroidismo asociado
- Mujer con deseo de embarazo en < 6m
- Baja captación de I^{131}
- Oftalmopatía activa moderada/grave que no responde a AT o con intolerancia a ellos
- Irradiación cervical previa
- Preferencia del paciente

Preoperatorio:

- Consecución de un eutiroidismo con MTZ (riesgo de crisis tirotóxica en Qx)
- Yoduro potásico: Reduce el sangrado durante la tiroidectomía

Complicaciones:

- Hipoparatiroidismo (determinación post Qx de PTH y Ca iónico)
- Lesión del nervio recurrente
- Sangrado
- Infección

Técnica de elección: **Tiroidectomía total o subtotal** con riesgo de recidiva del 0 y 8% respectivamente.

¿Tratamiento definitivo?

Hipertiroidismo con BMN + Enfermedad de Graves

↓

Qx (Tiroidectomía Total)

Bibliografía

1. Elizabeth Shane. Diagnostic approach to hipercalcemia. En: UpToDate, Post TW (Ed), UpToDate, Waltham, MA. (accedido el 27 de mayo de 2021).
2. Douglass S Ross. Diagnosis of hyperthyroidism. Post TW (Ed), UpToDate, Waltham, MA. (accedido el 27 de mayo de 2021).
3. Bahn Chair RS, Burch HB, Cooper DS, Garber JR, Greenle MC, Klein I, et al. Hyperthyroidism and other causes of thyrotoxicosis: management guidelines of the American Thyroid Association and American Association of Clinical Endocrinologists. Thyroid. 2011;21:593-646.
4. Rago T, Vitti P. Diagnostic role of ultrasound and elastosonography in nodular goiter. Best Pract Res Clin Endocrinol. 2014;28:519-529.

THANK YOU