CASO CLÍNICO

Álvaro García Campos. R5 Medicina Interna.
Noviembre 2021.

CONSORCI
HOSPITAL GENERAL
UNIVERSITARI
VALÈNCIA

1

MOTIVO DE CONSULTA

- Varón de 32 años que acude por síndrome constitucional, fiebre, sudoración nocturna y prurito ocasional en los últimos 3 meses. Niega tos, expectoración.
- Acude a Urgencias por presentar caída en contexto de cefalea hemicraneal con fotofobia y sonofobia.

1

MOTIVO DE CONSULTA

Antecedentes:

- Natural de Pakistán (3 años en España).
- Niega hábitos tóxicos.
- Relaciones de riesgo.
- Migraña.
- Síndrome vestibular agudo (Julio 2020) con ingreso en ORL.

Tratamiento habitual: Tryptizol

2

EXPLORACIÓN FÍSICA

PA 133/91, FC 91 lpm, SpO2 100 % (FiO2 0.21), Fr 12 rpm

Consciente, orientado, normocoloreado, normohidratado.

Adenopatías cervicales en cadena anterior derecha y supraclaviculares bilaterales palpables.

ACP: rítmicos, sin soplos. MVC.

Abdomen blando, depresible, sin masas ni megalias, no doloroso.

MMII sin edemas ni signos de TVP. No lesiones cutáneas ni palmoplantares.

No signos meníngeos. **Hemiparesia derecha** (4/5 MSD y 4+/5 MID). No afectación de pares craneales. No dismetría.

PRUEBAS COMPLEMENTARIAS

Analítica (Urgencias):

- Hemograma: Hemoglobina 15 g/dL, **Leucocitos ** 2.9 10*9/L** (Neutrófilos ** 1.1 10*9/L Linfocitos * 1.4 10*9/L) Plaquetas 191 10*9/L
- Hemostasia: Dímero D 247 ng/mL, TP ** 15.3 seg. Indice de Quick ** 64 %, TTPA 35.8 seg. Fibrinógeno Derivado * 507 mg/dl
- Bioquímica: Glucosa * 103 mg/dL, Sodio * 131 mEq/L, Potasio 4.7 mEq/L, Cloro 99 mEq/L, Bilirrubina total 0.39 mg/dL, GPT 16 U/L, Urea 23 mg/dL, Creatinina 0.78 mg/dL, Amilasa 48 U/L, PCR 0.3 mg/dL

3

PRUEBAS COMPLEMENTARIAS

RX TÓRAX PA:
Sin hallazgos patológicos.

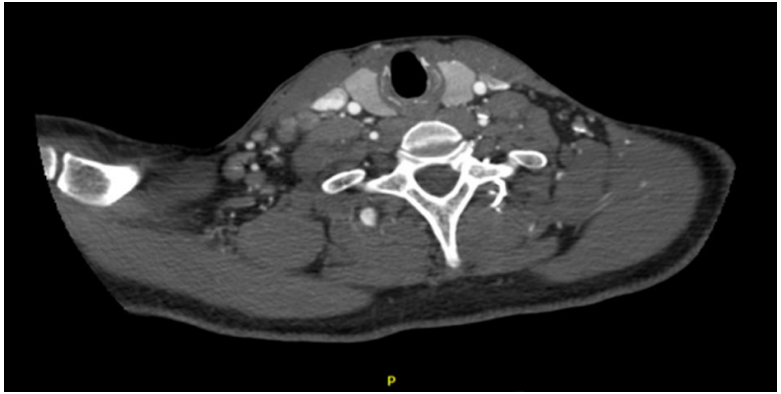

TC CEREBRAL:
TC cerebral y estudio angiográfico sin alteraciones. Marcado engrosamiento mucoso en nasofaringe con adenopatías laterocervicales derechas de tamaño patológico. Valorar enfermedad linfoproliferativa.

PRUEBAS COMPLEMENTARIAS

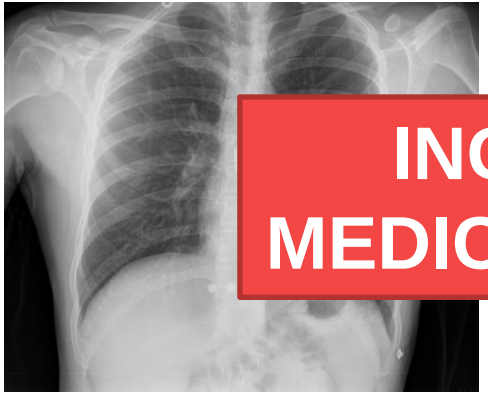

INGRESO EN MEDICINA INTERNA

RX TÓRAX PA:
Sin hallazgos patológicos.

TC CEREBRAL:
TC cerebral y estudio angiográfico sin alteraciones. Marcado engrosamiento mucoso en nasofaringe con adenopatías laterocervicales derechas de tamaño patológico. Valorar enfermedad linfoproliferativa.

ADENOPATÍAS: CONSIDERACIONES

- Significativas >1 cm (inguinales 2 cm).
- Localizadas vs generalizadas: más de 1 territorio afecto (no contiguo).
- **Supraclaviculares**: patológicas (34-50 % de malignidad).
  - Derechas: mediastino, pulmón, esófago.
  - Izquierdas: GI (ganglio de Virchow), testículo, ovario, renal, páncreas y próstata.

ADENOPATÍAS: CONSIDERACIONES

- Significativas >1 cm (inguinales 2 cm).
- Localizadas vs generalizadas: más de 1 territorio afecto (no contiguo).
- Supraclaviculares: patológicas (34-50 % de malignidad).
- **Epitrocleares**: siempre patológicas.
  - Infección local (manos).
  - Linfoma.
  - Tularemia.
  - Sarcoidosis.
  - Sífilis.

ADENOPATÍAS CERVICALES

CADENA ANTERIOR

Infecciones locales
VEB
CMV
Toxoplasmosis

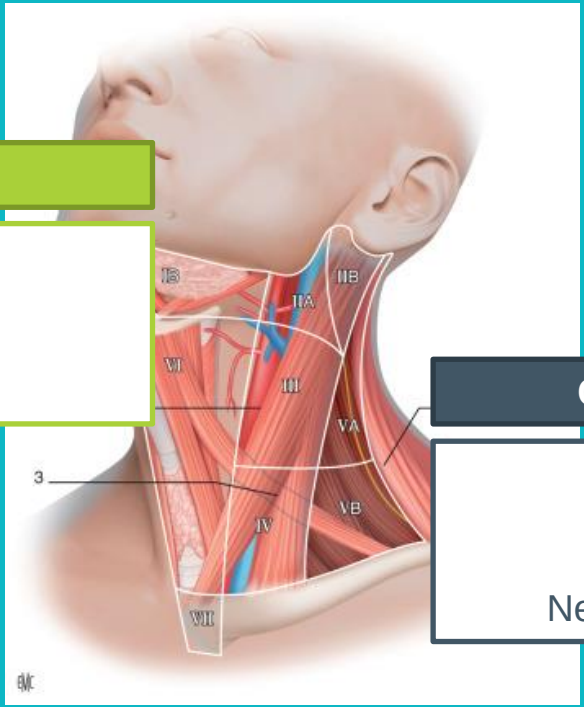

CADENA POSTERIOR

Tuberculosis
VEB
Linfoma
Neoplasias cabeza y cuello

ADENOPATÍAS CERVICALES

GENERALIZADAS

VIH
Micobacterias
Mononucleosis
LES
Sarcoidosis
Linfoma
Fármacos

CADENA ANTERIOR

Infecciones locales
VEB
CMV
Toxoplasmosis

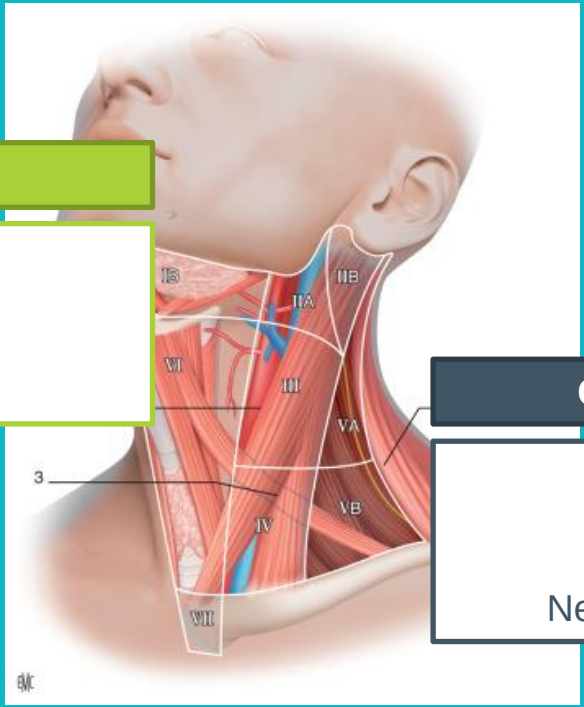

CADENA POSTERIOR

Tuberculosis
VEB
Linfoma
Neoplasias cabeza y cuello

EN MEDICINA INTERNA...

Analítica:

- Hemograma: Hb 15.3, VCM 84, leucocitos 3200 (**linfocitos 1200**), plaquetas 184000
- Bioquímica: glucosa 94, Na 137, K 4.5, hepático normal, Br 0.45, urea 33, Cr 1.10, ferritina 430, hierro 38, IST 12.7 %, Ca 8.9, **LDH 698**, PCR 0.3, Vit D 3.7, B12 167, fólico normal, **B2 4201**, TSH 1.03
- ANA, ENA, complemento normal.

Microbiología:

- VIH (Acs y CV), VHB y VHC.
- Toxoplasma.
- Lúes.
- CMV, VEB, herpes (VHS-6)
- Bartonella
- PCR SARS-COV2
- IGRA

EN MEDICINA INTERNA...

Analítica:

- Hemograma: Hb 15.3, VCM 84, leucocitos 3200 (**linfocitos 1200**), plaquetas 184000
- Bioquímica: glucosa 94, Na 137, K 4.5, hepático normal, Br 0.45, urea 33, Cr 1.10, ferritina 430, hierro 38, IST 12.7 %, Ca 8.9, **LDH 698**, PCR 0.3, Vit D 3.7, B12 167, fólico normal, **B2 4201**, TSH 1.03
- ANA, ENA, complemento normal.

Microbiología:

NEGATIVOS

- VIH (Acs y CV), VHB y VHC.
- Toxoplasma.
- Lúes.
- CMV, VEB, herpes (VHS-6)
- Bartonella
- PCR SARS-COV2
- IGRA

EN MEDICINA INTERNA...

TC TAP:

Estudio torácico. Presencia de **adenopatías supraclaviculares derechas** de hasta **13 mm** de eje máximo. No se visualizan infiltrados pulmonares, condensaciones ni lesiones sólidas en el parénquima pulmonar. No se identifica derrame pleural, pericárdico ni neumotórax. No cardiomegalia. Pequeñas formaciones ganglionares mediastínicas y axilares de tamaño no significativo. No se evidencian lesiones óseas.

Estudio abdominopélvico. Pequeñas formaciones ganglionares mesentéricas y retroperitoneales de tamaño no significativo. Hígado, páncreas, bazo, vesícula, vía biliar, glándulas adrenales, riñones y vejiga sin alteraciones de significación patológica. No se visualiza líquido libre intra-abdominal. No se evidencian engrosamientos parietales de las asas ni cambios de calibre de significación. No se evidencian alteraciones óseas. Sin otros hallazgos a reseñar.

EN MEDICINA INTERNA...

Exploración ORL:

Orofaringe: No se aprecian alteraciones. Amígdalas hipertróficas grado II no induradas, simétricas, úvula centrada. Lengua, suelo de boca, encías y trígonos retromolares sin lesiones.

Cuello: Palpación de adenopatías en región cervical derecha, niveles III, IV, y V, no adheridas ni induradas, dolorosas a la palpación.

Fibroendoscopia: cavum libre, base de lengua y vallécula sin lesiones, epiglotis y ccvv libres, móviles, buena luz glótica, sspp sin lesiones.

JD: Adenopatías cervicales a estudio

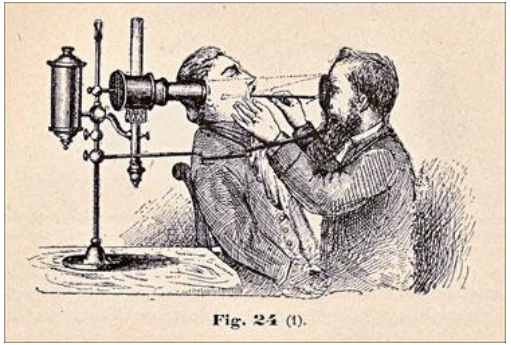

EN MEDICINA INTERNA...

MICOBACTERIAS

LINFOPROLIFERATIVO

POLIADENOPATÍAS
SD. CONSTITUCIONAL

ADENOPATÍAS: CAUSAS POCO FRECUENTES

CASTLEMAN

Poliadenopatías
Fiebre
Hepato-esplenomegalia
Hipergammaglobulinemia policlonal

ADENOPATÍAS: CAUSAS POCO FRECUENTES

CASTLEMAN

KAWASAKI

Poliadenopatías
Fiebre
Conjuntivitis, mucositis
Rash, aneurismas

ADENOPATÍAS: CAUSAS POCO FRECUENTES

- CASTLEMAN
- KAWASAKI
- PSEUDOTUMOR INFLAMATORIO
- AMILOIDOSIS
- IGG4

ADENOPATÍAS: CAUSAS POCO FRECUENTES

CASTLEMAN

AMILOIDOSIS

KAWASAKI

IGG4

PSEUDOTUMOR INFLAMATORIO

ENFERMEDAD DE KIMURA

Adenopatías (cabeza y cuello)
Afectación de glándulas salivares
EOSINOFILIA. IgE ↑
Síndrome nefrótico

Hiperplasia folicular
Infiltración eosinofílica perivascular
Abscesos

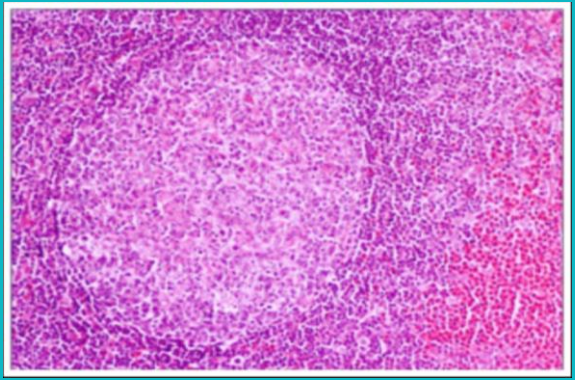

ADENOPATÍAS: CAUSAS POCO FRECUENTES

- CASTLEMAN
- AMILOIDOSIS
- KAWASAKI
- IGG4
- PSEUDOTUMOR INFLAMATORIO
- ENFERMEDAD DE KIMURA

INFILTRACIÓN HISTIOCITARIA

- ✓ Rossai-Dorfman
- ✓ Linfadenitis de Piringer-Kuchinka (toxoplasmosis)
- ✓ Kikuchi

EN MEDICINA INTERNA...

MICOBACTERIAS

LINFOPROLIFERATIVO

POLIADENOPATÍAS
SD. CONSTITUCIONAL

BIOPSIA
GANGLIONAR

5

BIOPSIA GANGLIONAR

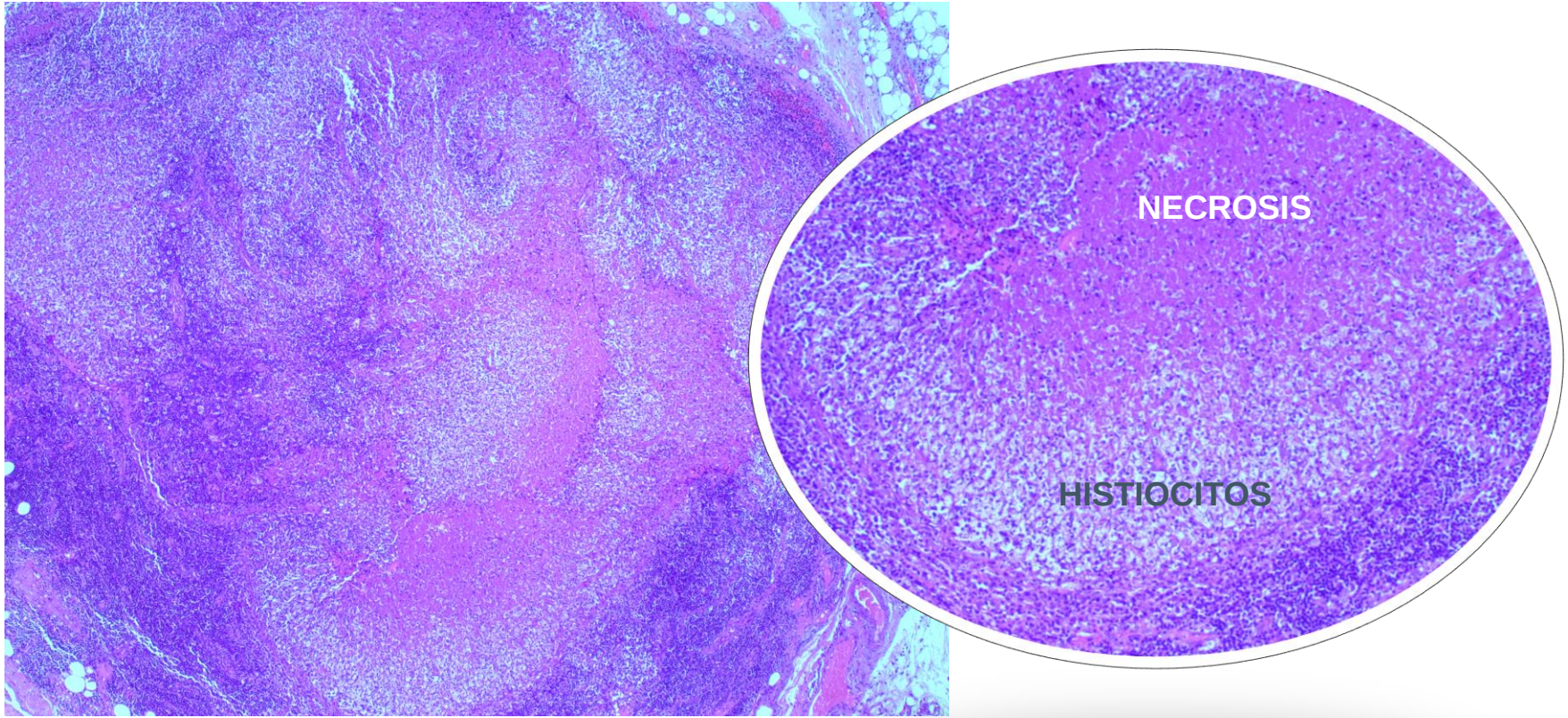

BIOPSIA GANGLIONAR: CD68

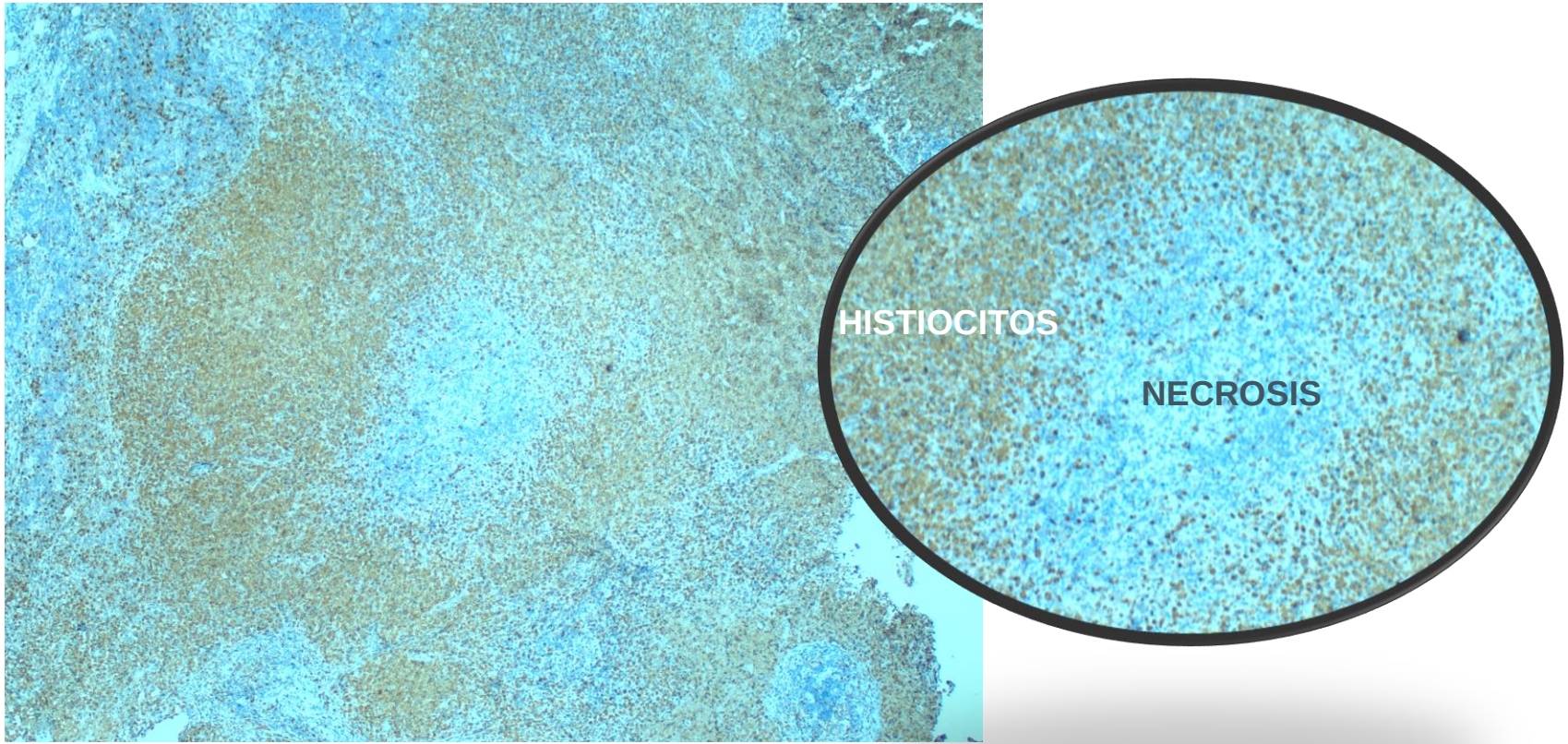

5

BIOPSIA GANGLIONAR

Muestras

A B Biopsia por escisión ganglio linfático

Descripción Macroscópica:
A) - Biopsia por escisión ganglio linfático
2 fragmentos fibroadiposos de 1 x 0,5 x 0,5 cm y 1,7 x 0,5 x 0,3 cm.
A1: Fragmento pequeño.
A2: Fragmento grande.

Descripción Microscópica:
Ganglio linfáticos con necrosis geográfica central con cariorrexis y empalizada de delimitación por histiocitos. Se observan algunas áreas ganglionares respetadas y necrosis grasa periganglionar.

Diagnóstico:
A) - BIOPSIA POR ESCISIÓN GANGLIO LINFÁTICO
ADENOPATÍA SUPRACLAVICULAR DERECHA:
LINFADENITIS NECROTIZANTE (ENFERMEDAD DE KIKUCHI-FUJIMOTO).

ENFERMEDAD DE KIKUCHI-FUJIMOTO

CLÍNICA

ADENOPATÍAS CERVICALES (mediastínicas*)
FIEBRE (35%): bajo grado, menor de 1 mes.
Rash (10 %): niños > adultos, similar a rubeola o toxicodermia
Artritis (7 %)
Hepatoesplenomegalia (3%)
Asociación con LES (3 %).

Edad media 30 años
♀**>**♂ (1,6-4 : 1)

ENFERMEDAD DE KIKUCHI-FUJIMOTO

CLÍNICA

ADENOPATÍAS CERVICALES (mediastínicas*)
FIEBRE (35%): bajo grado, menor de 1 mes.
Rash (10 %): niños > adultos, similar a rubeola o toxicodermia
Artritis (7 %)
Hepatoesplenomegalia (3%)
Asociación con LES (3 %).

Edad media 30 años
♀**>**♂ (1,6-4 : 1)

ENFERMEDAD DE KIKUCHI-FUJIMOTO

CLÍNICA

ADENOPATÍAS CERVICALES (mediastínicas*)
FIEBRE (35%): bajo grado, menor de 1 mes.
Rash (10 %): niños > adultos, similar a rubeola o toxicodermia
Artritis (7 %)
Hepatoesplenomegalia (3%)
Asociación con LES (3 %).

Edad media 30 años
♀**>**♂ (1,6-4 : 1)

Leucopenia (43 %), linfocitos activados (25 %)
Elevación leve transaminasas
Síndrome hemofagocítico

ENFERMEDAD DE KIKUCHI-FUJIMOTO

DIAGNÓSTICO = BIOPSIA

Fase proliferativa	Fase necrotizante	Fase xantomatosa
Linfocitos activados Plasmocitos Histiocitos en “media luna”	Áreas de necrosis (sin PMN) Histiocitos en empalizada Cariorrexis	Histiocitos con citoplasma “espumoso”

Diagnóstico diferencial:

- **LES**
- Linfoma

ENFERMEDAD DE KIKUCHI-FUJIMOTO

TRATAMIENTO

AUTOLIMITADO

**En persistencia*: GC o GC (dosis altas) + Igs, hidroxicloroquina, anti IL-1.

Seguimiento durante años: recurrencias, asociación con LES.

THE END