BACK TO BASICS
Rx Tórax

R1 Laura Abenza Barberà

MEDICINA INTERNA

Hospital General
UNIVERSITARI DE VALENCIA

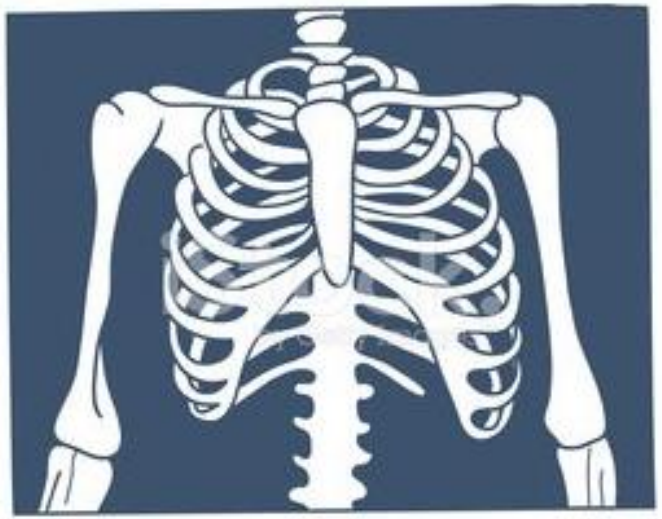

ÍNDICE

1. INTRODUCCIÓN
    1. Tipos de proyecciones
    2. Criterios de calidad de la radiografía
    3. Sistemática de lectura

2. CASOS PRÁCTICOS: "QUIEN QUIERE SER MILLONARIO"
3. MENSAJE PARA LLEVAR A CASA

PROYECCIONES

- *BÁSICAS*:
  - **PA y lateral** en bipedestación y en inspiración máxima
- *COMPLEMENTARIAS:*
  - **AP decúbito supino**
  - **AP lordótica:** vértices pulmonares
  - **Decúbito lateral con rayo horizontal:** movilidad de una imagen (derrame pleural, parálisis frénica)
  - **PA en espiración:** atrapamiento aéreo, pequeños neumotórax

CALIDAD EN UNA RX TÓRAX

- **PENETRACIÓN:** Ver columna vertebral y espacios intervertebrales
- **INSPIRACIÓN:** Observar campos pulmonares completo y el 6º arco costal anterior por encima del diafragma.
- **CENTRADA:** Apófisis espinosas equidistantes de las clavículas
- **COBERTURA:**
  - ✓ Incluir ambos campos pulmonares completos
  - ✓ Escapulas deben estar proyectadas por fuera de los campos pulmonares
- **AUSENCIA DE MOVIMIENTO:** Senos costofrénicos y diafragma nítidos

VBD:	Vena braquiocefálica derecha
VCS:	Vena cava superior
APIL:	Arteria pulmonar interlobar
AD:	Aurícula derecha
ASI:	Arteria subclavia izquierda
Ao:	Aorta
TAP:	Tronco arteria pulmonar
AI:	Aurícula izquierda
VI:	Ventrículo izquierdo
VAP:	Ventana aortopulmonar
CMn:	Cisura menor
T:	Tráquea
BFD:	Bronquio fuente derecho
BFI:	Bronquio fuente izquierdo
RCF:	Receso costofrénico

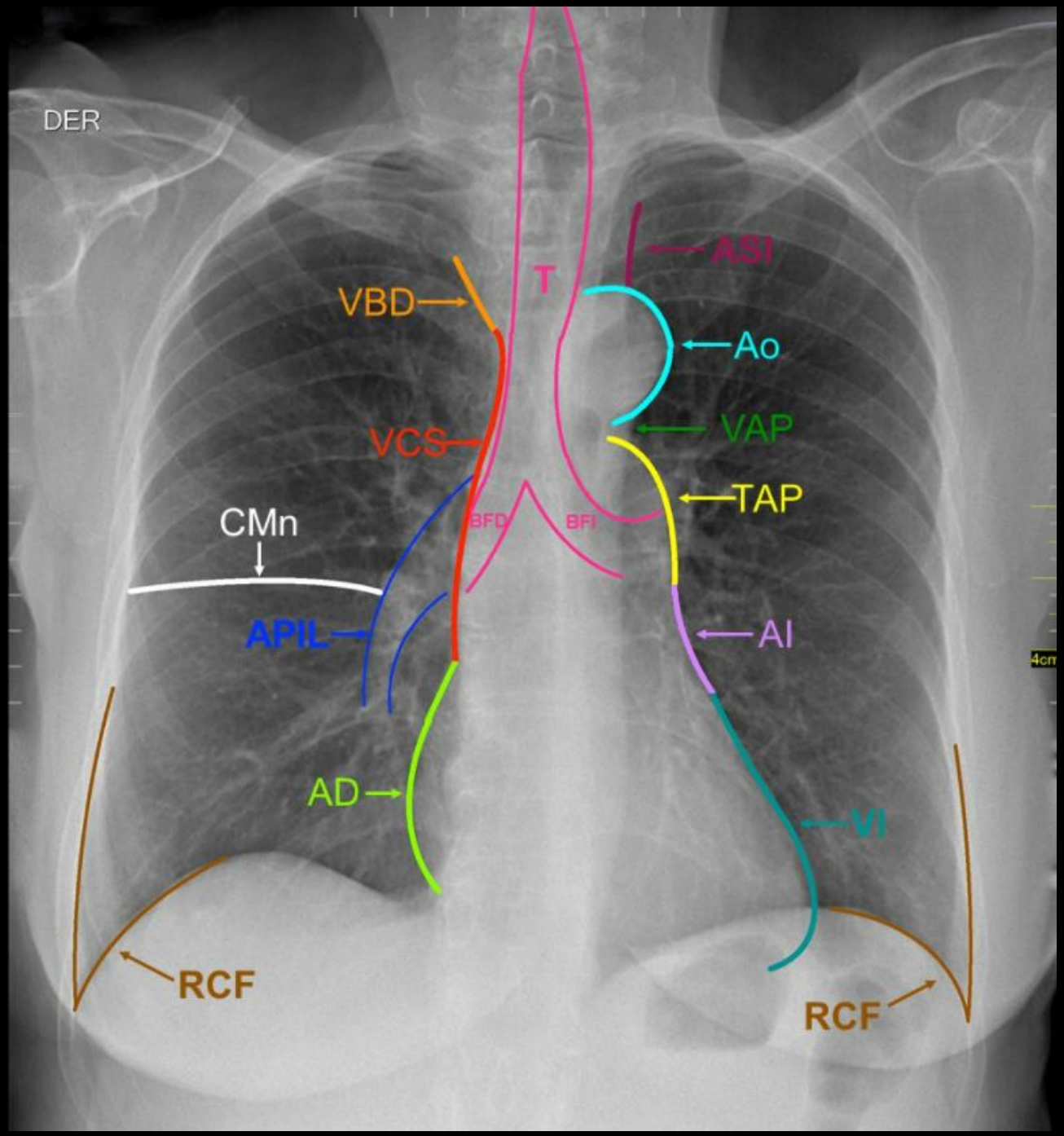

LECTURA SISTEMÁTICA



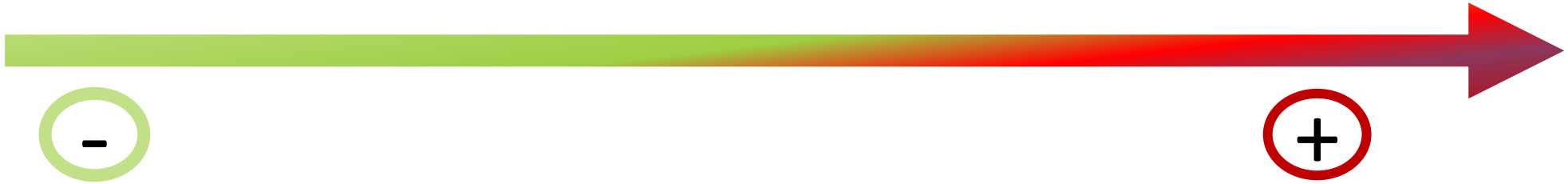

LECTURA SISTEMÁTICA

-

+

1. Comprobar datos de la persona
2. Calidad técnica y tipo de proyección
3. Tejidos blandos y huesos
4. Estructura subdiafragmáticas
5. Mediastino
6. Campos pulmonares

1. Tejidos extrapulmonares y partes blandas

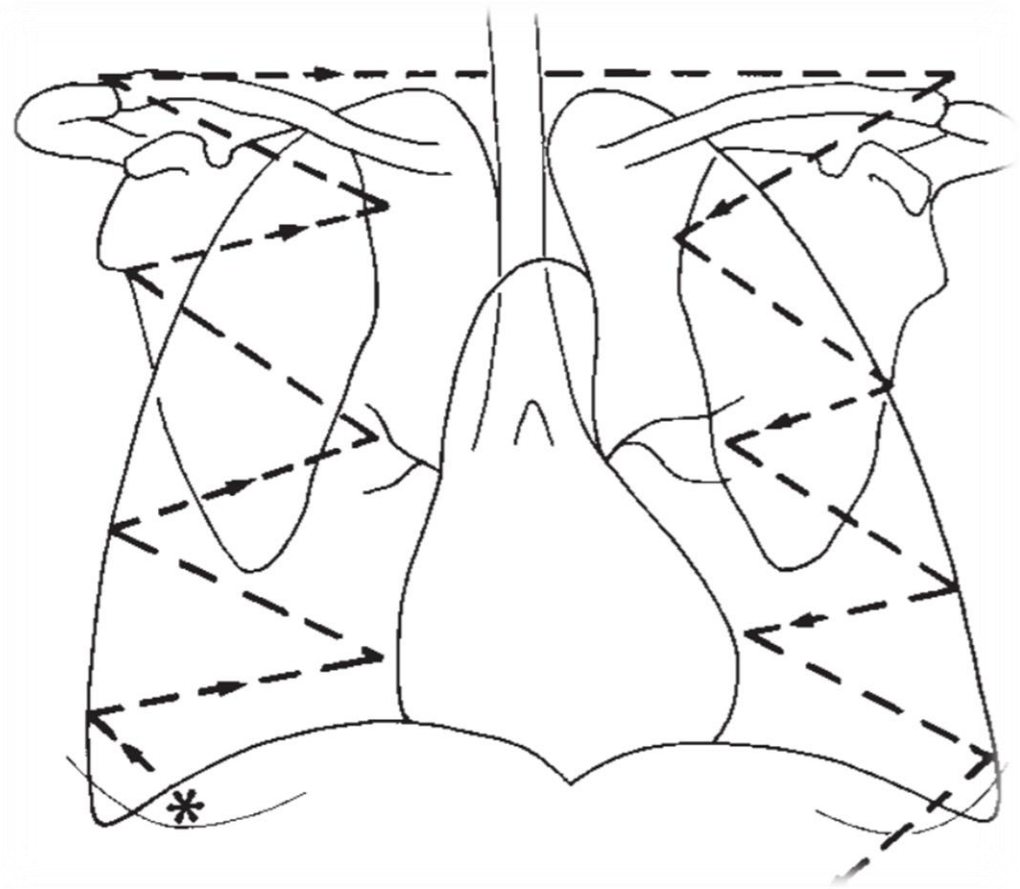

- Elementos externos: marcapasos, sondas..
- Tejido celular subcutáneo y músculos: estado nutricional…
- Mamas:
  - Areolas pueden simular nódulos
  - Aumentan densidad base pulmonares
  - Mastectomías unilaterales pueden simular un pulmón hiperclaro.
- Criterios de calidad de la técnica
  - Escápulas por fuera del campo pulmonar, arcos costales visibles en mayor número..
- Cuerpos vertebrales: Integridad y calidad
- Fracturas o luxaciones óseas

Felson. Principios de radiología torácica. Un texto programado. 3.ª edición Lawrence R. Goodman. Madrid: McGraw-Hill / Interamericana de España; 2009.

1. Tejidos extrapulmonares y partes blandas

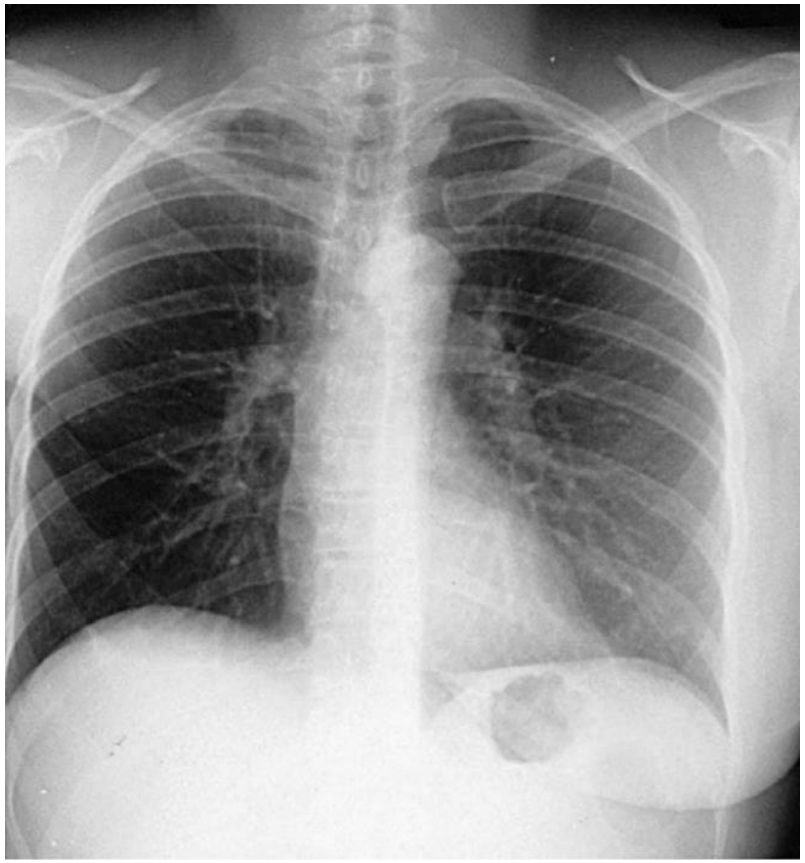

Mastectomía derecha

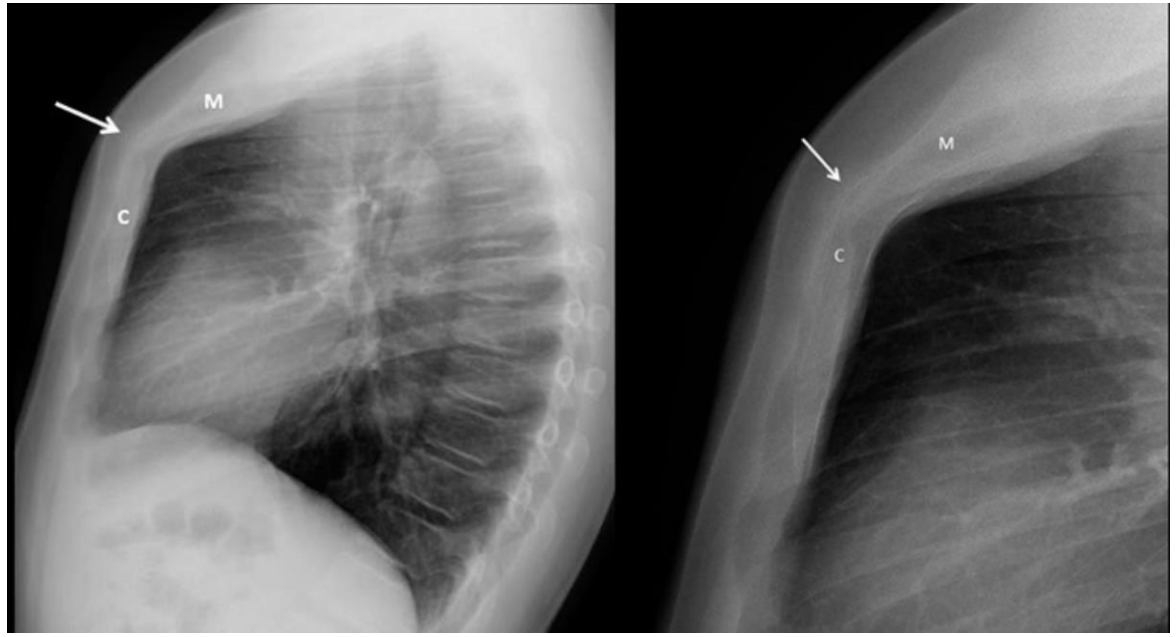

Pectus carinatum

Felson. Principios de radiología torácica. Un texto programado. 3.ª edición Lawrence R. Goodman. Madrid: McGraw-Hill / Interamericana de España; 2009.

2. Estructuras subdiafragmáticas

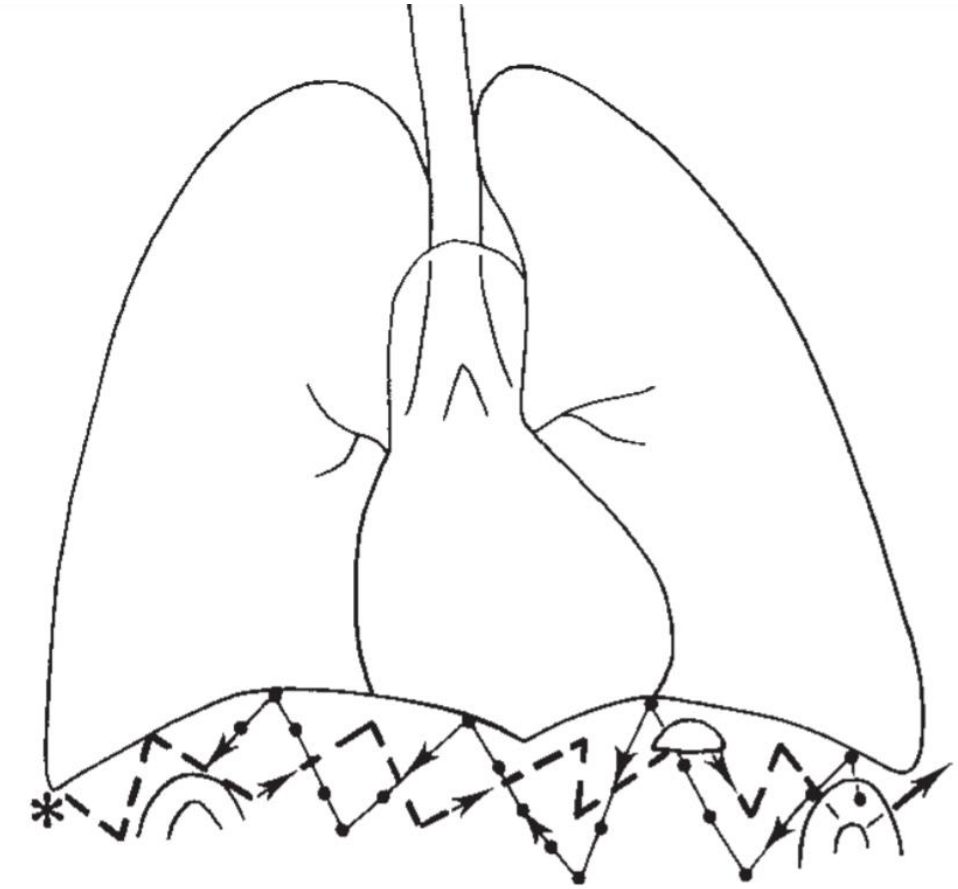

- Identificar hemidiafragmas
  - Derecho 1 cm más elevado que el izquierdo
- Hemidiafragma D: Densidad homogénea (hígado)
- Hemidiafragma I: Cámara gástrica
- Ángulos hépatico y esplénico del colon
- Senos costofrénicos
- Masas y calcificaciones de región intraabdominal
- Gas ectópico

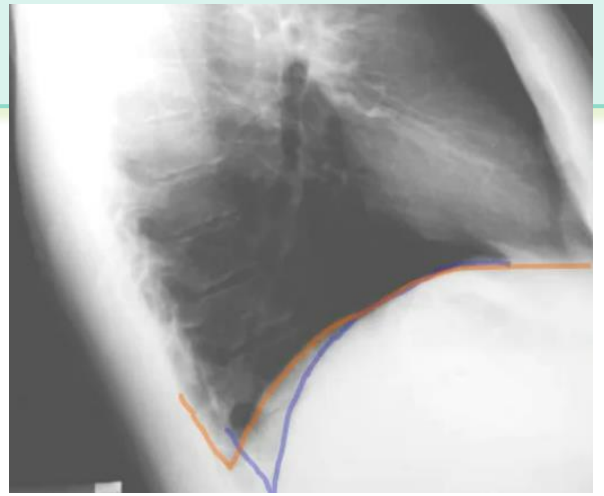

Felson. Principios de radiología torácica. Un texto programado. 3.ª edición Lawrence R. Goodman. Madrid: McGraw-Hill / Interamericana de España; 2009.

2. Estructuras subdiafragmáticas

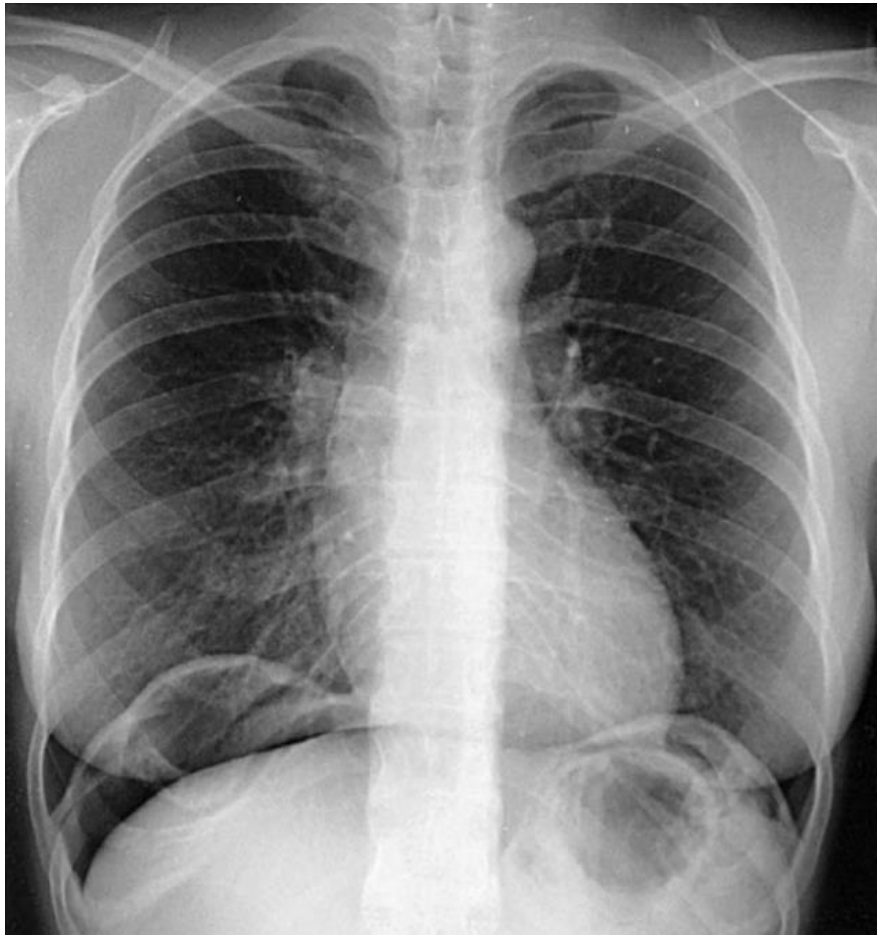

Neumoperitoneo

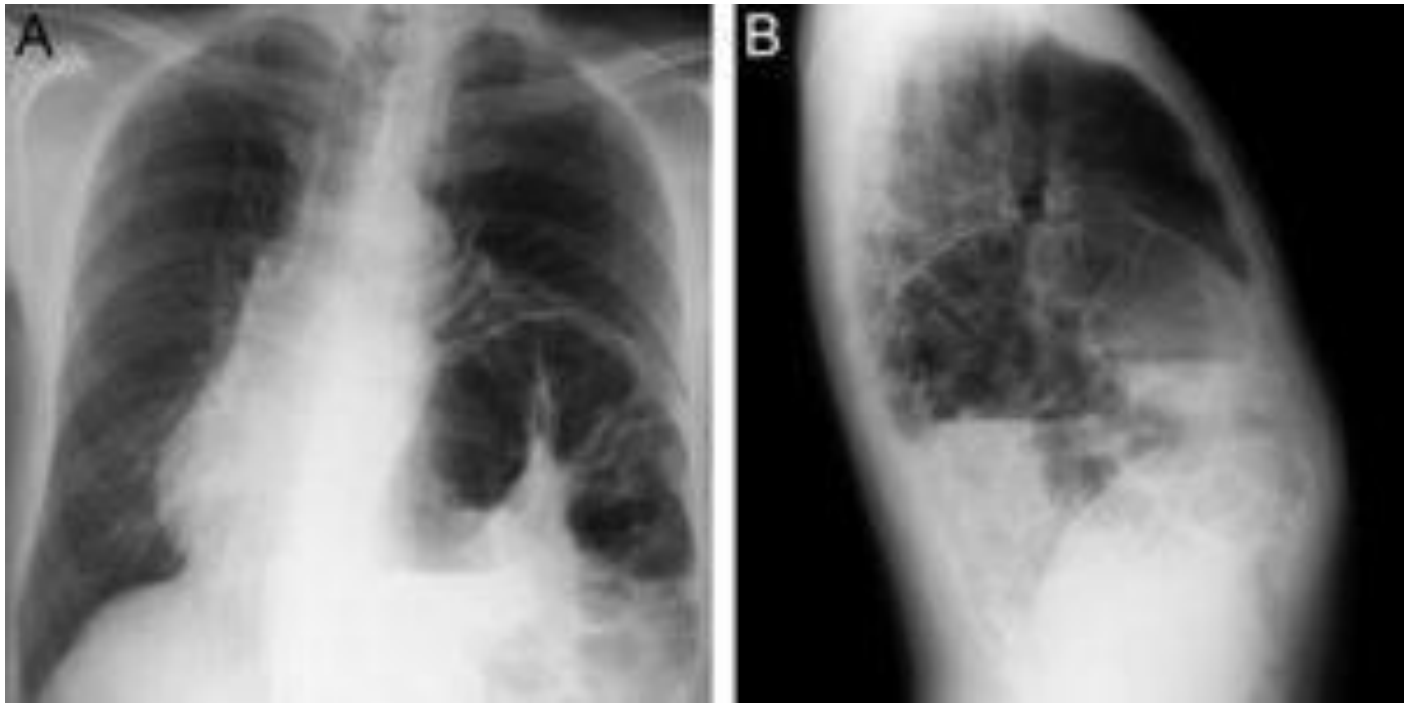

Hernia diafragmática

3. Mediastino

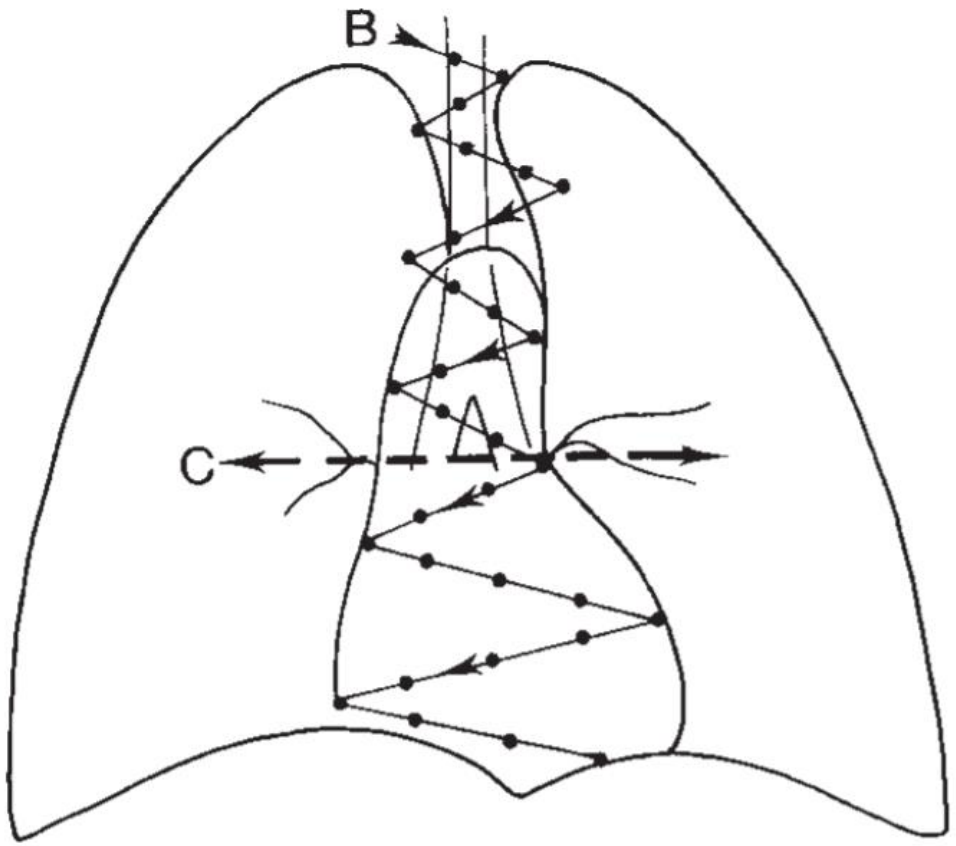

- Mediastino superior
  - Ensanchamientos, masas o adenopatías, calcificaciones, desplazamiento traqueal...
- Mediastino anterior
  - Signo de la silueta con el corazón
  - Bocio, Teratoma, Timoma, Linfoma
- Mediastino medio:
  - Hilios pulmonares, Cardiomegalia, Estructuras vasculares…
- Mediastino posterior: columna dorsal y las costillas

Felson. Principios de radiología torácica. Un texto programado. 3.ª edición Lawrence R. Goodman. Madrid: McGraw-Hill / Interamericana de España; 2009.

3. Mediastino

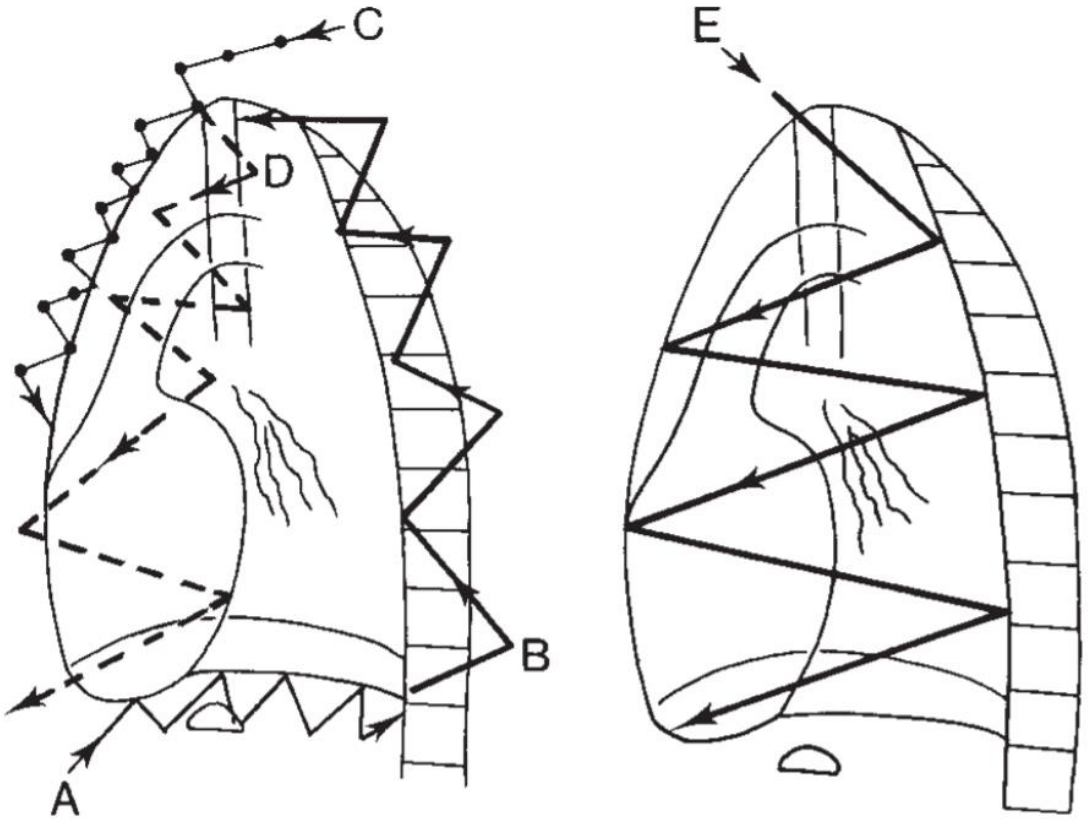

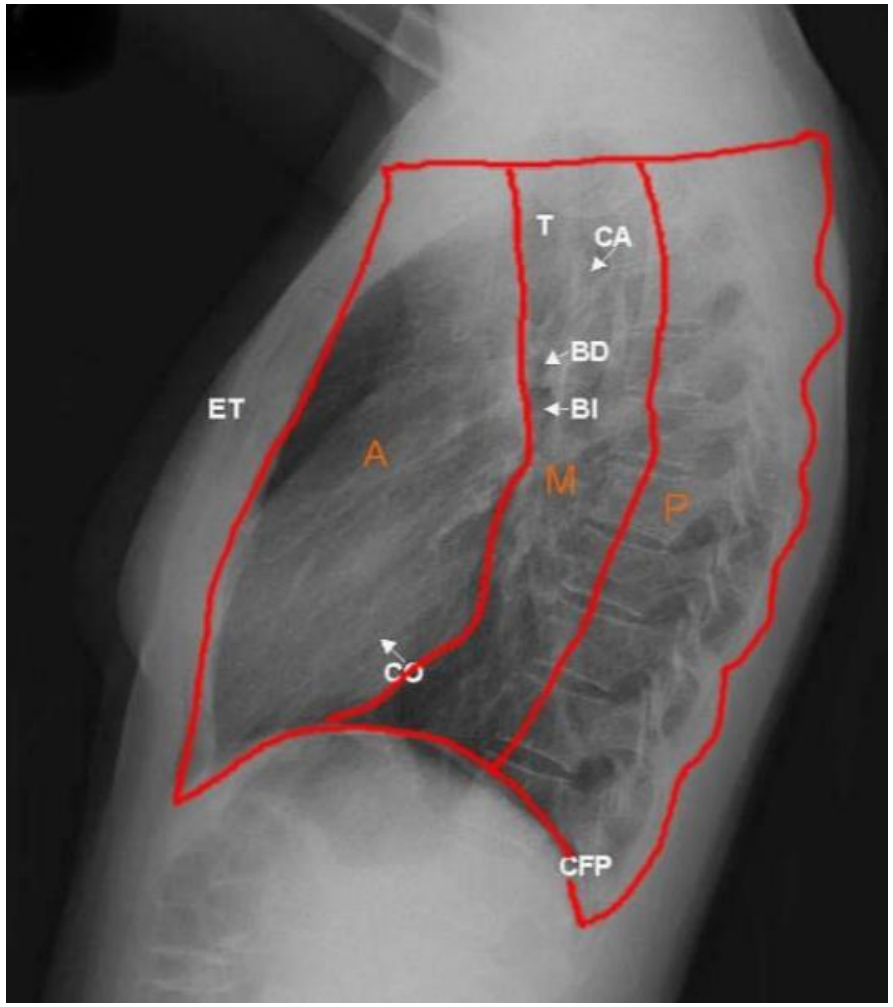

Felson. Principios de radiología torácica. Un texto programado. 3.ª edición Lawrence R. Goodman. Madrid: McGraw-Hill / Interamericana de España; 2009.

3. Mediastino

<< Signo cervicotorácico >>

El borde más alto del M. Anterior finaliza a nivel de clavículas. Una lesión visible que sobrepasa el borde superior de las clavículas siempre estará en M. Posterior

Ensanchamiento del mediastino

4. Campos pulmonares

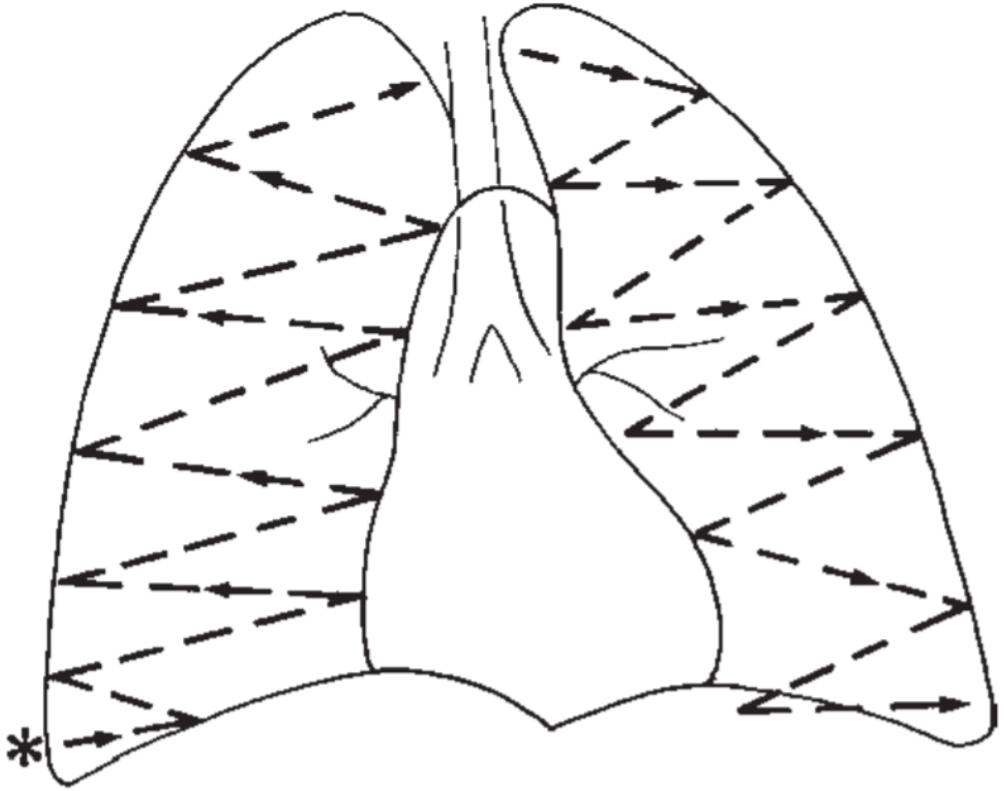

- Patrones: alveolar o intersticial
- Comparación campos pulmonares
- Correlación clínica-radiológica!!
- Espacio pleural

Felson. Principios de radiología torácica. Un texto programado. 3.ª edición Lawrence R. Goodman. Madrid: McGraw-Hill / Interamericana de España; 2009.

4. Campos pulmonares

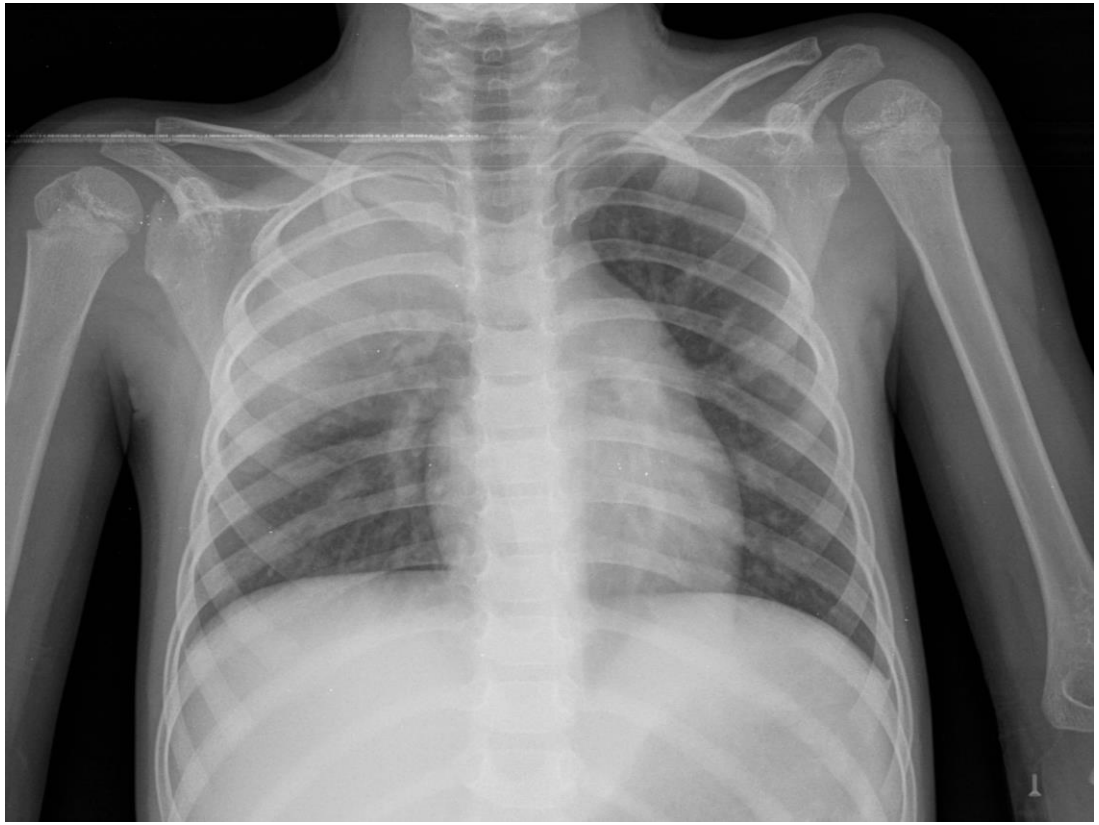

Neumonía LSD

Neumonía LMD

4. Campos pulmonares

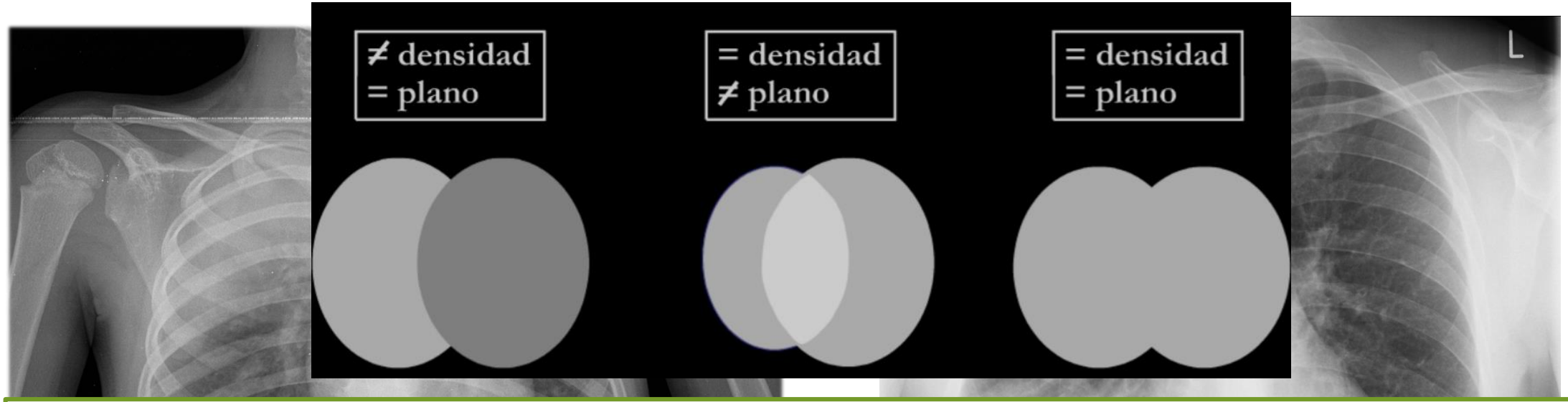

<< *Signo de la silueta* >>

Cuando dos estructuras de la misma densidad radiológica se encuentran juntas borran sus contornos.

Ej: LMD y borde cardiaco D

QUIÉN QUIERE SER
MILLONARIO
QUIÉN QUIERE SER

Varón 62 años fumador 82 paquetes/año con bronquitis crónica que presenta cuadro constitucional de 1 mes evolución y ha iniciado expectoración hemoptoica lo últimos días

Neumonía por Klebsiella

Atelectasia LSD

Neumotórax izquierdo

Revista de patología respiratoria vol. 12 supl. 1 - abril 2009

Varón 62 años fumador 82 paquetes/año con bronquitis crónica que presenta cuadro constitucional de 1 mes evolución y ha iniciado expectoración hemoptoica lo últimos días

Neumonía por Klebsiella

Atelectasia LSD

Neumotórax izquierdo

Atelectasia LSD

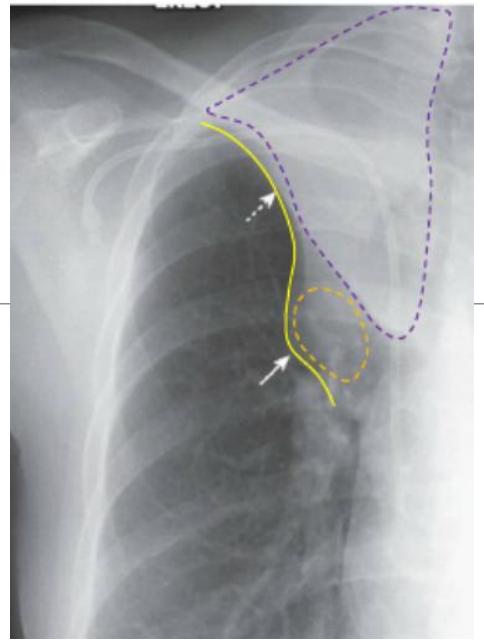

RADIOGRAFIA FRONTAL

- Aumento de densidad lóbulo afectado
- Desplazamiento hacia arriba de la cisura menor.
- Desviación ipsilateral de tráquea/corazón/mediastino.
- Elevación hemidiafragma ipsilateral.

RADIOGRAFIA LATERAL

- Desplazamiento hacia arriba de la cisura menor y desplazamiento anterior de la cisura mayor.

<< SIGNO DE LA "S" DE GOLDEN >>

El segmento convexo superior representa la elevación de la cisura menor por la atelectasia, la concavidad inferior representa una masa tumoral.

A. Cortés Campos, M. Martínez Rodríguez. Manifestaciones radiográficas de las atelectasias pulmonares lobares en la radiografía de tórax. Servicio de Radiodiagnóstico, Hospital Universitario Vall d'Hebron, Barcelona, España

Mujer de 91 años que ingresa en MIN por infección del tracto urinario febril y fracaso renal agudo. Presenta un empeoramiento clínico súbito con hipotensión arterial y distensión abdominal, analíticamente un empeoramiento de la función renal y leucocitosis

Signo de Chilaiditi bilateral
Rx completamente normal

Hernia diafragmática bilateral

Perforación intestinal

Arévalo Cañas, Coral; Arévalo Serrano, Juan; Fernández Argüeso, Ana; MEDICINA EN IMÁGENES. Servicio de medicina Interna. Fundación Jiménez Díaz. Madrid.il 2009

Mujer de 91 años que ingresa en MIN por infección del tracto urinario febril y fracaso renal agudo. Presenta un empeoramiento clínico súbito con hipotensión arterial y distensión abdominal, analíticamente un empeoramiento de la función renal y leucocitosis

Signo de Chilaiditi bilateral
Rx completamente normal

Hernia diafragmática bilateral

Perforación intestinal

Arévalo Cañas, Coral; Arévalo Serrano, Juan; Fernández Argüeso, Ana; MEDICINA EN IMÁGENES. Servicio de medicina Interna. Fundación Jiménez Díaz. Madrid.il 2009

Perforación intestinal

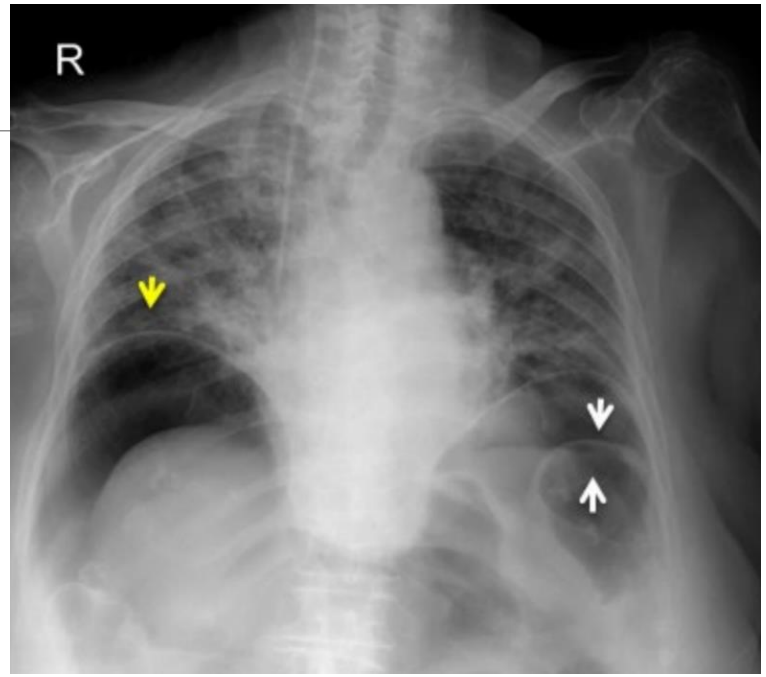

Cuadro grave que se pone de manifiesto por la presencia de gas libre a nivel extraluminal.

Estudio básico: Rx tórax en bipedestación o en decúbito lateral con rayo horizontal

Causas más habituales: iatrogenia tras un procedimiento instrumental, traumática, obstrucción intestinal, neoplasia o inflamación (infección, EII, etc...).

EL SIGNO DE LAS ALAS DE GAVIOTA: presencia de gas por debajo de las cúpulas diafragmáticas de forma bilateral creando una imagen de alas de gaviota.

EL SIGNO DE LA DOBLE PARED o Leo Rigler: se pone en evidencia al haber gas a ambos lados de la pared gástrica o intestinal.

Mujer de 51 años sin AP de interés que presenta cuadro de 1 semana de evolución de disnea progresiva a moderados esfuerzos, autoescucha de sibilantes, tos y febrícula vespertina.

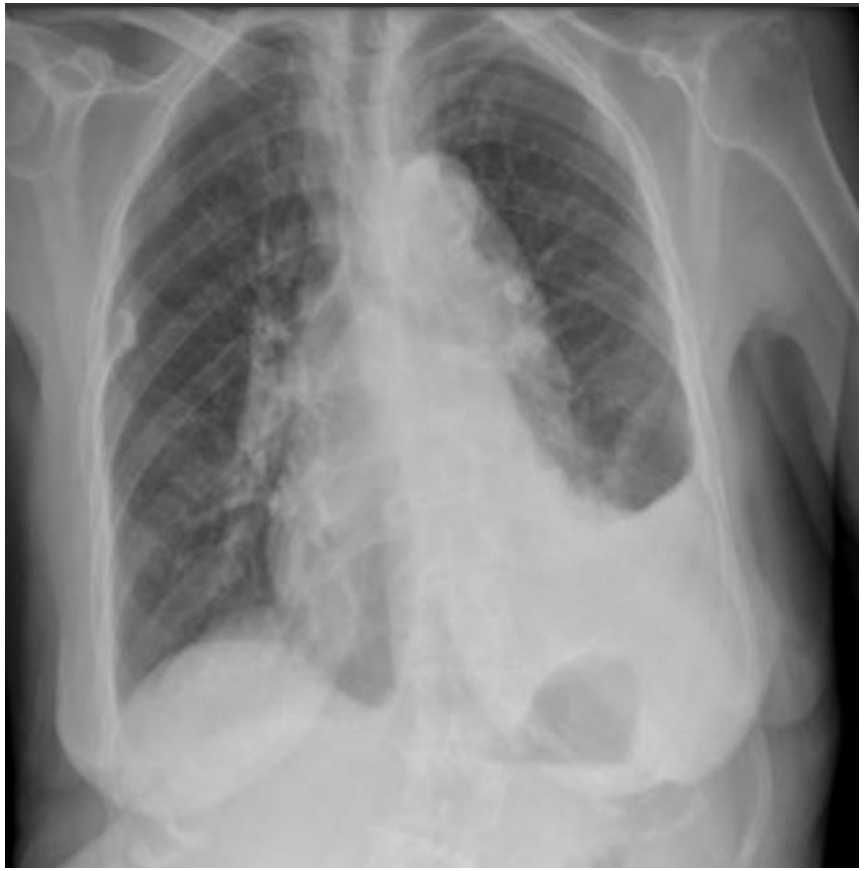

Derrame pleural de 100 mL

Signo del menisco

Corazón en bota

Herring, w. Radiología básica. Aspectos fundamentales. 4th Edition - April 15, 2020

Mujer de 51 años sin AP de interés que presenta cuadro de 1 semana de evolución de disnea progresiva a moderados esfuerzos, autoescucha de sibilantes, tos y febrícula vespertina.

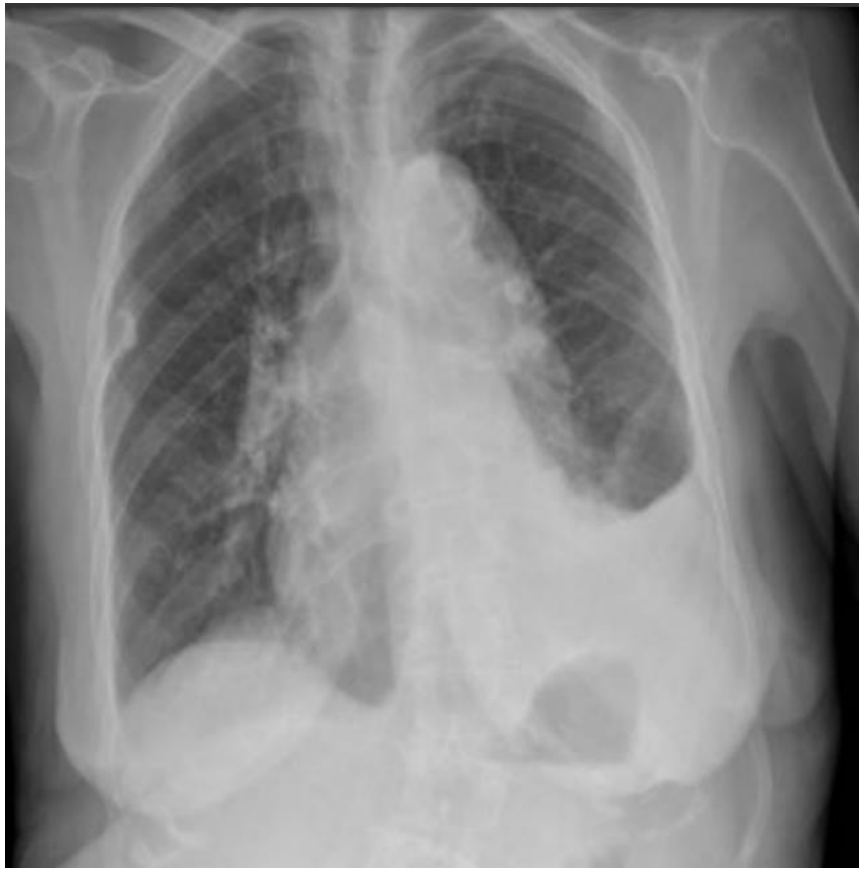

Derrame pleural de 100 mL

Signo del menisco

Corazón en bota

Herring, w. Radiología básica. Aspectos fundamentales. 4th Edition - April 15, 2020

Derrame pleural

- RADIOGRAFÍA FRONTAL: Es necesario al menos 200 mL de derrame para poder visualizarlo.
- RADIOGRAFÍA LATERAL: Se produce borramiento del ángulo costofrénico posterior con 75 mL de líquido.
- DECÚBITO LATERAL: Se pueden ver hasta 10 mL.

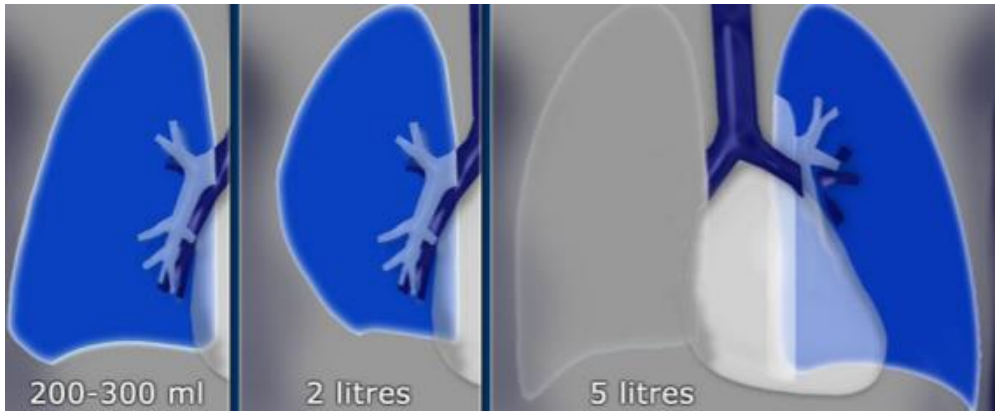

«Signo del menisco»: Borde bien delimitado cóncavo hacia arriba entre el pulmón y el espacio pleural producido por el derrame pleural.

MENSAJE PARA CASA: a propósito de un caso

Mujer de 81 años que acude urgencias por astenia de 2 meses

No fiebre

No tos ni expectoración

No disnea

No dolor torácico

M ito de un caso

Mu 2 meses

No

No

No

No

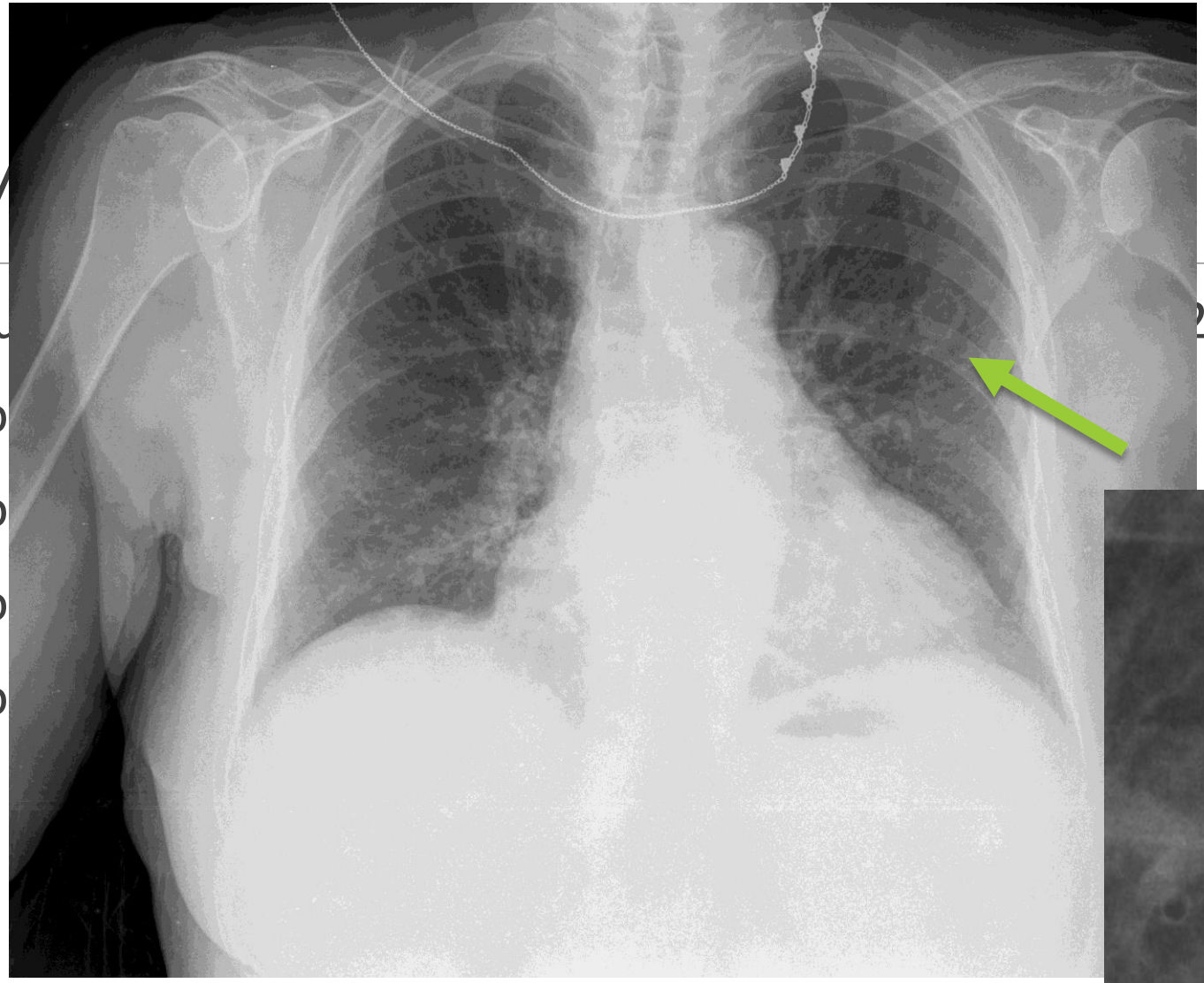

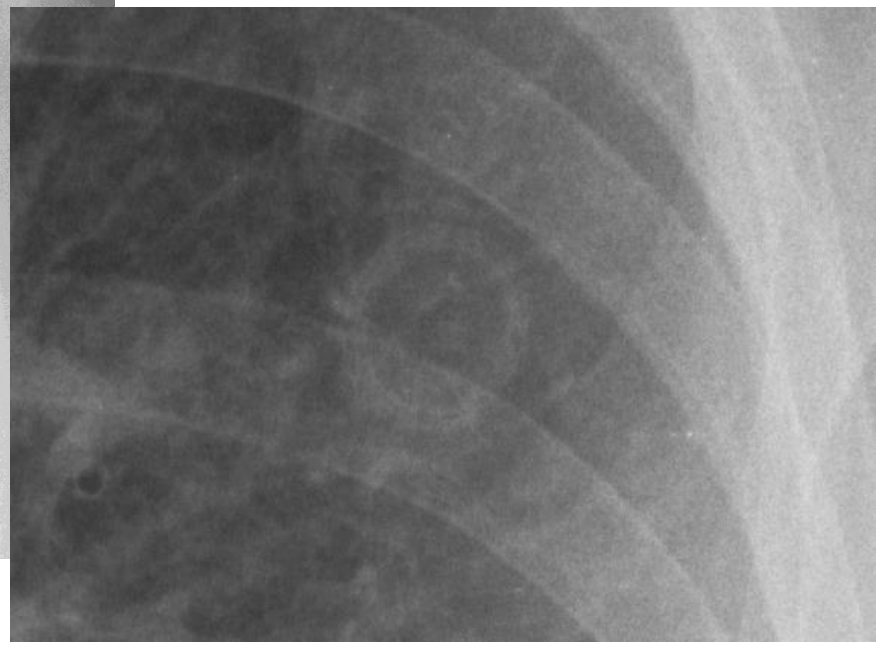

MENSAJE PARA CASA: a propósito de un caso

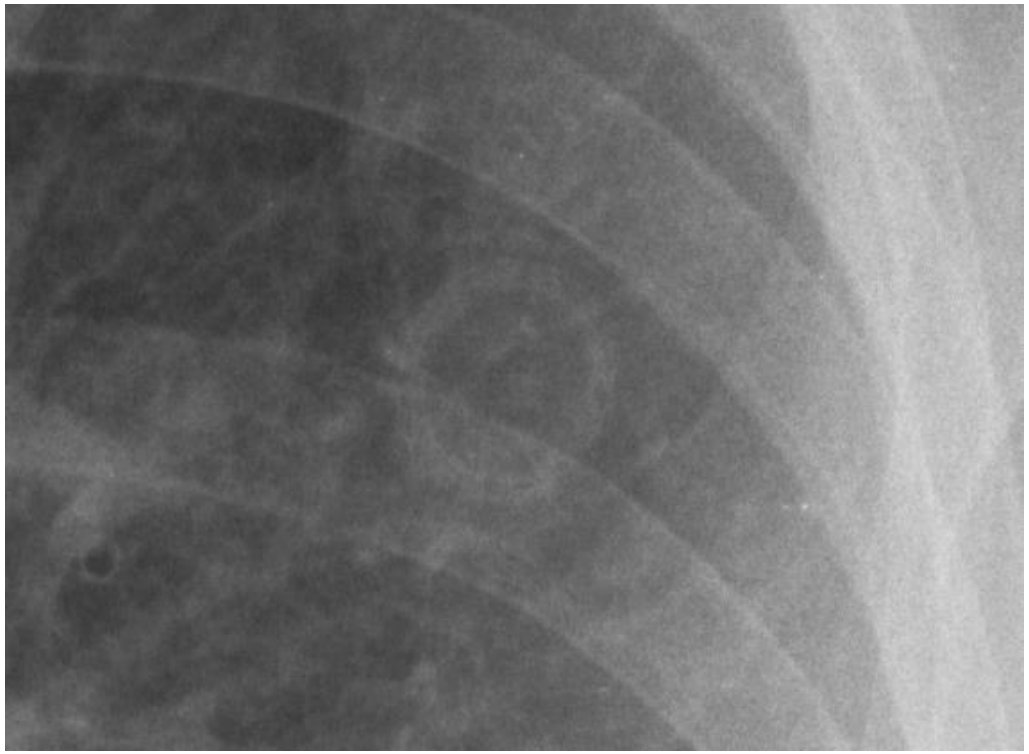

MENSAJE PARA CASA

1. La Rx de tórax es una herramienta **complementaria** con **buena eficacia** costo-efectiva y con **fácil accesibilidad**
2. La correcta lectura de la radiografía de tórax se da en el contexto de una adecuada **revisión sistemática.**
3. No debemos olvidar que no tratamos pruebas de imagen si no pacientes y que siempre debemos buscar la correlación clínico-radiológica

Muchas gracias