DIAGNÓSTICO DIFERENCIAL DICIEMBRE 2021:

Mujer de 73 años, acude a Urgencias por aumento de disnea. Niega consumo de tóxicos, es ama de casa. Consta como antecedentes hipertensión arterial, hipotiroidismo secundario a enfermedad de Graves-Basedow y su tratamiento con iodo radiactivo, fibrilación auricular paroxística y aplastamiento vertebral L1. Se le extirpó una tumoración glómica en el talón derecho hace 20 años. Como tratamiento, levotiroxina 50 mcg/día, calcio y vitamina D y amiodarona 200 mg/día. La paciente no está anticoagulada.
Acude a Urgencias por aumento progresivo de disnea hasta hacerse de mínimos esfuerzos, de 10 días de evolución. Previamente, sin disnea basal. Niega alteración de la diuresis, ortopnea, disnea paroxística nocturna, edemas ni bendopnea. Niega dolor torácico ni palpitaciones. Asocia tos escasa, sin expectoración. Refiere sensación distérmica, sin fiebre termometrada. No hay pérdida de peso ni de apetito.
A la auscultación pulmonar destacaban crepitantes bibasales, resto sin alteraciones.
En las pruebas complementarias iniciales, se observó un ritmo sinusal en el electrocardiograma; proBNP negativo, proteína C reactiva (PCR) 1,95 mg/dl (0,0-0,5) y hemograma normal en la analítica sanguínea.
Se realiza un Radiografía de tórax y posteriormente un TAC pulmonar.

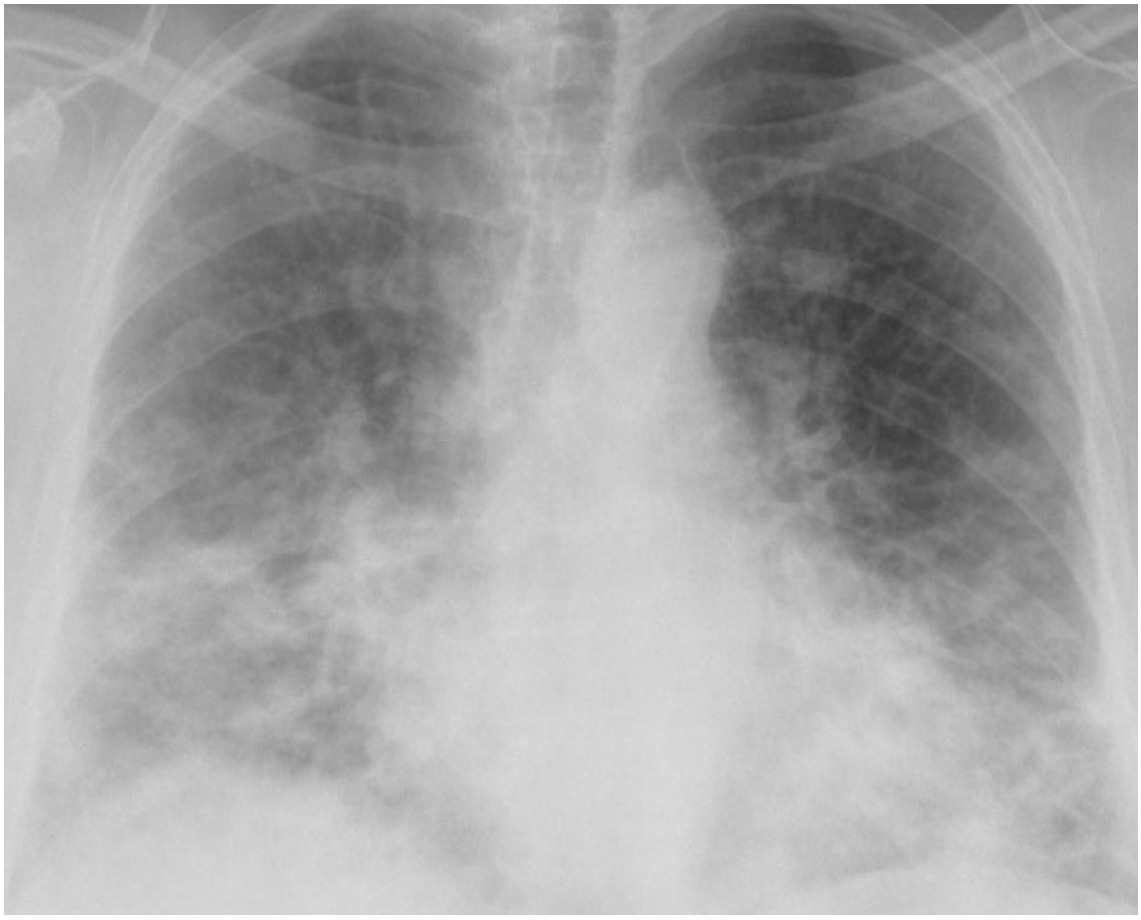

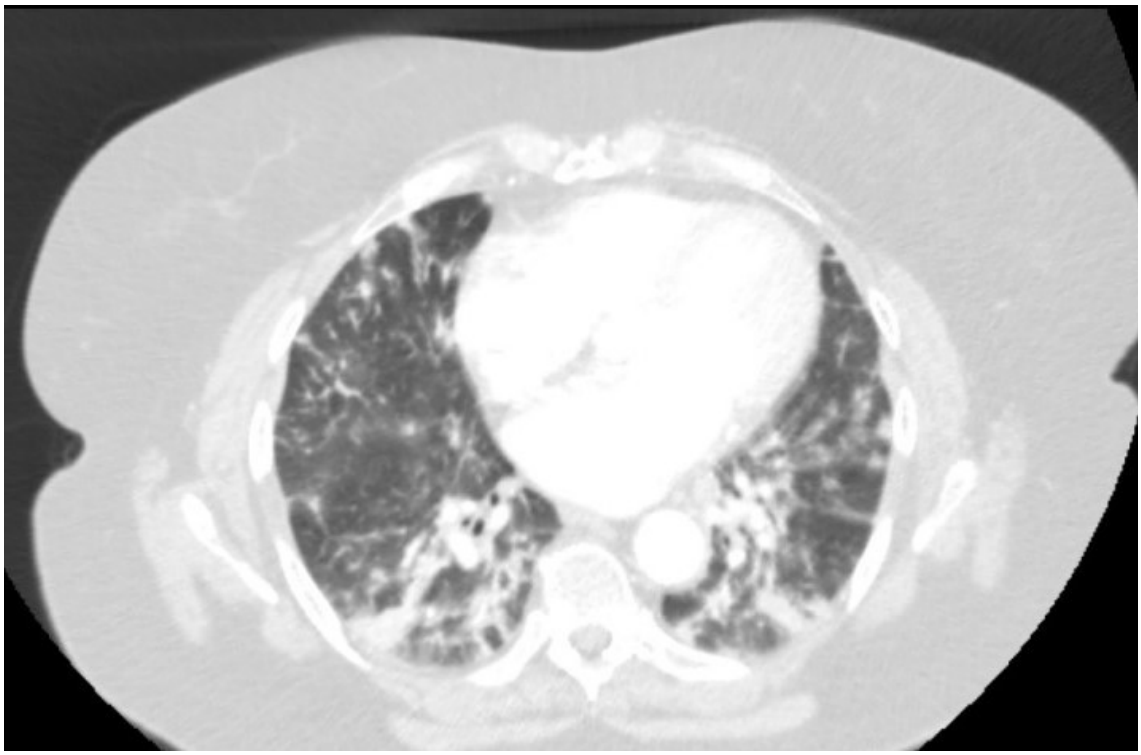

¿Qué diagnóstico diferencial se plantea con la clínica presentada y las pruebas complementarias realizadas?

¿Qué pruebas diagnósticas realizaríais para alcanzar el diagnóstico? (Poner en orden de preferencia)

¿Cuál es el diagnóstico de presunción?

¿Cómo enfocaríais el tratamiento? ¿Y el seguimiento de la paciente?