DEPARTAMENT DE SALUT VALÈNCIA
ARNAU DE VILANOVA-LLÍRIA

VALORACIÓN HEMODINÁMICA AVANZADA MEDIANTE ECOGRAFÍA CLÍNICA

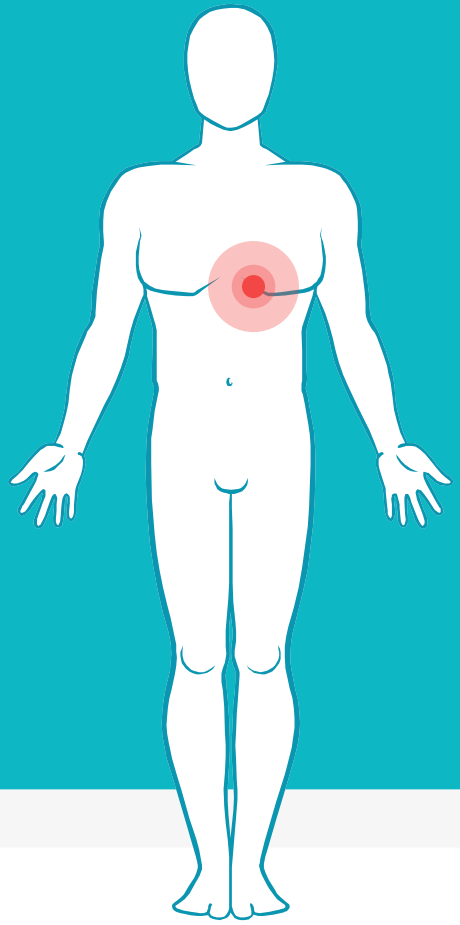

Joan Fonollosa Luciano
R2 Medicina Interna Hospital Arnau de Vilanova de Valencia

15/12/2021
Servicio Medicina Interna Hosp. General Universitario de Valencia

CONSORCIO
HOSPITAL GENERAL
UNIVERSITARIO
DE VALENCIA

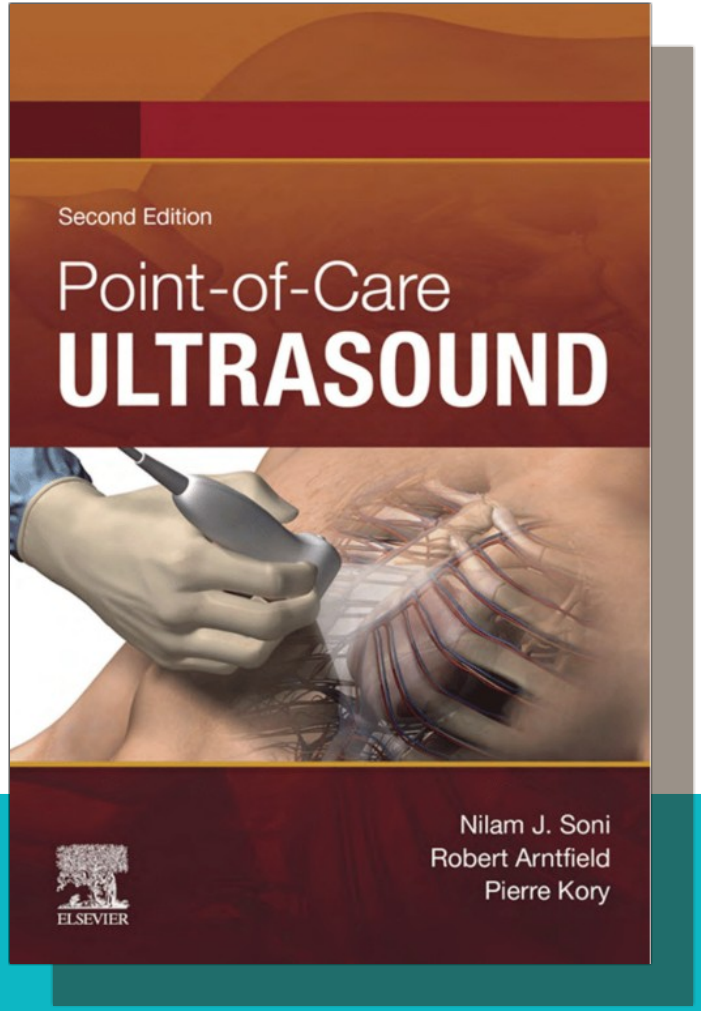
Second Edition
Point-of-Care
ULTRASOUND
Nilam J. Soni
Robert Arntfield
Pierre Kory
ELSEVIER

Índice

1. Introducción

2. Estudio de la función ventricular mediante ecocardiografía integral

3. Estudio de la función ventricular mediante ecografía clínica

4. Técnicas avanzadas de análisis hemodinámico mediante ecografía clínica

5. Conclusiones

1. Introducción

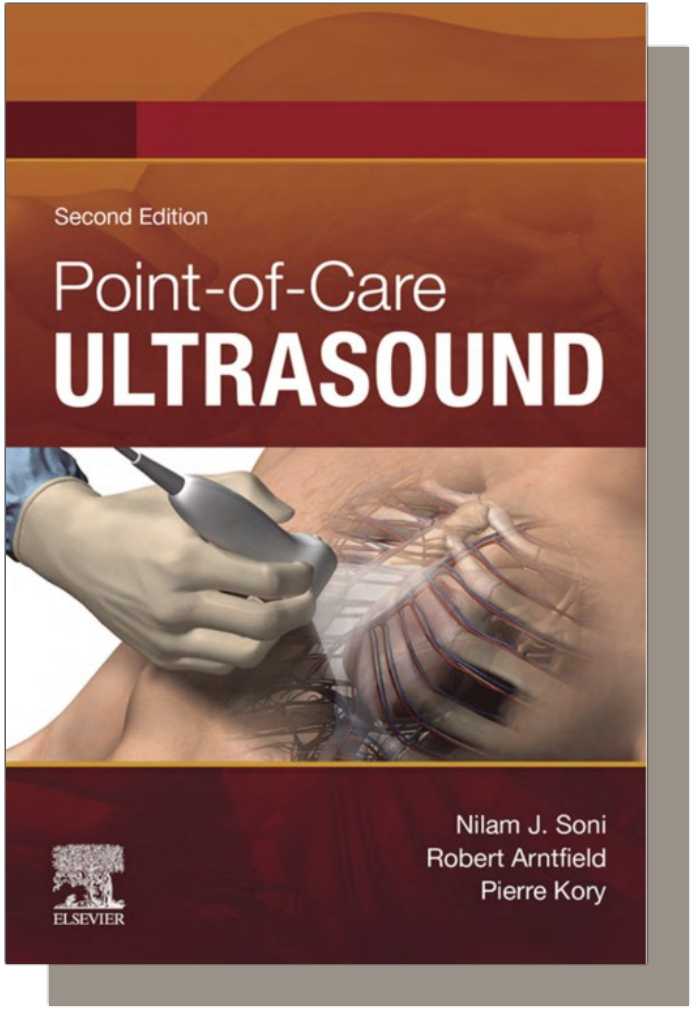
Second Edition
Point-of-Care
ULTRASOUND
Nilam J. Soni
Robert Arntfield
Pierre Kory
ELSEVIER

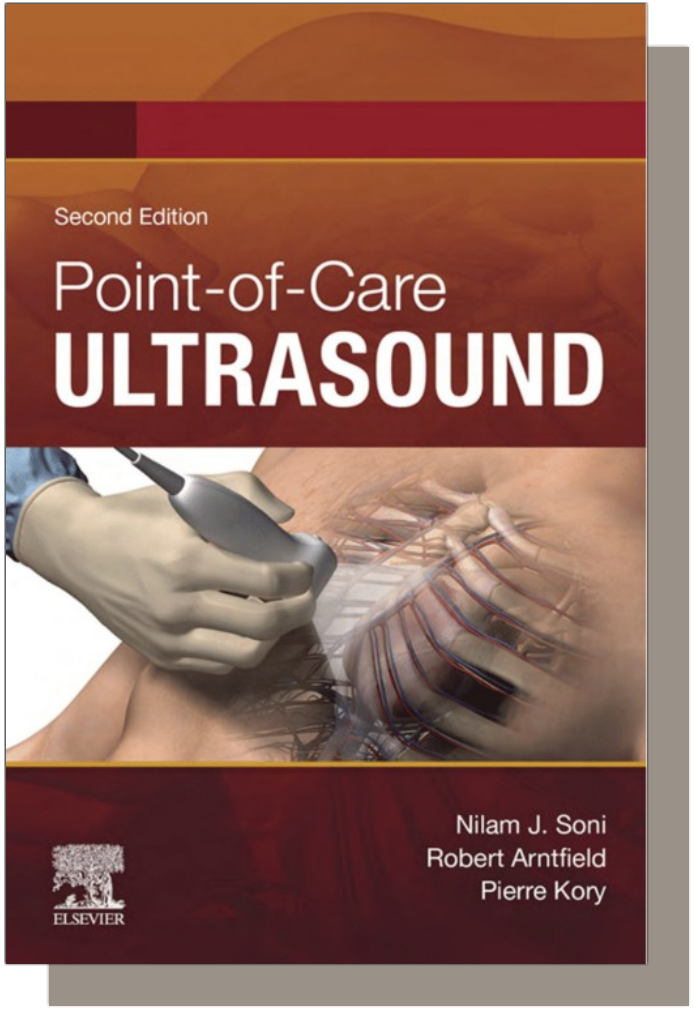

POCUS

(point of care ultrasound)

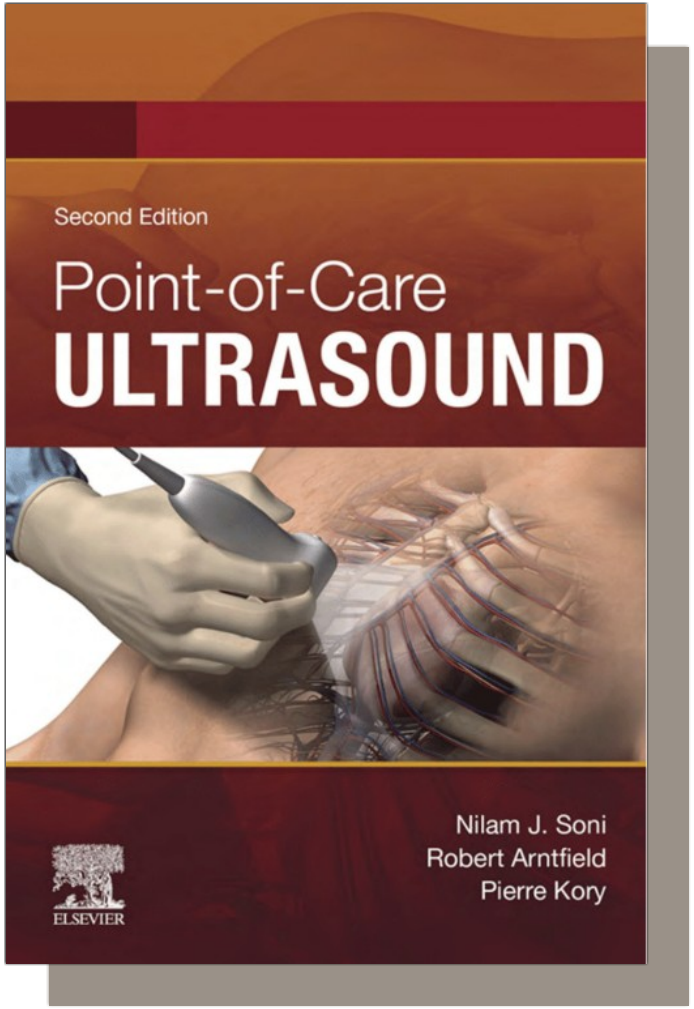

POCUS

(point of care ultrasound)

A PIE DE CAMA **DIRIGIDA** **DINÁMICA**

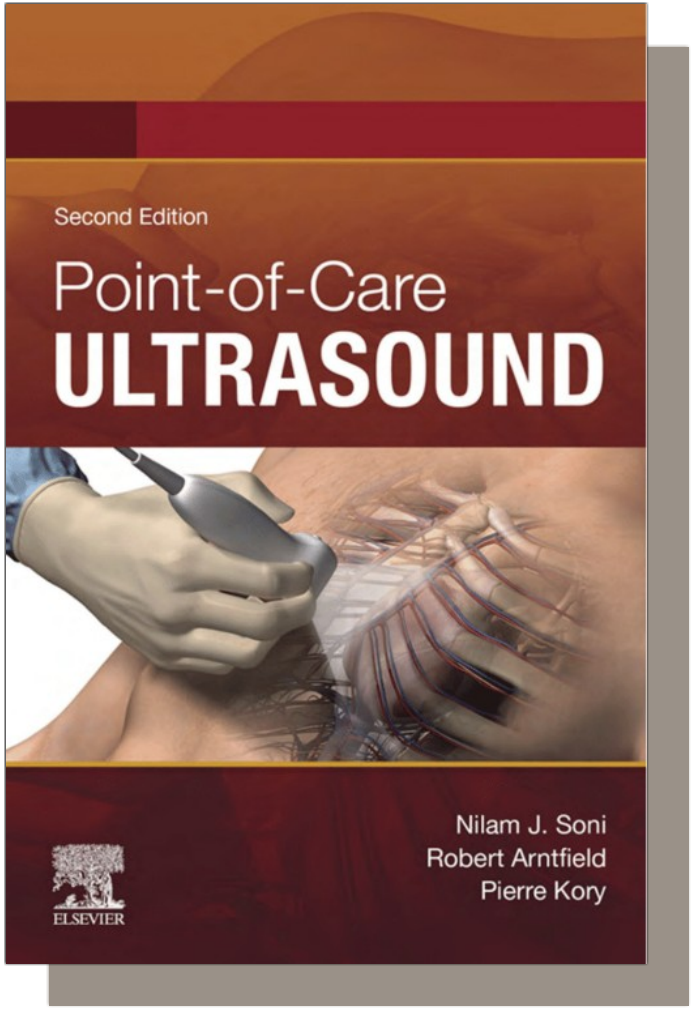

POCUS

(point of care ultrasound)

A PIE DE CAMA

DIRIGIDA

DINÁMICA

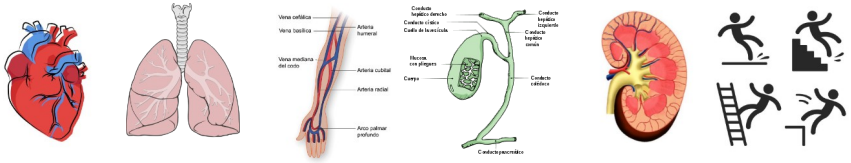

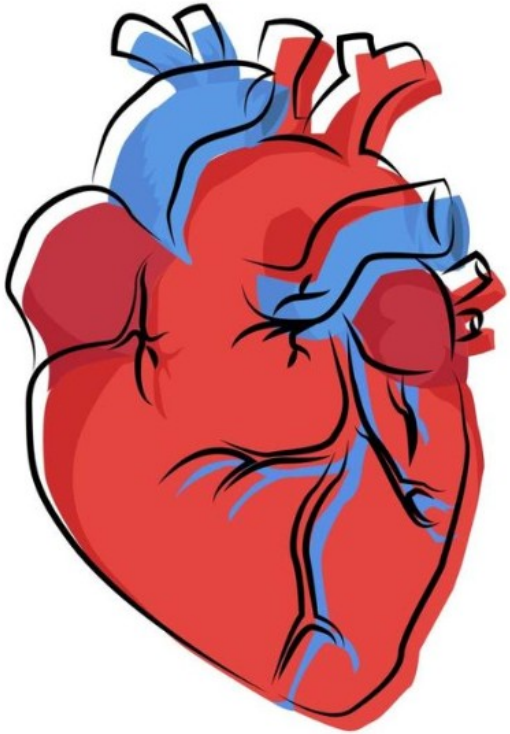

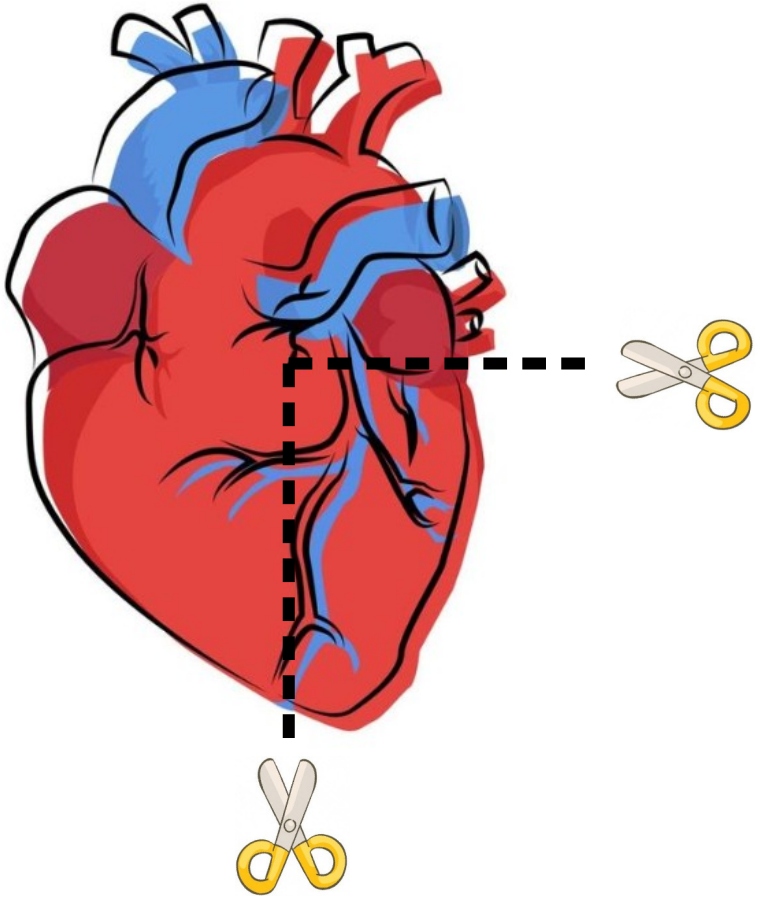

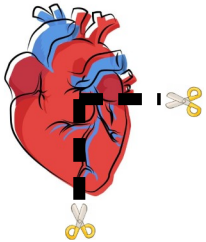

VENTRÍCULO IZQUIERDO

Parámetros de funcionamiento

- Fracción de acortamiento
- Fracción de eyección
- Contractilidad
- Volumen sistólico
- Gasto cardíaco

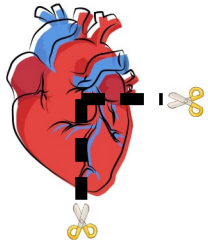

VENTRÍCULO IZQUIERDO

Parámetros de funcionamiento

- Fracción de acortamiento
- Fracción de eyección
- Contractilidad
- Volumen sistólico
- Gasto cardíaco

Fracción de eyección del ventrículo izquierdo (FEVI)

Porcentaje de sangre que expulsa el ventrículo izquierdo durante la sístole, en relación al volumen existente al final de la diástole.

Importancia: guías de insuficiencia cardíaca.

Type of HF		HFrEF	HFmrEF	HFpEF
CRITERIA	1	Symptoms ± Signs[a]	Symptoms ± Signs[a]	Symptoms ± Signs[a]
	2	LVEF ≤40%	LVEF 41–49%[b]	LVEF ≥50%
	3	–	–	Objective evidence of cardiac structural and/or functional abnormalities consistent with the presence of LV diastolic dysfunction/raised LV filling pressures, including raised natriuretic peptides[c]

© ESC 2021

Método de cálculo: CUANTITATIVOS

2. Estudio de la función ventricular mediante ecocardiografía integral

Método de Simpson

Análisis cuantitativo bidimensional de la fracción de eyección del ventrículo izquierdo (FEVI) mediante cálculos paramétricos.

$$FE = \frac{(\text{Volumen final de diástole} - \text{Volumen final de sístole})}{\text{Volumen final de diástole}} \times 100$$

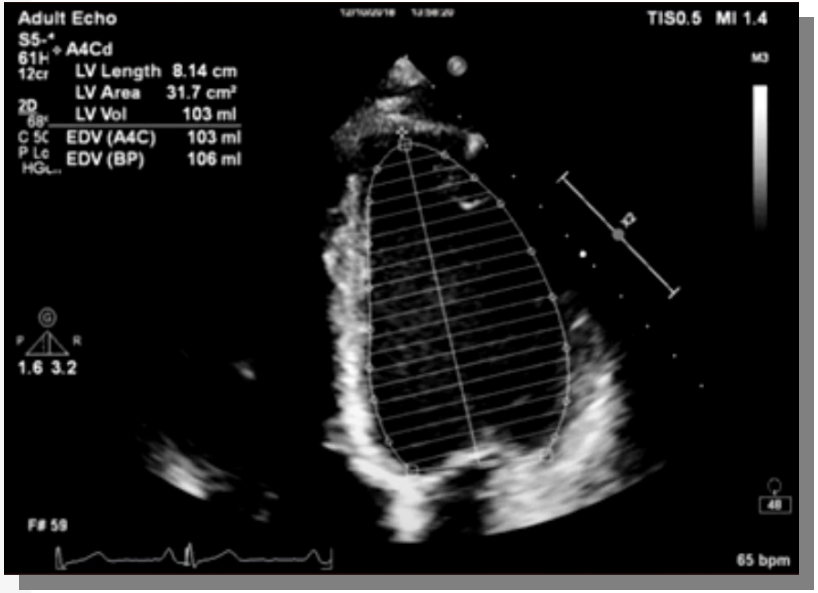
Adult Echo
A4Cd
LV Length 8.14 cm
LV Area 31.7 cm²
LV Vol 103 ml
EDV (A4C) 103 ml
EDV (BP) 106 ml
TIS0.5 MI 1.4
1.6 3.2
F# 59
65 bpm

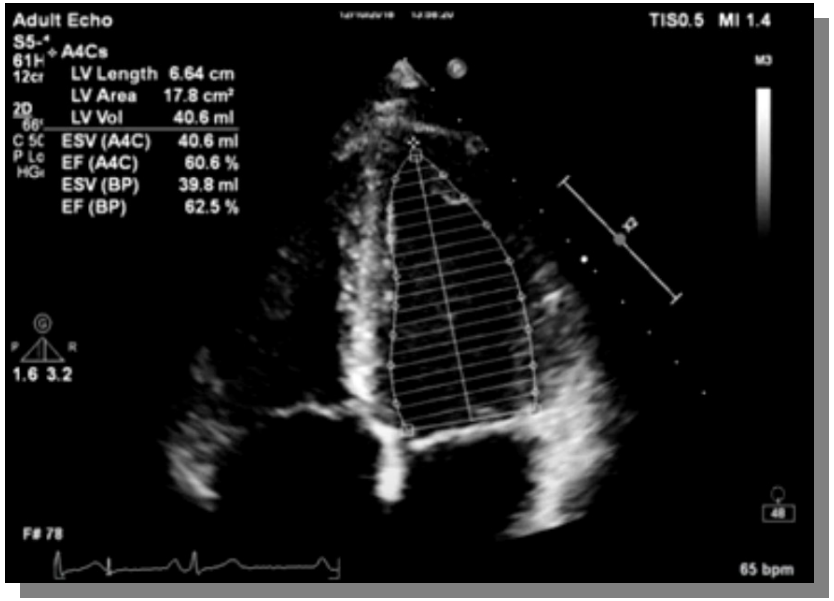
Adult Echo
A4Cs
LV Length 6.64 cm
LV Area 17.8 cm²
LV Vol 40.6 ml
ESV (A4C) 40.6 ml
EF (A4C) 60.6 %
ESV (BP) 39.8 ml
EF (BP) 62.5 %
TIS0.5 MI 1.4
1.6 3.2
F# 78
65 bpm

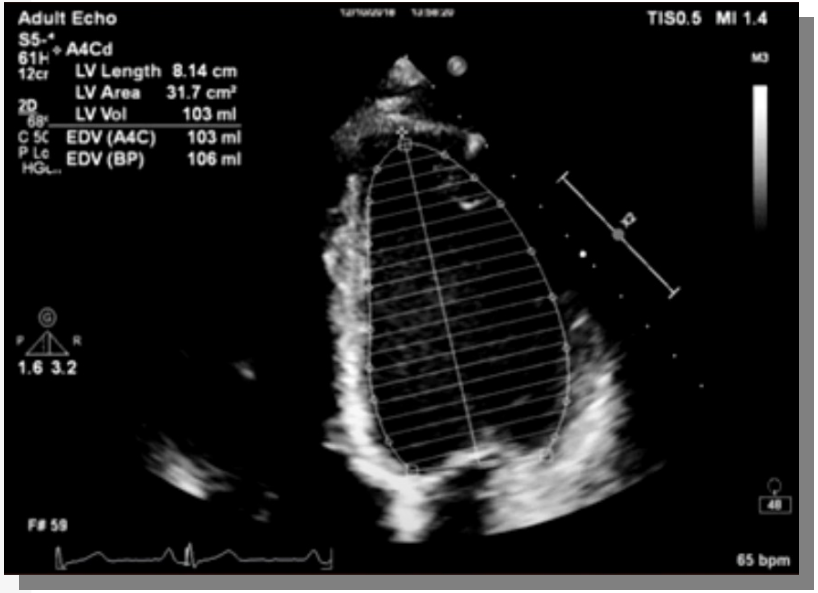

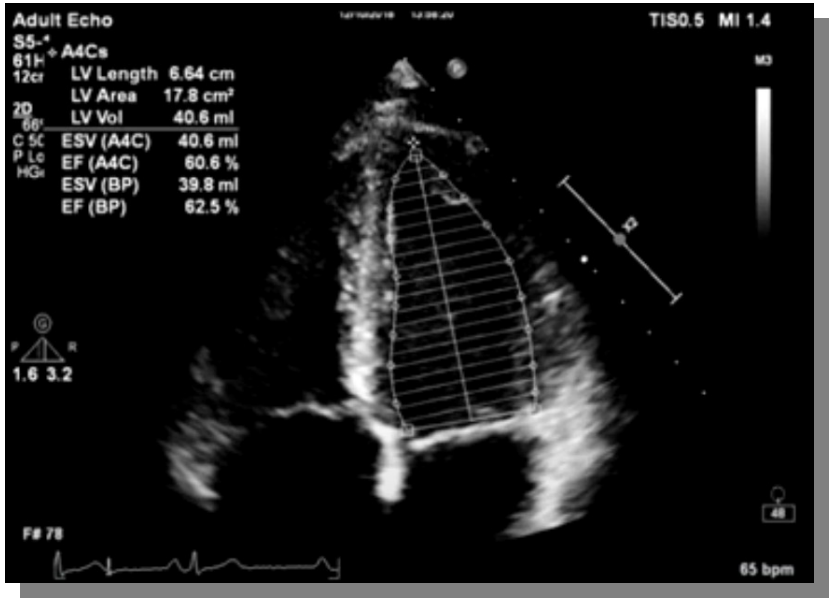

Para mejor precisión, calcular en dos planos (apical 4C y apical 2C).

FEVI normal ≥50%.

FUENTE DE ERRORES EN LA MEDICIÓN/INTERPRETACIÓN

- No captar planos apicales perfectos (oblicuidad).
- No delimitar bien el contorno del endocardio, penetrándolo sin querer.
- Interpretar los músculos papilares como un contínuo del endocardio.
- No realizar las mediciones en las fases finales de sístole/diástole.
- Dilatación de cavidades, taquiarritmia, baja precarga.

3. Estudio de la función ventricular mediante ecografía clínica

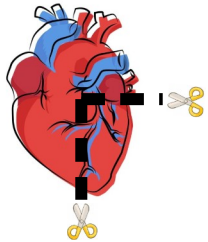

VENTRÍCULO IZQUIERDO

Parámetros de funcionamiento

- Fracción de acortamiento
- Fracción de eyección
- Contractilidad
- Volumen sistólico
- Gasto cardíaco

ECOGRAFÍA CLÍNICA ----> MÉTODO CUALITATIVO

3 parámetros clave → **Valoración visual de la función ventricular**

-excursión endocárdica

-engrosamiento miocárdico

-movimiento septal de la valva anterior mitral

-hiperdinámica

-normal

-reducida

-gravemente reducida

1) Excursión endocárdica

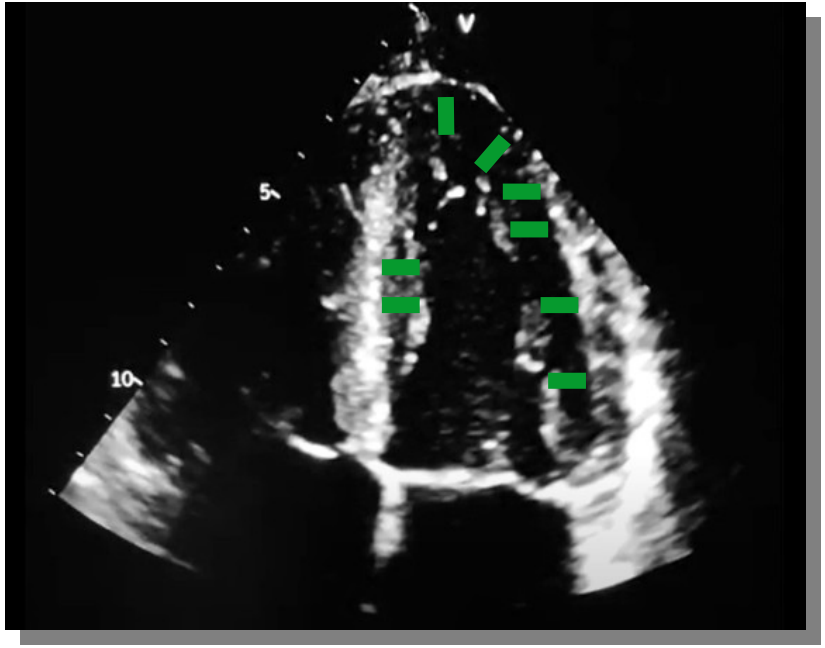

2) Engrosamiento miocárdico

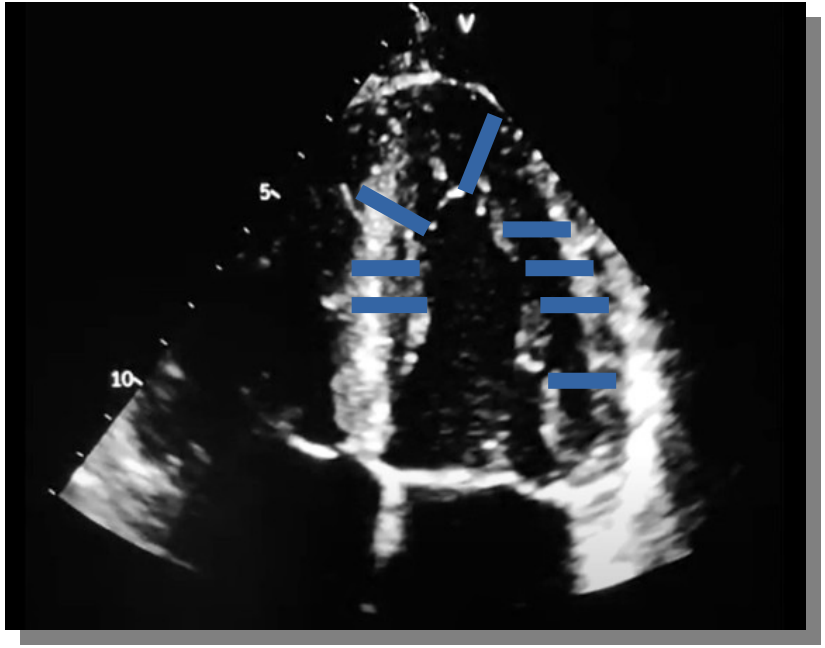

3) Movimiento septal de la valva anterior mitral

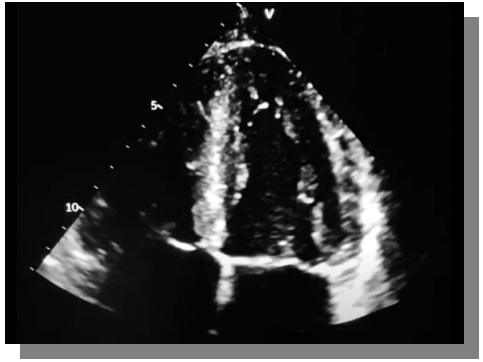

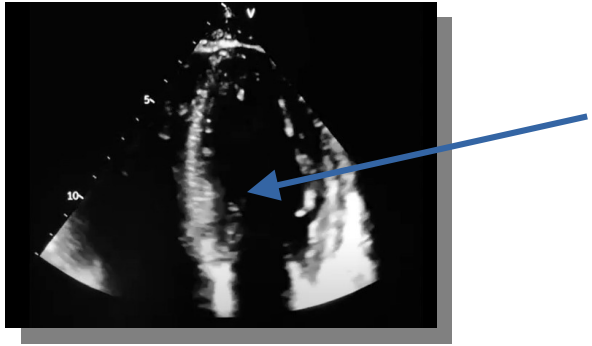

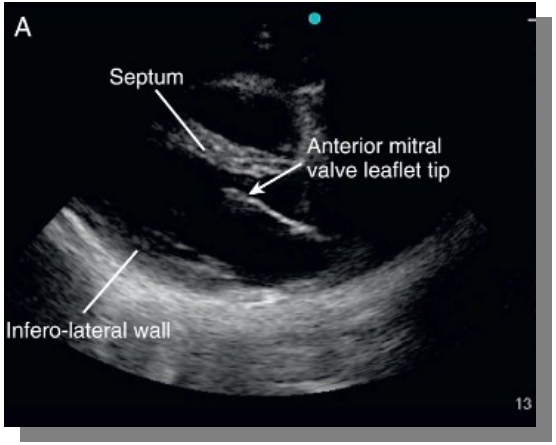
A
Septum
Anterior mitral
valve leaflet tip
Infero-lateral wall
13

C
A
19
A 3.27cm

B
A
A
10.0
A 0.45cm

FUENTE DE ERRORES EN LA MEDICIÓN/INTERPRETACIÓN

- Oblicuidad de los planos.
- Anormalidades en regiones concretas de las paredes del corazón.
- Valvulopatías que interfieran en la observación de la valva mitral.
- Dilatación de cavidades, taquiarritmia, baja precarga.

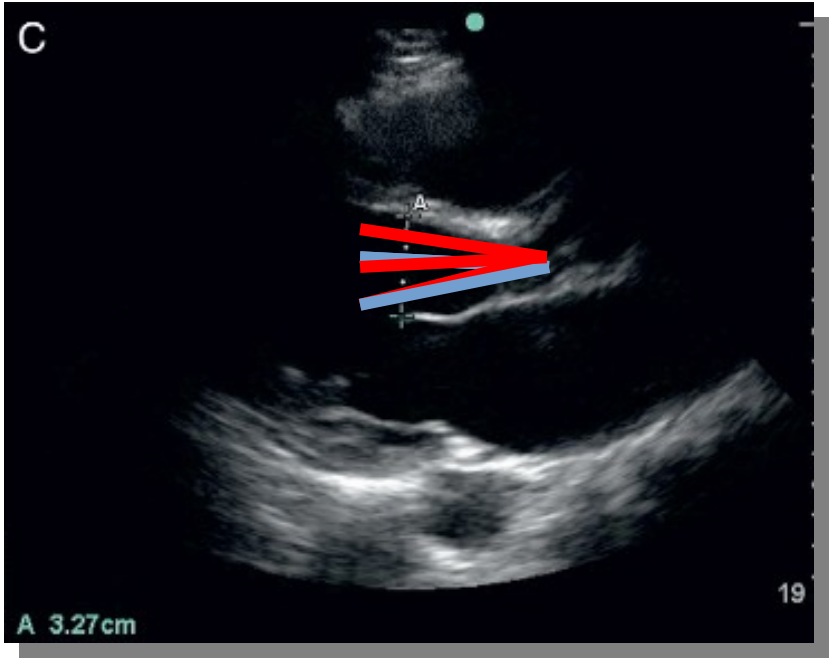
C
A
19
A 3.27cm

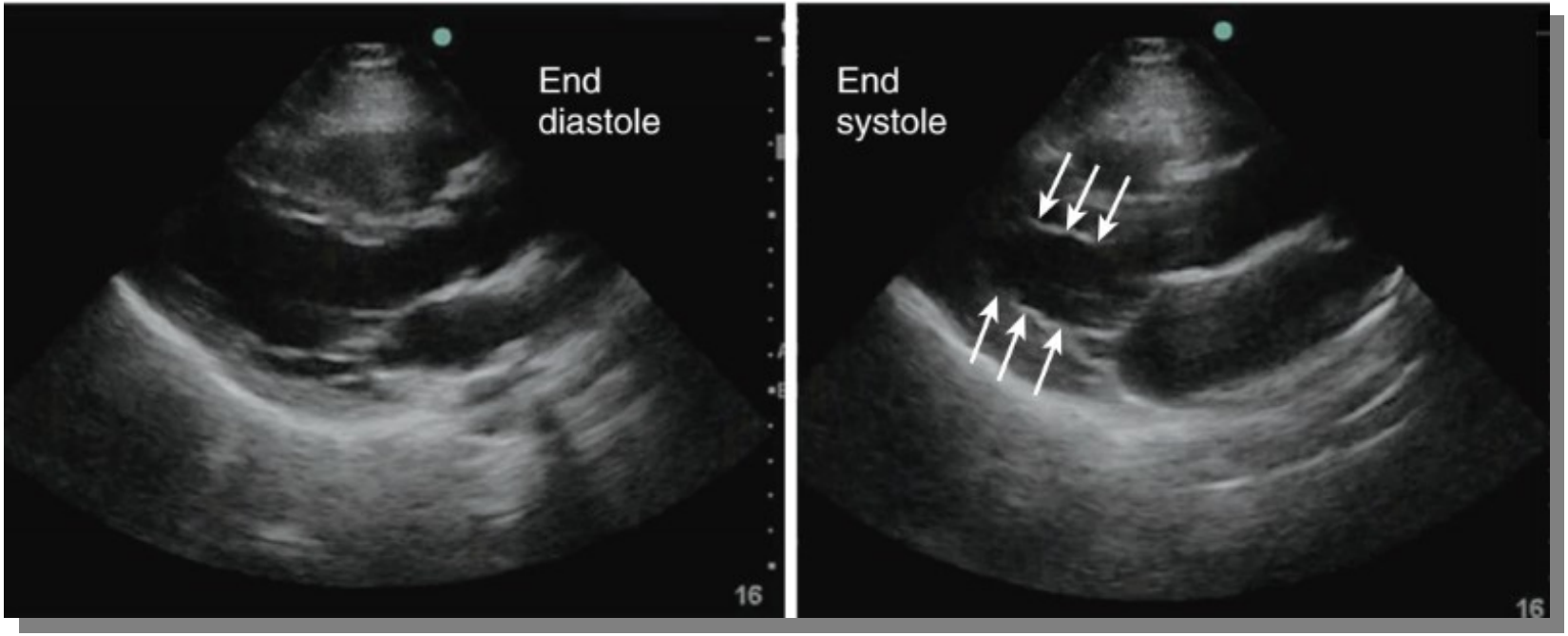

VENTRÍCULO NORMAL

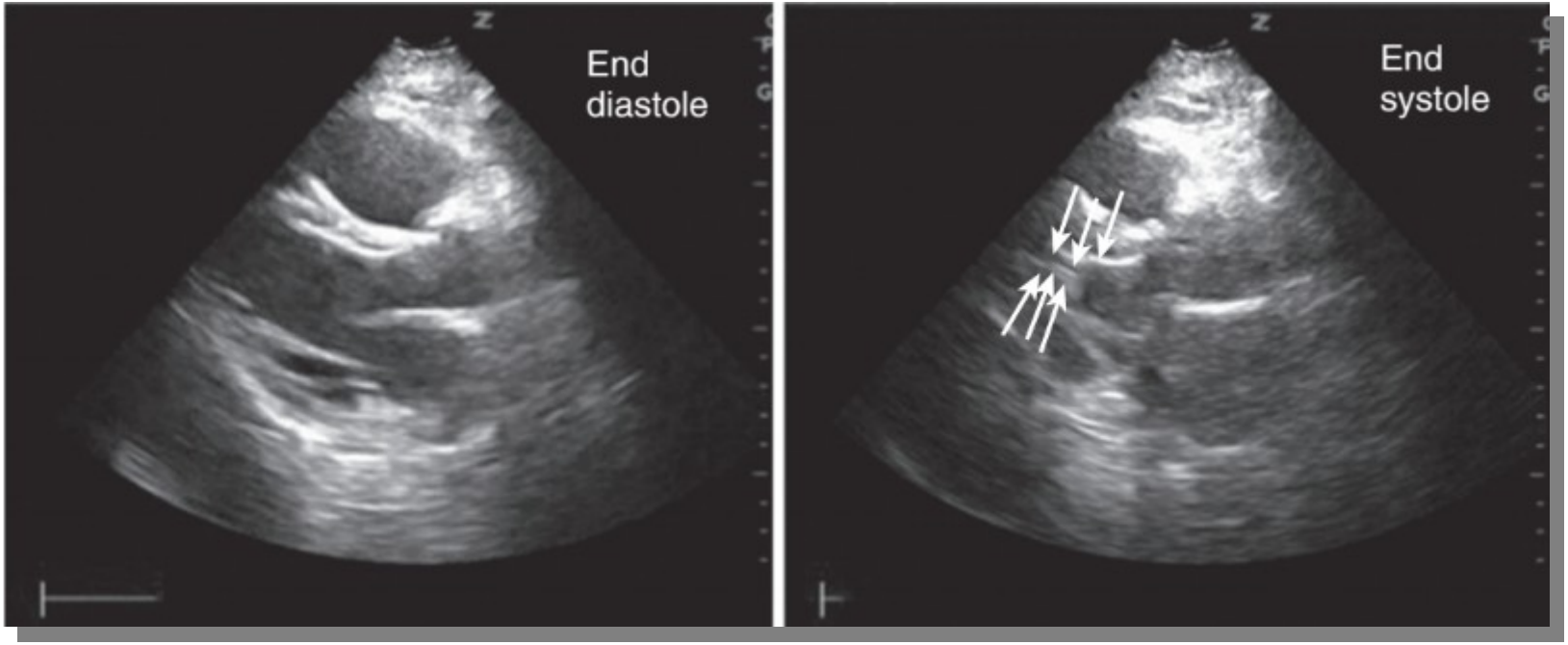

VENTRÍCULO HIPERCINÉTICO

4. Técnicas avanzadas de estudio hemodinámico en ecografía clínica

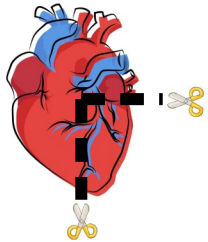

VENTRÍCULO IZQUIERDO

Parámetros de funcionamiento

- Fracción de acortamiento
- Fracción de eyección
- Contractilidad
- Volumen sistólico
- Gasto cardíaco

Fracción de eyección → **%** de sangre expulsada respecto a la que le llega

Contractilidad → **Inferencia sobre %** de sangre expulsada respecto a la que le llega

Volumen sistólico

Gasto cardíaco

→ **Cantidad** de sangre que expulsa

Fracción de eyección → **%** de sangre expulsada respecto a la que le llega

Contractilidad → **Inferencia sobre %** de sangre expulsada respecto a la que le llega

Volumen sistólico

Gasto cardíaco

→ **Cantidad** de sangre que expulsa

GASTO CARDÍACO = VOLUMEN SISTÓLICO X FRECUENCIA CARDÍACA

1) Medir tracto de salida del VI (TSVI)

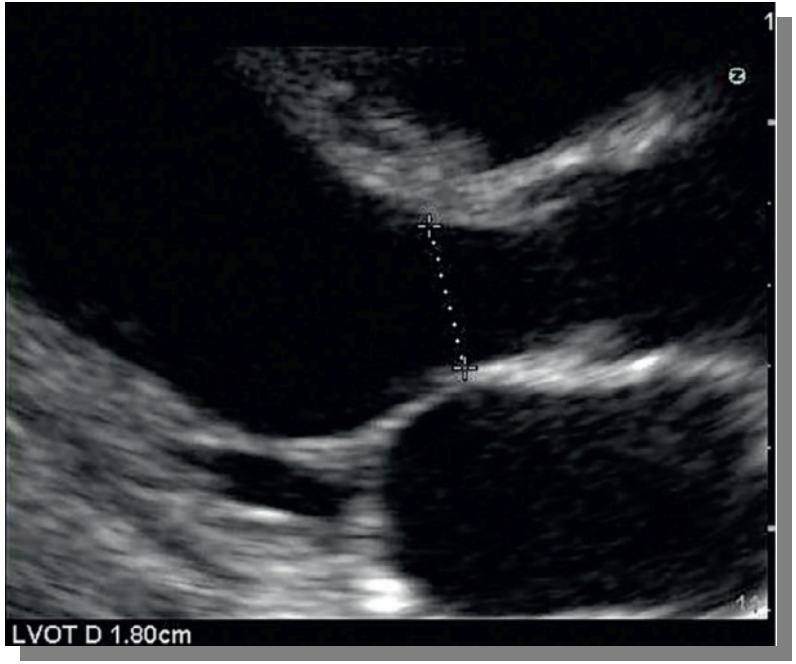

2) Medir la integral velocidad-tiempo (VTI)

2.1) Plano apical

5 cámaras

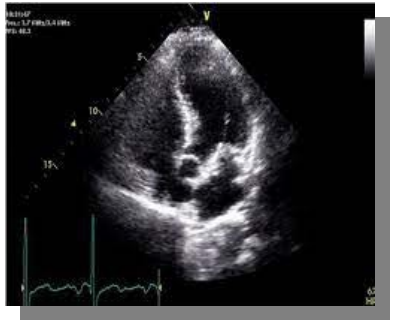

2.2) Colocar doppler pulsado, con volumen muestra en TSVI*

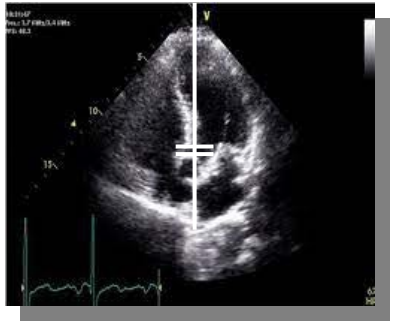

2.3) Calcular la VTI

...

*

Hay un pico de velocidad por cierre de válvula aórtica

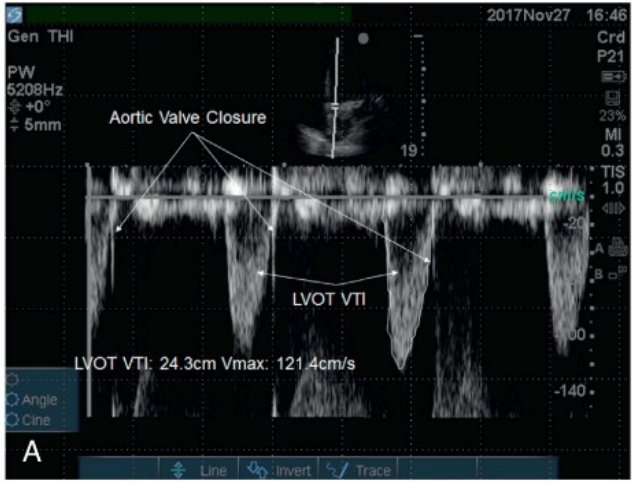



NO hay un pico de velocidad por cierre de válvula aórtica (volumen muestra más proximal)

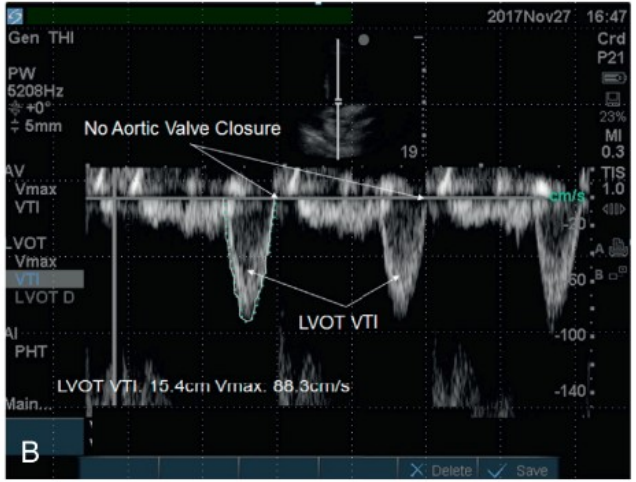



*

Hay un pico de velocidad por cierre de válvula aórtica

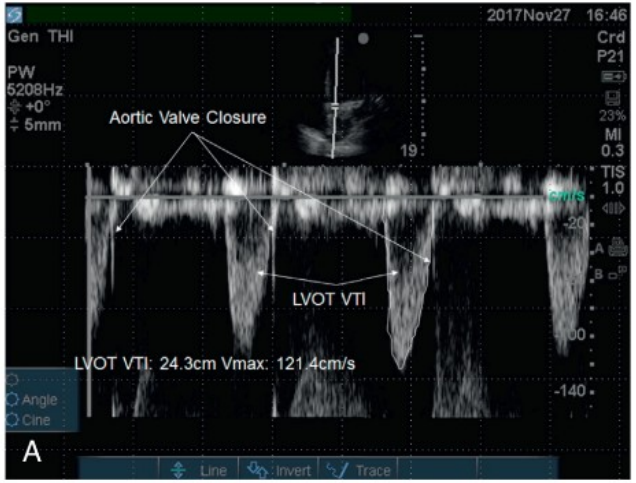



NO hay un pico de velocidad por cierre de válvula aórtica (volumen muestra más proximal)

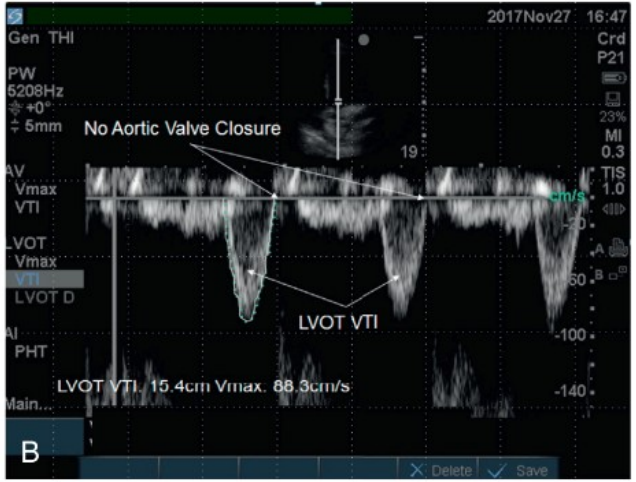



2.3) Calcular la VTI

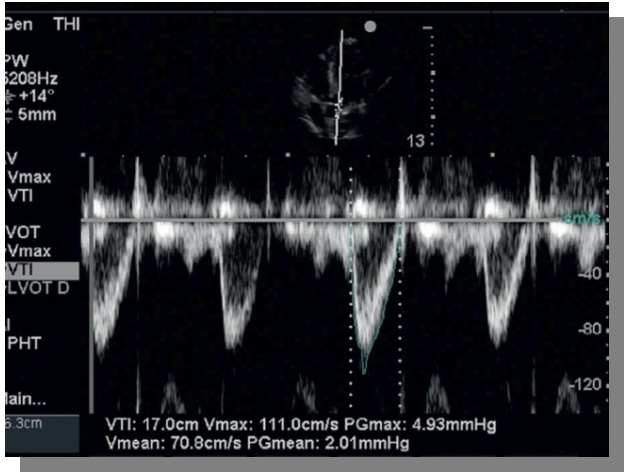



3) Cálculo del volumen sistólico

GASTO CARDÍACO = VOLUMEN SISTÓLICO x FRECUENCIA CARDÍACA

VOLUMEN SISTÓLICO = AREA DEL TSVI x VTI (TSVI)

3) Cálculo del volumen sistólico

GASTO CARDÍACO = VOLUMEN SISTÓLICO x FRECUENCIA CARDÍACA

VOLUMEN SISTÓLICO = AREA DEL TSVI x VTI (TSVI)

VOLUMEN SISTÓLICO = 3.14 x radioTSVI^2 x VTI (TSVI)

3) Cálculo del volumen sistólico

GASTO CARDÍACO = VOLUMEN SISTÓLICO x FRECUENCIA CARDÍACA

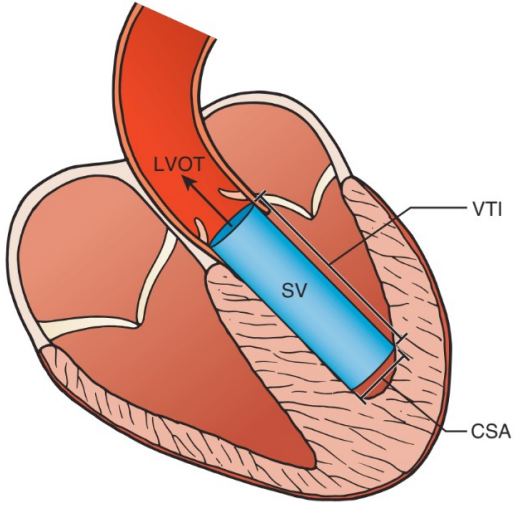

VOLUMEN SISTÓLICO = AREA DEL TSVI x VTI (TSVI)

VOLUMEN SISTÓLICO = 3.14 x radioTSVI^2 x VTI (TSVI)

VTI normal: 18 a 22 cm

TSVI diámetro normal: 1.8 a 2.2 cm

FUENTE DE ERRORES EN LA MEDICIÓN/INTERPRETACIÓN

- Oblicuidad de los planos.
- Mala colocación d el doppler pulsado.
- Imprecisión con las mediciones.
- Arritmia (varía el volumen sistólico).

FUENTE DE ERRORES EN LA MEDICIÓN/INTERPRETACIÓN

- Oblicuidad de los planos.
- Mala colocación d el doppler pulsado.
- Imprecisión con las mediciones.
- Arritmia (varía el volumen sistólico).

→ **Baja precarga, hiperdinamia, dilatación de cavidades....ya no son un problema.**

PRINCIPALES UTILIDADES DEL CÁLCULO DE LA VTI

- Cálculo del VS, que permite saber el GC ---> monitorizar respuesta a tratamientos.
- Evita las limitaciones propias de los métodos basados en la FEVI (miocardiopatías, taquiarritmias, alteración de la precarga).

UTILIDADES ADICIONALES DEL CÁLCULO DE LA VTI

- Estudio de valvulopatías.
- Valorar la existencia de <u>sensibilidad a la precarga</u> (sensibilidad al volumen)

Sensibilidad a la precarga

Respuesta ventricular positiva con modificación del volumen sistólico a partir de un aumento de precarga (fluidoterapia).

Se puede analizar mediante 3 técnicas ecocardiográficas:

A) Variaciones respiratorias de la VTI

B) Técnica del levantamiento de piernas

C) Variaciones respiratorias de la VCS (ETE)

Variaciones respiratorias de la VTI	**Técnica del levantamiento de piernas**
Si **>12%**: alta probabilidad de sensibilidad a la precarga	Si **>14%**: alta probabilidad de sensibilidad a la precarga
A más variación, más probabilidad	A más variación, más probabilidad
Pacientes en VMNI asistida sin variación de PEEP o VT y ritmo sinusal no taquicárdico	Cualquier paciente. 1ero sedestación a 30°. 2ndo supino con piernas 45°

CASO 1

Hombre de 75 años. HTA, DM tipo II, cardiopatía isquémica con FEVI reducida.
Ingresa en UCI por sospecha de shock séptico. Se inicia VMNI con BiPAP asistida.
EF/ rítmico FC 100lpm e hipotensión. No edema ni derrame pleural.

***Se realiza ecografía clínica:**

- **FEVI visual muy deprimida**
- **Se calcula gasto cardíaco:**

TSVI: 1.95

VTI: 10.3 SIN VARIACIÓN RESP.

-> volumen sistólico: 31 mL --> GC 3L/min

CASO 1

Hombre de 75 años. HTA, DM tipo II, cardiopatía isquémica con FEVI reducida.

Ingresa en UCI por sospecha de shock séptico. Se inicia VMNI con BiPAP asistida.

EF/ rítmico FC 100lpm e hipotensión. No edema ni derrame pleural.

*Se realiza ecografía clínica:

- FEVI visual muy deprimida
- Se calcula gasto cardíaco:

TSVI: 1.95

VTI: 10.3 SIN VARIACIÓN RESP.

-> volumen sistólico: 31 mL --> GC 3L/min

CONCLUSIONES A PARTIR DE LA ECO

A) No se beneficiará de fluidoterapia (no hay sensibilidad a la precarga)

B) Se iniciará inotrópicos como la dobutamina, con posibilidad de monitorización a través de la VTI

CASO 2

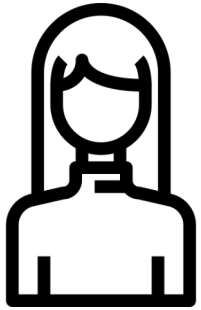

Mujer de 50 años. Sin antecedentes de interés.

Ingresa para nefrectomía por carcinoma de células renales. Al día siguiente MEG.

EF/ rítmico FC 110lpm e hipotensión.

*Se realiza ecografía clínica:

- FEVI visual alterada, con hiperdinamia.
- Se calcula gasto cardíaco:

TSVI: 2.2

VTI: 13.5

-> volumen sistólico: 52 mL --> GC 5.6L/min

CASO 2

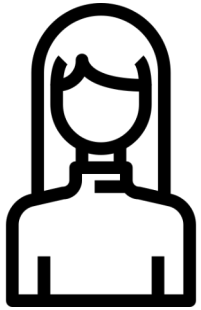

Mujer de 50 años. Sin antecedentes de interés.

Ingresa para nefrectomía por carcinoma de células renales. Al día siguiente MEG.

EF/ rítmico FC 110lpm e hipotensión.

*Se realiza ecografía clínica:

- FEVI visual alterada, con hiperdinamia.
- Se calcula gasto cardíaco:

TSVI: 2.2

VTI: 13.5

-> volumen sistólico: 52 mL --> GC 5.6L/min

CONCLUSIONES A PARTIR DE LA ECO

A) Pese a mantener GC, el VS está deprimido por baja precarga.

B) Se iniciará fluidoterapia para aliviar la hiperdinamia ventricular.

4. CONCLUSIONES

- La ecografía clínica es una herramienta complementaria de la práctica diaria asistencial.
- Se deben conocer sus objetivos: dirigida, cualitativa, dinámica.
- Su principal utilidad es la monitorización de la respuesta clínica. Para ello existen métodos sencillos y otros más avanzados.
- No nos debemos extralimitar. La ecografía tiene su función, pero debemos priorizar el cerebro a la muñeca y hombro.

Gracias