CASO CLÍNICO

Francesc Puchades
Neumología_Medicina Interna
Hospital General de Valencia

MOTIVO DE CONSULTA: Cuadro confusional

Paciente referia una debilidad generalizada y rigidez de una semana de evolución

La hija refiere que le habia notado agunos fallos mnésicos a los que no le dió importancia, y lo encontraba más distradido, sin embargo el día del ingreso el paciente se levantó bien, estuvo haciendo sus quehaceres de la granja.

Sobre las 12 su esposa refiere mucha debilidad con caida hacia atrás por lo que su esposa lo consigue coger y lo sienta.

Refiere que empezó a temblar, no se le tomó la temperatura. En estos momentos estaba confuso, y lo traen al hospital

Antecedentes personales



Antecedentes personales
AP: NO RAM conocidas
HTA / NO DM / NO DL
NO cardio ni neumopatias
Artrosis degeneraita
IQ: Fimosis
Animales: Vive en Monserrat en el campo con Gallinas, Palomas, Conejos.
Estilo de vida:
- Vive con su madre
- Pferifer no errores.
Tratamiento: NO

Exploracion física

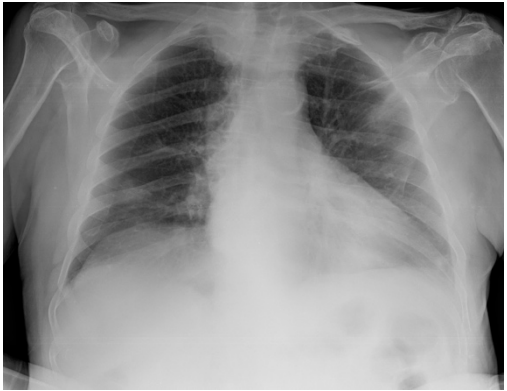

Confusión leve
Ligera insuficiencia respiratoria
Resto exploración normal

Hematíes * 4 10*12/L Hemoglobina * 12.4 g/dL
Hematocrito * 34.8 % VCM 87 fL HCM 31 pg
CHCM 35.6 g/dL ADE * 14.2 %
Leucocitos * 11 10*9/L Neutrófilos ** 82.8 %
Linfocitos ** 5.7 % Monocitos * 11.2 % Eosinófilos *
0 % Basófilos 0.3 %
Nº Plaquetas (Citrato) 81 10*9/L

HEMOSTASIA: Normal

GLUCOSA: Glucosa * 178 mg/dL
IONES SANGUÍNEOS: Sodio 137 mEq/L Potasio
4.1 mEq/L Cloro 104 mEq/L
FUNCIÓN HEPÁTICA: Bilirrubina total 0.92 mg/dL
Alanina Aminotranferasa GPT 12 U/L
FUNCIÓN RENAL: Urea ** 89 mg/dL Creatinina *
1.86 mg/dL

PROTEINAS: Proteína C Reactiva ** 33.6 mg/dL

Exploración complementaria

- TAC CEREBRAL: No se identifican sangrados intra ni extraparenquimatosos. Leucaraiosis con atrofia córtico-subcortical. Talla ventricular dentro de la normalidad,
  en relación al grado de atrofia parenquimatosa presente.. Estructuras de la línea media centradas. Sin otros hallazgos valorables de significación patológica en esta exploración.

LÍQUIDO CEFALORRAQUÍDEO
Glucosa (LCR) * 92 mg/dL [40 - 70]
Proteinas (LCR) 31.7 mg/dL [15 - 45]
Recuento Leucocitos (LCR) 2 cel/µL [0 - 5]
Polinucleares No procede
Mononucleares 100 %
Recuento Hematíes (LCR) 0 cel/µL
Aspecto y color Cristalino.
Morfologia Eritrocitaria (LCR) No procede

1.- Diagnóstico

- Neumonía comunitaria
- Síndrome confusional

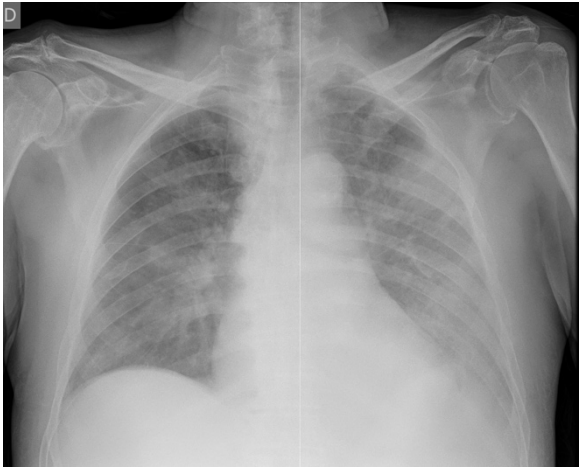

Empeoramiento general
Disnea
VMSK 35%
Mal estado clínico

4 Dia ingreso

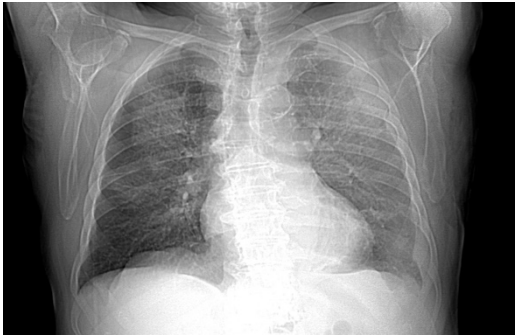

Mediastino centrado, de tamaño normal. La aorta torácica (40 mm en el segmento tubular de la aorta torácica ascendente), y la arteria pulmonar (30 mm), tienen un calibre en el límite alto de la normalidad.
No se observan ganglios de tamaño significativo mediastinicos, hiliares ni axilares.
Derrame pleural bilateral, más importante en hemitórax izquierdo (de un espesor aproximado de 44 mm), que condiciona una atelectasia de los segmentos posteriores de los lóbulos inferiores.
Condensaciones alveolares bilaterales en lóbulos superiores y lóbulos inferiores con infiltrado intersticial perilesional, compatible con

5 día de ingreso

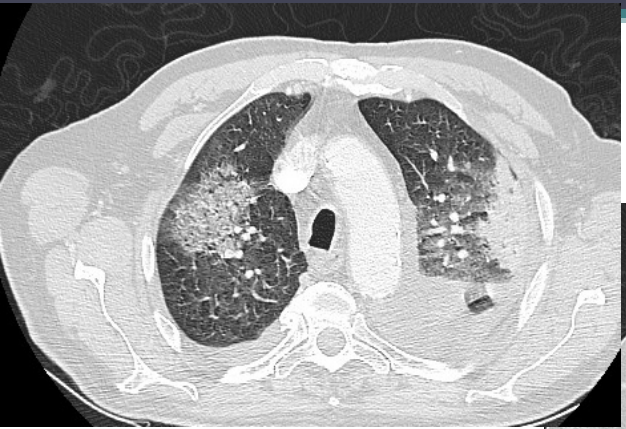

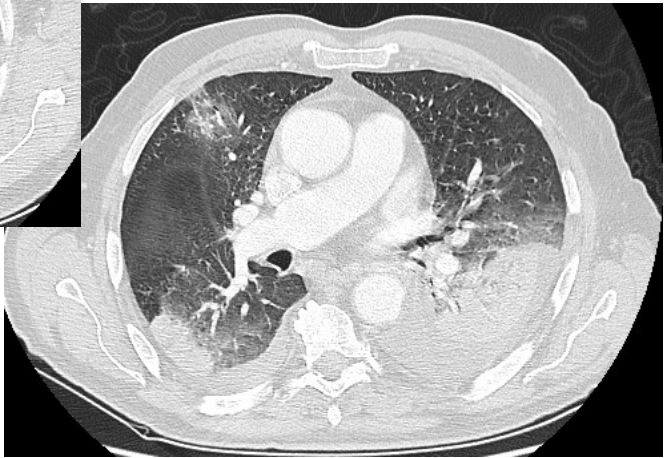

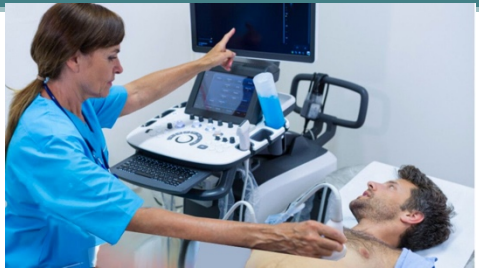

ECOCARDIO: Ventrículo izquierdo de diámetros y volúmenes normales sin alteraciones de la contractilidad segmentaria y con función sistólica conservada.

Raíz aórtica no dilatada con válvula aórtica trivalva normofuncionante.

Regurgitación tricuspidea mínima que permite estimas presión sistólica en arteria pulmonar de 30-35 mmHg.

Vena cava inferior no dilatada.

No derrame pericárdico.

BRONCOSCOPIA

Se realiza BAS de árbol bronquial y BAL selectivo de B6 (apical) de BII. Con 3 alícuotas de 50ml recuperando en total 45ml de liquido con tinte hemático. Se envía a citología, microbiología y recuento celular

7 Dia ingreso

CITOLOGIA

Citología (L.Bronco-Alveolar) .

Presencia de abundantes hematies, 1% eosinófilos, 6% neutrófilos, 72% linfocitos de aspecto maduro y 21% células del sistema mononuclear/fagocítico

15/11/2021 12:31 | Ampliación Diagnóstica (Dr. JOSE ANGEL GARCIA GARCIA)
Nº ADN 521511
ESTUDIO DEL REORDENAMIENTO DEL GEN TCR-gamma (CLONALIDAD DE CELULAS T) Y
REORDENAMIENTO DEL GEN TCR-beta, mediante PCR y Electroforesis Capilar.
RESULTADOS:
1. CELULAS T

Reordenamiento TCR gamma:
-TCR G-A: Policlonal, presencia de un clon minor de 199 nt.
-TCR G-B: Policlonal
Reordenamiento TCR beta
-TCR V-JA: Policlonal

-TCR V-JB: Policlonal
-TCR D-J: Policlonal, presencia de un clon minor de 308 nt.

COMENTARIO:
La población linfoide presenta la siguiente distribución:
- 90 % linfocitos T CD3+ : (36 % T CD4+ , 16 % T CD8+ y 47 % linfocitos T CD5+
débil TCR gamma/delta positivo CD4-/CD8-)
- 1 % celularidad linfoide B CD19+/CD20+ policlonal (kappa y lambda)
- 7 % celularidad linfoide NK CD3-/CD56+
Conclusión: Se observa un 21 % de linfocitos T CD3+/CD5+ débil/ CD4-/CD8-/TCR gamma_delta+/ CD7+/ CD26+/ CD2+/ CD28-/ CD1a-/ CD25-/ CD57-/ CD16-/ CD30-. Se remite muestra a Anatomía Patológica para estudio molecular del reordenamiento del receptor de células T (TCR).

¿ Preguntas al residente…?

- Diagnóstico diferencial de una Neumonía en un Granjero. Etiologías posible

- A raíz de la TAC, y de la Broncoscopia, se orienta a una patología ¿qué patología le sugiere al paciente y porqué..?

Diagnóstico diferencial

	FIEBRE Q	TULAREMIA	PSITACOSIS
Epidemiología	Coxiella burnetii, en cabras, vacas, ovejas, pájaros y gatos. En el sur de España y Francia es más común la afectación hepática.	Ihalación de F. tularensis en granjeros, esquiladores de ovejas y trabajadores de laboratorio	C. psittaci con aves como principal reservorio. Veterinarios, tiendas de animales, pajareras…
Síntomas	Tos no productiva y fiebre. Mialgias, altralgias, cefalea. En ocasiones SDRA	Dolor torácico, tos con expectoración, fiebre, náuseas, mialgias, anorexia	Tos seca, disnea dolor torácico y hemoptisis. Fiebre súbita, cefalea intensa, mialgias.
Radiografía	Hallazgos no específicos y similares a una neumonía viral	Infiltrados peribronquiales, consolidaciones lobares y adenopatías hiliares	Afectación lóbulos inferiores principalmente. Infiltrados migratorios. En TC: nódulos rodeados de vidrio deslustrado.
Derrame pleural	Puede derrame pleural, aunque infrecuente	Derrame pleural de tipo exudativo con predominio linfocitario y puede elevación de ADA	Rara vez derrame pleural, si ocurre, reconsiderar dx

Neumonitis por hipersensibilidad

introducción

- Agudo, subagudo o crónico
- Fibrótica vs no fibrótica (nueva clasificación)
- Síntomas comunes: tos y disnea
- Síndrome constitucional
- Agudos (no fibrótica), subagudos (fibrótica) o recurrentes
- Exploración física: crepitantes difusos o focales, roncus inspiratorios. Rara vez sibilantes
- Rx tórax: normal o infiltrados reticulares o micronodulares (superiores o inferiores)

Diagnóstico INICIAL

- Historia clínica detallada
- Parámetros analíticos:
  - IgG específicas (falsos positivos)
  - Proliferación linfocitaria in vitro
  - Lavado broncoalveolar con antígenos aviares
  - Parámetros inflamatorios
- Pruebas funcionales respiratorias
- TCAR

diagnóstico INICIAL: TCAR

FIBRÓTICO	NO FIBRÓTICO
• Infiltrados reticulares lineales irregulares con afectación en zona media. Bronquiectasias de tracción e imágenes en panal de abeja. • Afectación de vía aérea pequeña: vidrio deslustrado, nódulos centrolobulillares y atenuación en mosaico • Otros: patrón de neumonía intersticial usual • Enfisema (exposición a	• Opacificaciones en vidrio deslustrado • Infiltrados evanescentes • Nódulos centrolobulillares y disminución de la atenuación y vascularización • Nódulos >10mm: neumonía organizativa • Quistes en áreas de vidrio deslustrado

diagnóstico INICIAL: TCAR

FIBRÓTICO	NO FIBRÓTICO
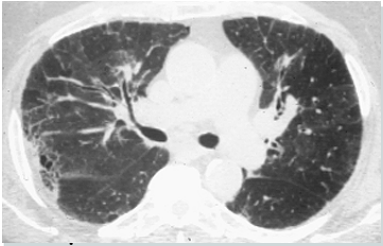	
mosaico Otros: patrón de neumonía intersticial usual Fase crónica: panal de abeja y	desflustrado

EVALUACIÓN POSTERIOR

- Lavado broncoalveolar (no siempre necesario)
- Biopsia pulmonar y criobiopsia transbronquial
- Biopsia pulmonar quirúrgica
- Anatomía patológica
- Prueba de provocación

diagnóstico

1. Exposición conocida (historia o igG específicio)
2. Hallazgos compatibles TCAR
3. Linfocitosis en BAL
4. Prueba de provocación positiva

Si se cumplen los 3 primeros no se necesita anatomía patológica

Si se cumplen los dos primeros no es necesario el BAL

TRATAMIENTO

- Evitar alérgenos
- Glucocorticoides
- En formas crónicas: vacunación de neumococo y gripe, rehabilitación pulmonar, abandono tabáquico y oxígeno suplementario
- Terapia inmunosupresora (Azatioprina y micofenolato de mofetilo)
- Transplante pulmonar