COMBATE POR EL TÍTULO NACIONAL PESO WELTER

ABRIL 2022

CONSORCIO
HOSPITAL GENERAL
UNIVERSITARIO
DE VALENCIA

Titular: Mar Gómez (R4 Medicina Interna)

Sparring: Sofía Russo (R2 Medicina Interna)

Promotor del combate: Francesc Puchades

PROGRAMA

1. PRIMER ASALTO
    1. PRESENTACIÓN DEL CASO
    2. ANTECEDENTES PERSONALES
        i. LEUCEMIA LINFÁTICA CRÓNICA
        ii. COMPLICACIONE ASOCIADAS A LA ENFERMEDAD
        iii. COMPLICACIONES ASOCIADAS AL TRATAMIENTO
    3. PRUEBAS COMPLEMENTARIAS
    4. DIAGNÓSTICO DIFERENCIAL
    5. RESOLUCIÓN DEL CASO
2. SEGUNDO ASALTO
    1. COMPLICACIÓN DEL CASO

ROUND 1
Adobe Stock | #212586757

PRESENTACIÓN DEL CASO CLÍNICO

1 DE NOVIEMBRE 2019

Varón de 77 años acude a Urgencias por **desorientación** y **alteración en el comportamiento**.

Refiere cuadro subagudo y sutil de desorientación temporo-espacial (dificultad para encontrar el domicilio), así como dificultad para completar acciones como vestirse o peinarse.

No refiere cefalea, fiebre ni sensación distérmica. No clínica motora ni sensitiva asociada.
No clínica gastrointestinal ni respiratoria.

No contacto con animales domésticos, no viajes al trópico, excursiones campestres, baños en piscinas o lagos.

No refiere ingesta de alimentos en mal estado o cruda. Tampoco diagnóstico de procesos infecciosos ni traumatismo en días previos.

PRESENTACIÓN DEL CASO CLÍNICO

1 DE NOVIEMBRE 2019

Varón de 77 años acude a Urgencias por **desorientación** y **alteración en el comportamiento**.

EXPLORACIÓN FÍSICA

Constantes: TA 135/70 mmHg, FC 78 lpm, FR 15 rpm, SpO2 aire ambiente 98%, Tª 36.7°C.
Buen estado general. NC-NH.
Destaca **soplo sistólico en foco aórtico IV/VI** siendo el resto de la exploración física anodina.
Neurológico: Desorientación temporo-espacial. Lenguaje fluente con parafasias. **Hemianopsia homónima izquierda.** No presenta alteración en el resto de exploración de pares craneales. Tampoco alteración en exploración motora, sensitiva ni de cerebelo, sin alteración de la marcha.

ANTECEDENTES DEL PACIENTE

1 DE NOVIEMBRE 2019

Varón de 77 años acude a Urgencias por **desorientación** y **alteración en el comportamiento**.

ANTECEDENTES PERSONALES

- Alergia a cotrimoxazol (exantema maculoeritematoso diseminado en 2016 que requirió ingreso hospitalario) con desensibilización posterior con tolerancia a dosis profiláctica.
- Hábitos tóxicos: Fumador.

ANTECEDENTES MÉDICOS Y QUIRÚRGICOS

- Fibrilación auricular anticoagulada con Pradaxa.
- Gastritis inespecífica.
- Leucemia linfática crónica diagnosticada en 2012.
- Liposarcoma canal inguinal derecho 2011.
- Orquiectomía derecha 2016.

TRATAMIENTO HABITUAL

- Pradaxa 150 mg cada 12 horas.
- Cotrimoxazol 80/400 mg un comprimido cada 12 horas.
- Fluconazol 100 mg un comprimido al día.
- Aciclovir 200 mg cada 12 horas.
- Ibrutinib tres comprimidos al día.

ANTECEDENTES DEL PACIENTE

1 DE NOVIEMBRE 2019

Varón de 77 años acude a Urgencias por **desorientación** y **alteración en el comportamiento**.

ANTECEDENTES PERSONALES

- Alergia a cotrimoxazol (exantema maculoeritematoso diseminado en 2016 que requirió ingreso hospitalario) con desensibilización posterior con tolerancia a dosis profiláctica.
- Hábitos tóxicos: Fumador.

ANTECEDENTES MÉDICOS Y QUIRÚRGICOS

- Fibrilación auricular anticoagulada con Pradaxa.
- Gastritis inespecífica.
- **Leucemia linfática crónica diagnosticada en 2012.**
- Liposarcoma canal inguinal derecho 2011.
- Orquiectomía derecha 2016.

TRATAMIENTO HABITUAL

- Pradaxa 150 mg cada 12 horas.
- Cotrimoxazol 80/400 mg un comprimido cada 12 horas.
- Fluconazol 100 mg un comprimido al día.
- Aciclovir 200 mg cada 12 horas.
- Ibrutinib tres comprimidos al día.

ANTECEDENTES DEL PACIENTE

LEUCEMIA LINFÁTICA CRÓNICA (LLC)

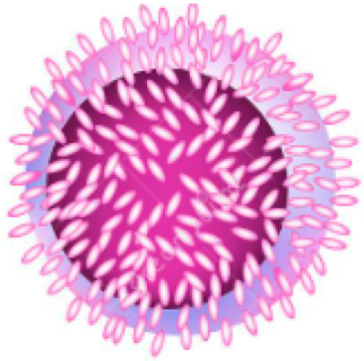

Overview of the treatment of chronic lymphocytic leukemia - UpToDate [Internet]. [citado 28 de abril de 2022]. Disponible en: https://www-uptodate-com.sangva.a17.csinet.es/contents/overview-of-the-treatment-of-chronic-lymphocytic-leukemia?search=leucemia%20linfoc%C3%ADtica%20cr%C3%B3nica&source=search_result&selectedTitle=1~150&usage_type=default&display_rank=1

ANTECEDENTES DEL PACIENTE

LEUCEMIA LINFÁTICA CRÓNICA (LLC)

- Los linfocitos B son los responsables de la respuesta inmune de tipo humoral. Se encargan de la producción de anticuerpos.
- Sus dos principales moléculas de superficie son las inmunoglobulinas de superficie (para el reconocimiento de antígenos) y el HLA-II (para la presentación de antígenos).
- Hay cinco clases de inmunoglobulinas (G, A, M, D, E), cada una con funciones específicas.
- Cada inmunoglobulina está compuesta por dos cadenas pesadas y dos cadenas ligeras. A su vez se puede determinar una región constante y una región variable, ésta segunda es la que se une a un antígeno determinado para generar una respuesta inmune específica.
- La primera exposición es más lenta y los anticuerpos son de menor afinidad. Las posteriores exposiciones al mismo antígeno son respuestas más rápidas y de mayor afinidad.

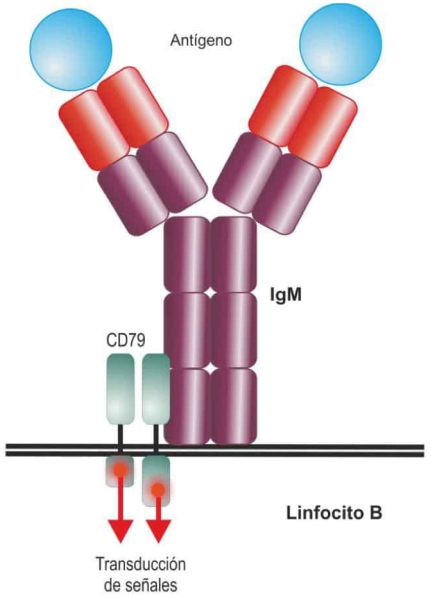

ANTECEDENTES DEL PACIENTE

LEUCEMIA LINFÁTICA CRÓNICA (LLC) – SIGNOS Y SÍNTOMAS I

ASINTOMÁTICOS

HALLAZGO CASUAL EN ANÁLISIS RUTINARIO: LINFOCITOSIS

Adenopatías (sobre todo cervicales).

CLÍNICA B (5-10%)

- Pérdida de >10% del peso corporal en 6 meses.
- Fiebre >38°C a lo largo de dos semanas sin evidencia de infección.
- Sudoración nocturna.
- Astenia intensa (ECOG).

Clínica compatible con síndromes de inmunodeficiencia, complicaciones autoinmunes.

ANTECEDENTES DEL PACIENTE

¿ASPIRADO DE MÉDULA ÓSEA?

LEUCEMIA LINFÁTICA CRÓNICA (LLC) – DIAGNÓSTICO Y ESTADIAJE

DIAGNÓSTICO

HEMOGRAMA	CITOMETRÍA DE FLUJO	INMUNOFENOTIPICACIÓN
> $5x10^9$ linfocitos B clonales mantenidos al menos 3 meses en sangre periférica.	Confirma clonalidad de linfocitos B.	Las células de la LLC expresan marcadores propios de linfocitos B como CD19 y CD20 y co-expresan marcadores como CD5 y CD23.

ESTUDIOS CITOGENÉTICOS	ESTUDIOS MOLECULARES
- Debe realizarse la técnica FISH en muestras de sangre periférica para identificar alteraciones (presentes en el 80% de los casos). - La más frecuente es la deleción del brazo largo del cromosoma 13, seguida de la trisomía del cromosoma 12 y las deleciones del brazo largo del cromosoma 11 y del brazo corto del cromosoma 17.	No existe gen alterado patognomónico de la enfermedad. Únicamente las disrupciones del gen TP53 presentan valor predictivo al tratamiento.

ANTECEDENTES DEL PACIENTE

LEUCEMIA LINFÁTICA CRÓNICA (LLC) – DIAGNÓSTICO Y ESTADIAJE

Clasificación de Rai modificada para el estadiaje de pacientes con LLC

Riesgo	Estadio	Descripción
Bajo	**0**	Linfocitosis en sangre o médula ósea
Intermedio	**I**	Linfocitosis y linfadenopatía
	II	Linfocitosis con hepatomegalia o esplenomegalia, con o sin linfadenopatía
Alto	**III**	Linfocitosis con anemia <11 g/dL de Hb, con o sin linfadenopatía o visceromegalias
	IV	Linfocitosis con trombopenia <100 x 10^9/L con o sin linfadenopatía o visceromegalias

- Nº linfocitos
- Afectación sistema linfático
- Nº de citopenias

Clasificación de Binet para el estadiaje de pacientes con LLC

Estadio	Descripción
A	Una o dos áreas ganglionares afectadas [1]
B	Más de tres áreas ganglionares afectadas[1]
C	Presencia de anemia (Hb <10 g/dL) o trombopenia (<100 x 10^9/L)

[1]áreas ganglionares: cervicales, axilares, inguinales, bazo e hígado.

- Afectación sistema linfático
- Nº de citopenias

ANTECEDENTES DEL PACIENTE

LEUCEMIA LINFÁTICA CRÓNICA (LLC) – DIAGNÓSTICO Y ESTADIAJE

Clasificación de Rai modificada para el estadiaje de pacientes con LLC

Riesgo	Estadio	Descripción
Bajo	**0**	Linfocitosis en sangre o médula ósea
Intermedio	**I**	Linfocitosis y linfadenopatía
	II	Linfocitosis con hepatomegalia o esplenomegalia, con o sin linfadenopatía
Alto	**III**	Linfocitosis con anemia <11 g/dL de Hb, con o sin linfadenopatía o visceromegalias
	IV	Linfocitosis con trombopenia <100 x 10^9/L con o sin linfadenopatía o visceromegalias

Clasificación de Binet para el estadiaje de pacientes con LLC

Estadio	Descripción
A	Una o dos áreas ganglionares afectadas [1]
B	Más de tres áreas ganglionares afectadas[1]
C	Presencia de anemia (Hb <10 g/dL) o trombopenia (<100 x 10^9/L)

[1]áreas ganglionares: cervicales, axilares, inguinales, bazo e hígado.

ANTECEDENTES DEL PACIENTE

1 DE NOVIEMBRE 2019

Varón de 77 años acude a Urgencias por **desorientación** y **alteración en el comportamiento**.

ANTECEDENTES PERSONALES

- Alergia a cotrimoxazol (exantema maculoeritematoso diseminado en 2016 que requirió ingreso hospitalario) con desensibilización posterior con tolerancia a dosis profiláctica.
- Hábitos tóxicos: Fumador.

ANTECEDENTES MÉDICOS Y QUIRÚRGICOS

- Fibrilación auricular anticoagulada con Pradaxa.
- Gastritis inespecífica.
- Leucemia linfática crónica diagnosticada en 2012.
- Liposarcoma canal inguinal derecho 2011.
- Orquiectomía derecha 2016.

TRATAMIENTO HABITUAL

- Pradaxa 150 mg cada 12 horas.
- Cotrimoxazol 80/400 mg un comprimido cada 12 horas.
- Fluconazol 100 mg un comprimido al día.
- Aciclovir 200 mg cada 12 horas.
- **Ibrutinib tres comprimidos al día.**

ANTECEDENTES DEL PACIENTE

LEUCEMIA LINFÁTICA CRÓNICA (LLC) – TRATAMIENTO



2012

- Diagnóstico de LLC.
- Estadio III de Rai y B de Binet.
- Mutación P53+, sobreexpresión de ZAP70 y baja expresión de CD38.

2016

- Febrero: ingreso por anemia y astenia e inicia **Zydelig-Rituximab** (por 17p P53+).
- Marzo: **Alerta farmacológica.**
- Abril: Infección por virus herpes (mucosa oral).
- Mayo: inicia **Ibrutinib.**

2018

Última revisión: Aftas orales. Analítica y frotis de sangre sin alteraciones.

2019

Desorientación.

ANTECEDENTES DEL PACIENTE

LEUCEMIA LINFÁTICA CRÓNICA (LLC) – TRATAMIENTO

¿CUÁNDO INICIAR TRATAMIENTO?

No constituyen criterios para iniciar tratamiento la hipogammaglobulinemia, la existencia de una paraproteína monoclonal, la presencia de alteraciones citogenéticas de alto riesgo o la leucocitosis por si sola.

ANTECEDENTES DEL PACIENTE

LEUCEMIA LINFÁTICA CRÓNICA (LLC) – TRATAMIENTO

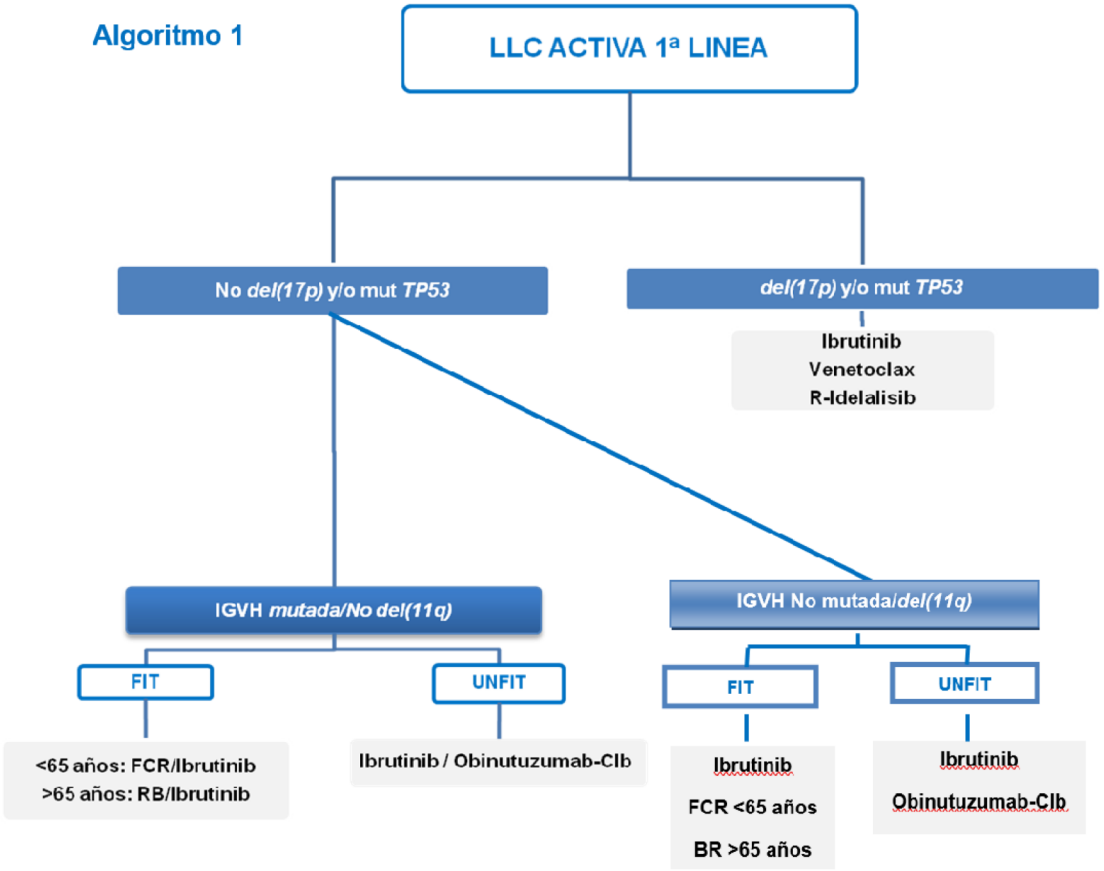

GUÍA NACIONAL DE LEUCEMIA LINFÁTICA CRÓNICA Y LINFOMA LINFOCÍTICO [Internet]. [citado 28 de abril de 2022]. Disponible en: https://www.sehh.es/445-documentos/guias/123336-guia-nacional-de-leucemia-linfatica-cronica-y-linfoma-linfocitico

ANTECEDENTES DEL PACIENTE

LEUCEMIA LINFÁTICA CRÓNICA (LLC) – COMPLICACIONES ASOCIADAS A LA **ENFERMEDAD**

INFECCIOSAS	NO INFECCIOSAS

ANTECEDENTES DEL PACIENTE

LEUCEMIA LINFÁTICA CRÓNICA (LLC) – COMPLICACIONES ASOCIADAS A LA **ENFERMEDAD**

INFECCIOSAS

- Los pacientes con LLC son pacientes con defectos en la **inmunidad humoral**.
- Presentan una **hipogammaglobulinemia** (IgG3, IgG4), que se acentúa con la evolución de la enfermedad. Esta afectación no es reversible con los tratamientos que existen.
- Los pacientes con mutaciones en el gen TP53 y en el marcador CD38 tienen **un tiempo a la primera infección más corto** que aquellos que no presentan estas alteraciones. Los niveles de ZAP-70 no influyen.
- Los defectos en la inmunidad humoral involucran de forma inespecífica tanto a la inmunidad celular como a la del complemento. También se han visto defectos cuantitativos y cualitativos de la inmunidad innata (neutrófilos y monocitos).

Risk of infections in patients with chronic lymphocytic leukemia - UpToDate [Internet]. [citado 28 de abril de 2022]. Disponible en: https://www-uptodate-com.sangva.a17.csinet.es/contents/risk-of-infections-in-patients-with-chronic-lymphocytic-leukemia

ANTECEDENTES DEL PACIENTE

LEUCEMIA LINFÁTICA CRÓNICA (LLC) – COMPLICACIONES ASOCIADAS A LA **ENFERMEDAD**

INFECCIOSAS

Los pacientes **sin tratamiento** presentan un riesgo aumentado de infecciones por **bacterias** (S. aureus, S. pneumoniae, H. influenzae, E. Coli, K. pneumoniae, P. aeruginosa). Son frecuentes las infecciones bacterianas tanto del tracto respiratorio como del tracto urinario.

ANTECEDENTES DEL PACIENTE

LEUCEMIA LINFÁTICA CRÓNICA (LLC) – COMPLICACIONES ASOCIADAS A LA **ENFERMEDAD**

NO INFECCIOSAS

- **Anemia**: complicación frecuente en cuadros de **leucemia linfática crónica avanzada**.
  - Multifactorial (pérdidas GI, quimioterapia, infiltración de la médula ósea, anemia hemolítica, aplasia pura de glóbulos rojos).
- **Trombocitopenia**: puede aparecer **en cualquier momento de la enfermedad** (aunque cifras <50,000 suelen ser típicas de enfermedad avanzada).
  - Causas: autoinmune, hiperesplenismo, infecciones (CID), quimioterapia, supresión de la formación de plaquetas.
- **Tumores**: los pacientes presentan un **riesgo aumentado** tanto para tumores sólidos y hematológicos.
  - Tumores sólidos más frecuentes: pulmón, mama, colon y próstata.
  - En el 1-10% de pacientes, la LLC se transforma en un linfoma clínicamente agresivo (transformación de Richter).
- **Leucostasis**: leucocitosis >400 x 10^9 (cursa con síntomas de hipoperfusión).
- **Síndrome de lisis tumoral**: hiperfosfatemia, hipocalcemia, hiperkalemia y fracaso renal agudo.

ANTECEDENTES DEL PACIENTE

LEUCEMIA LINFÁTICA CRÓNICA (LLC) – COMPLICACIONES ASOCIADAS AL **TRATAMIENTO**

INFECCIOSAS	NO INFECCIOSAS

ANTECEDENTES DEL PACIENTE

LEUCEMIA LINFÁTICA CRÓNICA (LLC) – COMPLICACIONES ASOCIADAS AL **TRATAMIENTO**

INFECCIOSAS

IBRUTINIB (inhibidor de la tirosina quinasa de Bruton (BTK))

- El ibrutinib bloquea las señales que estimulan el crecimiento y la división incontrolada de las células B malignas.
- Infecciones más frecuentes: infecciones del **tracto respiratorio** (sobre todo grado 1 y 2).
- Infecciones menos frecuentes: sinusitis, celulitis, e infecciones del tracto urinario.
- Se han identificado casos de neumonía por **Pneumocystis jirovecii**, de los cuales la mayoría no habían recibido tratamiento previo para la LLC, tenían >500 mg/dl de IgG y resolvieron con tratamiento oral (casos leves).
- En un estudio retrospectivo (378 pacientes): se identificaron **43 infecciones graves**, sobre todo durante el primer año de tratamiento (infecciones bacterianas (23%), infecciones fúngicas invasivas (16%) e infecciones víricas (4%).
  - ***Infecciones fúngicas invasivas**: la mayoría fueron casos de **aspergilosis invasiva** (2/8 casos afectación cerebral). También se identificaron casos de **criptococosis pulmonar** y de **candidiasis invasiva**.
- Otras **infecciones oportunistas** *menos* frecuentes: cryptococcus, fusarium, histoplasma y mucor spp, TBC, reactvación hepatitis B y leucoencefalopatía multifocal progresiva.

ANTECEDENTES DEL PACIENTE

LEUCEMIA LINFÁTICA CRÓNICA (LLC) – COMPLICACIONES ASOCIADAS AL **TRATAMIENTO**

NO INFECCIOSAS

- Hepatitis / **colitis** (idelalisib).
- **Neumonitis** (idelalisib > ibrutinib).
- **Tumores hematológicos**: Los pacientes que reciben tratamiento para LLC pueden desarrollar neoplasias relacionadas con el tratamiento (síndromes mielodisplásicos o leucemia mieloide aguda). Sobre todo, aquellos pacientes que han recibido tratamiento con regímenes que incluyen Fludarabina.

VOLVIENDO AL CASO CLÍNICO…

1 DE NOVIEMBRE 2019

Varón de 77 años acude a Urgencias por **desorientación** y **alteración en el comportamiento**.

Desorientación temporo-espacial. Lenguaje fluente con parafasias. **Hemianopsia homónima izquierda.**

Leucemia linfática crónica.

Tratamiento activo con Ibrutinib.

CLÍNICA Y EXPLORACIÓN CON FOCALIDAD NEUROLÓGICA

+

PACIENTE DE RIESGO: DOBLE INMUNODEPRESIÓN

↓

SE SOLICITAN PRUEBAS

PRUEBAS COMPLEMENTARIAS

PRUEBAS COMPLEMENTARIAS

SIN ALTERACIONES

PRUEBAS COMPLEMENTARIAS

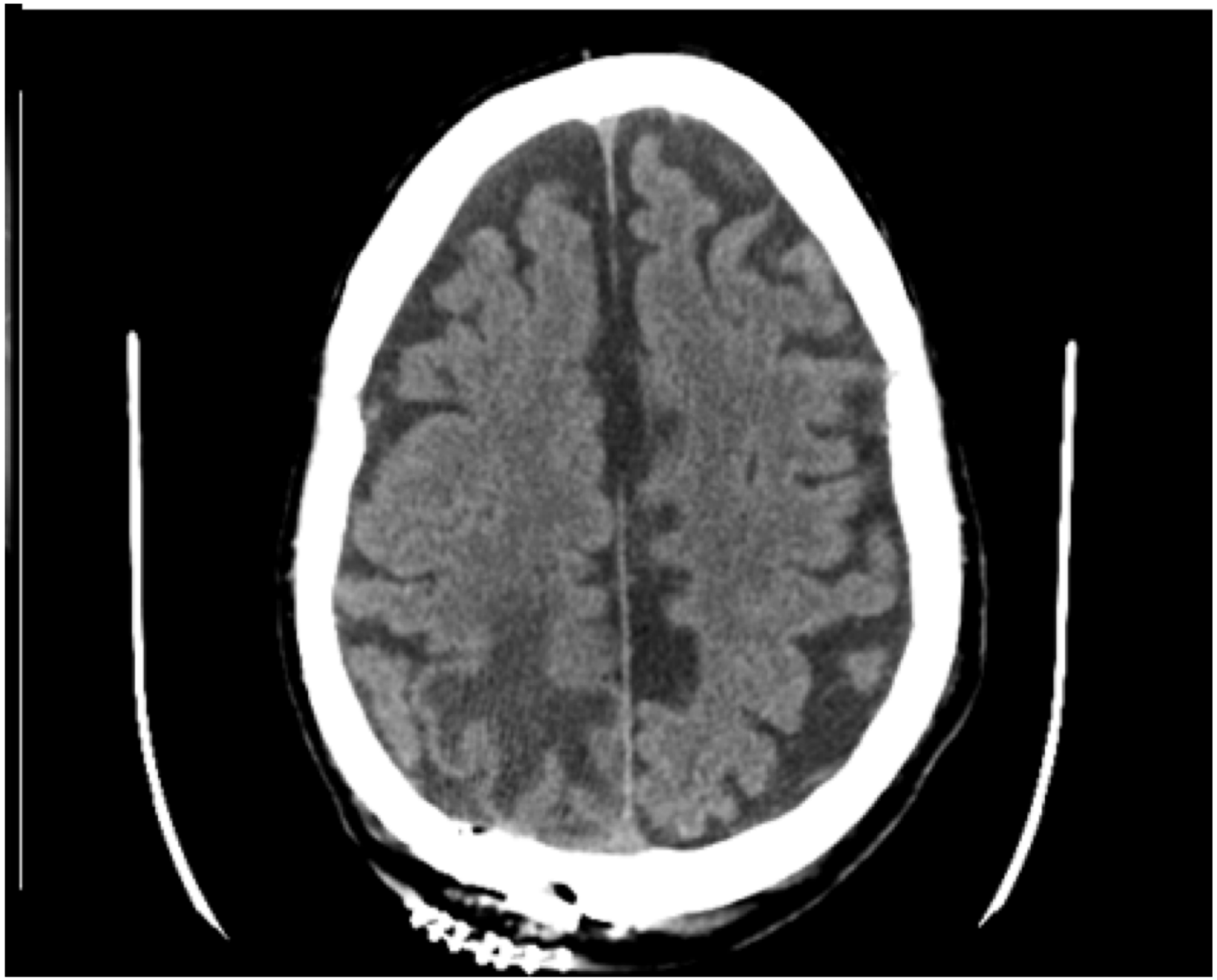

MÁS PRUEBAS COMPLEMENTARIAS

MÁS PRUEBAS COMPLEMENTARIAS

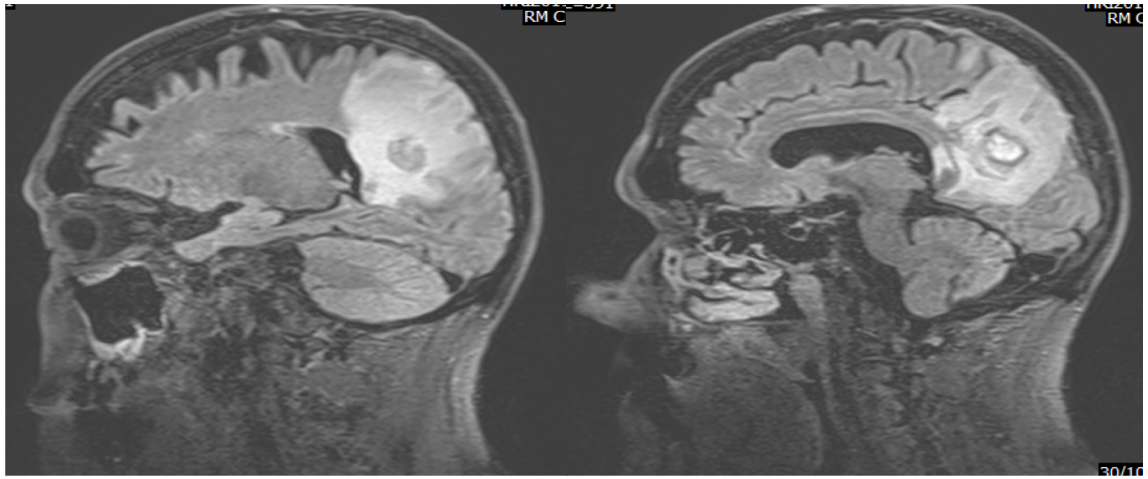

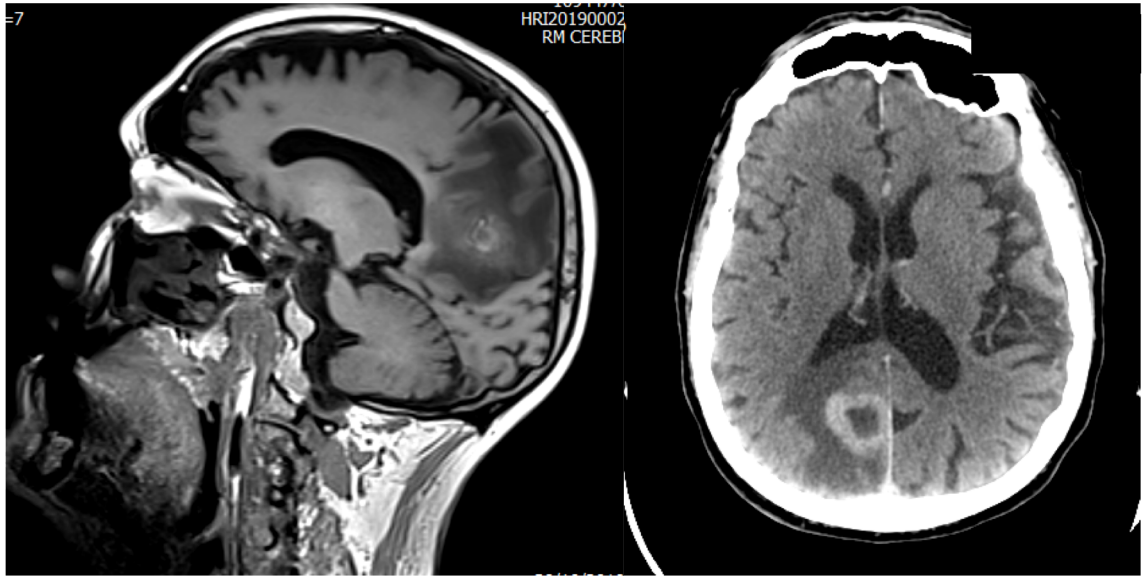

PET-TAC body: lesión de bajo grado de metabolismo en región medial del lóbulo occipital derecho

LESIONES OCUPANTES DE ESPACIO CON CAPTACIÓN EN ANILLO



LOE CEREBRAL

- **Zona central:** Cavidad central con tejido avascular No capta contraste
- **Zona periférica**: Inflamación o neovascularización Aumento de la permeabilidad vascular Borde que refuerza tras inyección de contraste

LESIONES OCUPANTES DE ESPACIO CON CAPTACIÓN EN ANILLO

INFECCIOSAS

- Absceso cerebral : Bacteriano, fúngico, parásitos
- Lesiones granulomatosas (tuberculoma, gomas sifilíticas, chagoma)
- Lesiones quísticas (neurocistercosis)

TUMORALES

- Metástasis
- Tumores primarios (GBM)
- Linfoma cerebral primario (más frecuente en ID)

VASCULARES

- Isquemia (fase subaguda)
- Hematoma en resolución
- Aneurisma trombosado

AUTOINMUNITARIAS

- Enfermedad desmielinizante, granulomatosas …

OTRAS

- Contusión cerebral
- Necrosis post-RT
- Cambios post-quirúrgicos

LESIONES OCUPANTES DE ESPACIO CON CAPTACIÓN EN ANILLO

INFECCIOSAS

- Absceso cerebral : Bacteriano, fúngico, parásitos
- Lesiones granulomatosas (tuberculoma, gomas sifilíticas, chagoma)
- Lesiones quísticas (neurocistercosis)

TUMORALES

- Metástasis
- Tumores primarios (GBM)
- Linfoma cerebral primario (más frecuente en ID)

VASCULARES

- Isquemia (fase subaguda)
- Hematoma en resolución
- Aneurisma trombosado

AUTOINMUNITARIAS

- Enfermedad desmielinizante, granulomatosas …

OTRAS

- Contusión cerebral
- Necrosis post-RT
- Cambios post-quirúrgicos

CAUSAS INFECCIOSAS vs TUMORALES

CARACTERISTICAS DE LA PARED

ABSCESO CEREBRAL

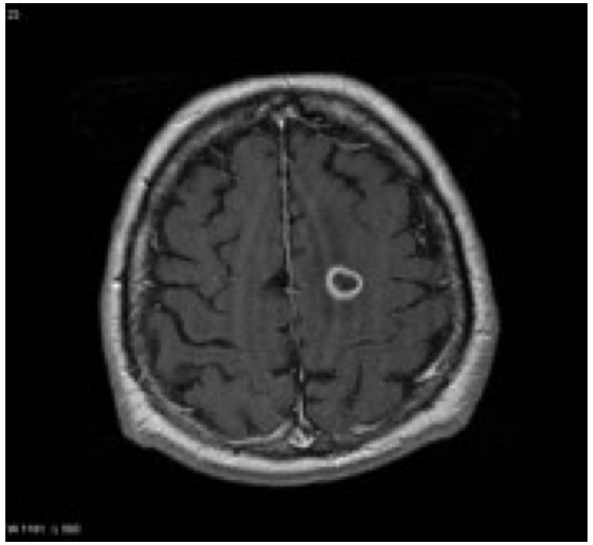

METÁSTASIS

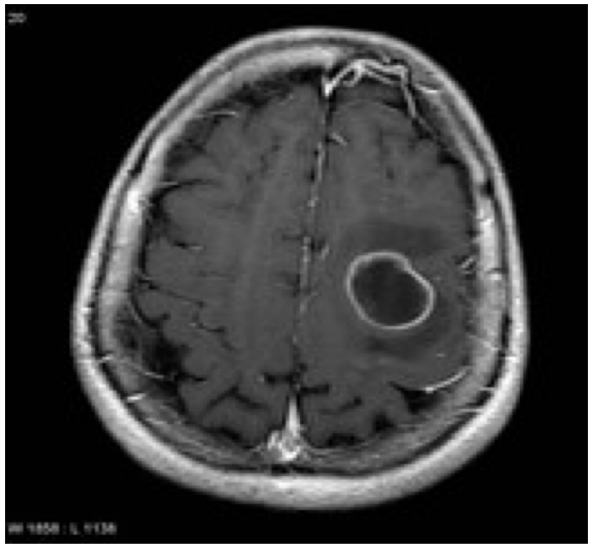

NEOPLASIA PRIMARIA

Pared fina y regular
Borde interno liso

→

Pared gruesa, nodular, irregular

Gaillard, F., Knipe, H. Cerebral ring enhancing lesions. Reference article, Radiopaedia.org. (accessed on 25 Apr 2022) https://doi.org/10.53347/rID-6679

CAUSAS INFECCIOSAS vs TUMORALES

	INFECCIOSO	TUMORAL
CONTENIDO CENTRAL	Restricción en difusión (HIPERINTENSO)	No restricción en difusión (HIPOINTENSO)
PERIFÉRICO	Edema extenso	Aumento de perfusión

Gaillard, F., Knipe, H. Cerebral ring enhancing lesions. Reference article, Radiopaedia.org. (accessed on 25 Apr 2022) https://doi.org/10.53347/rID-6679

CAUSAS INFECCIOSAS vs TUMORALES

	INFECCIOSO	TUMORAL
CONTENIDO CENTRAL	Restricción en difusión (HIPERINTENSO)	No restricción en difusión (HIPOINTENSO)
PERIFÉRICO	Edema extenso	Aumento de perfusión

Gaillard, F., Knipe, H. Cerebral ring enhancing lesions. Reference article, Radiopaedia.org. (accessed on 25 Apr 2022) https://doi.org/10.53347/rID-6679

CAUSAS INFECCIOSAS

ABSCESO CEREBRAL

1. BACTERIAS monomicrobianos / polimicrobianos **INMUNOCOMPETENTES**

GRAMPOSITIVOS: Estreptococos, Estafilococos *S.viridians, S.aureus*

GRAMNEGATIVOS

- BGN entéricos: *Proteus spp., K.pneumoniae, E.coli*
- *Pseudomonas spp.*
- *Haemophilus spp.*

ANAEROBIOS: *Peptostreptococcus spp., Fusobacterium spp., Bacterioides spp.*

OTROS *: Nocardia, Listeria, Corynebacterium, Actinomyces, Mycobacterium tuberculosis, Rhodococcus equi*

FOCO DE ORIGEN

1. Contigüidad (ORL)
2. Hematógena
3. Neurocirugía/TCE
4. Desconocido

2. HONGOS: *Aspergillus , Criptococo , Candida , Cladophialophora, Mucormicosis, Scedosporium, Lomentospora…*

3. PARÁSITOS: Toxoplasma**,** Entamoeba histolytica*, Echinococcus*…

Pathogenesis, clinical manifestations, and diagnosis of brain abscess- UpToDate (Internet).[Citado 28 de abril de 2022

CAUSAS INFECCIOSAS

ABSCESO CEREBRAL

1. BACTERIAS monomicrobianos / polimicrobianos **INMUNOCOMPETENTES**

GRAMPOSITIV

GRAMNEGATIV
- BGN enté
- *Pseudom*
- *Haemoph*

ANAEROBIOS:

OTROS : *Nocar* *culosis, Rhodococcus equi*

FOCO DE ORIGEN
- Contigüidad (ORL)
- Hematógena
- Neurocirugía/TCE
- Desconocido

¿FOCO HEMATÓGENO?
- Soplo sistólico de nueva aparición
- No otros signos de EI
- Lesión cerebral única

2. HONGOS: *Aspergillus , Criptococo , Candida , Cladophialophora, Mucormicosis, Scedosporium, Lomentospora…*

3. PARÁSITOS: Toxoplasma**,** Entamoeba histolytica*, Echinococcus*…

Pathogenesis, clinical manifestations, and diagnosis of brain abscess- UpToDate (Internet).[Citado 28 de abril de 2022

CAUSAS INFECCIOSAS

ABSCESO CEREBRAL + **INMUNODEPRIMIDO**

BACTERIAS	FACTORES DE RIESGO
Pseudomonas spp.	Inmunosupresión. Otros: TCE, neurocirugía reciente, quemados
Nocardia	Corticoterapia, neoplasia, TOS, TCH, VIH
Listeria	Edades extremas, embarazadas, corticoterapia

IS + ABSCESO PULMONAR + ABSCESO CEREBRAL

PARÁSITOS	FACTORES DE RIESGO
Toxoplasma	VIH CD4 < 100 cels/microL, receptor HCT

- Múltiples, menor tamaño.
- Parietales, frontales o en ganglios basales.
- Captación en anillo.
- Menor restricción en difusión
- Menor perfusión
- Profilaxis previa

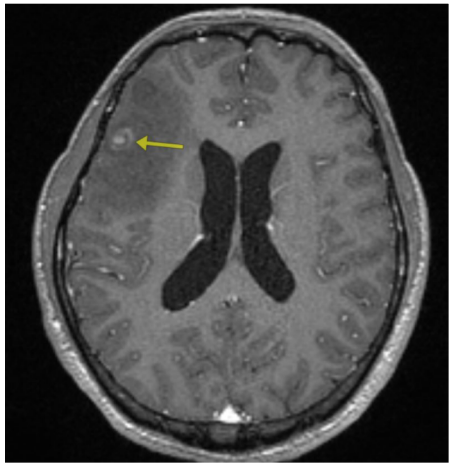

Gaillard, F., Knipe, H. Cerebral ring enhancing lesions. Reference article, Radiopaedia.org. (accessed on 25 Apr 2022) https://doi.org/10.53347/rID-6679

CAUSAS INFECCIOSAS

ABSCESO CEREBRAL + **INMUNODEPRIMIDO**

HONGOS

LEVADURAS

- *Cryptococcus neoformans, cryptococcus gatii*
- *Candida spp*

FILAMENTOSOS

Tabicados

- *Aspergillus spp*
- *Fusarium spp.*
- *Lomentospora prolificans*
- *Scedosporium*
- *Cladophialophora* (Dematiáceo)

No tabicados

- *Mucormicosis (rhizopus, mucor, conidiobolus).*

CAUSAS INFECCIOSAS

ABSCESO CEREBRAL + **INMUNODEPRIMIDO**

HONGOS

IBRUTINIB

LEVADURAS

- ***Cryptococcus neoformans***, *cryptococcus gatii*
- *Candida spp*

FILAMENTOSOS

Tabicados

- ***Aspergillus spp***
- ***Fusarium spp.***
- *Lomentospora prolificans*
- ***Scedosporium***
- *Cladophialophora* (Dematiáceo)

No tabicados

- *Mucormicosis (rhizopus, mucor, conidiobolus).*

CAUSAS INFECCIOSAS

ABSCESO CEREBRAL + **INMUNODEPRIMIDO**

HONGOS

IBRUTINIB

Cryptococcus neoformans

VIH CD4 <100

- Pulmonar
- **Diseminada: Meningoencefalitis subaguda. En algunos casos Criptococoma (*+frec C.gatii*)**
  - Otros: piel, osteomuscular, etc.

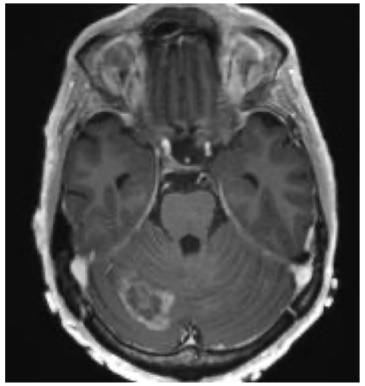

Willison, A., Bickle, I. Cryptococcoma. Reference article, Radiopaedia.org. (accessed on 28 Apr 2022) https://doi.org/10.53347/rID-70937

CAUSAS INFECCIOSAS

ABSCESO CEREBRAL + **INMUNODEPRIMIDO**

HONGOS

IBRUTINIB

Aspergillus spp

Aspergilosis invasiva **INVASIÓN VASCULAR** **Isquemia y necrosis tisular**

- Pulmonar (principal): nódulos (signo del halo), consolidaciones parcheadas, etc.
- Diseminada:
  - Rinosinusitis
  - SNC: abscesos, aneurisma micótico
  - Endoftalmitis
  - Endocarditis
  - Aspergilosis cutánea
  - Gastrointestinal

Epidemiology and clinical manifestations of invasive aspergillosis- UpToDate (Internet).[Citado 28 de abril de 2022

CAUSAS INFECCIOSAS

ABSCESO CEREBRAL + **INMUNODEPRIMIDO**

HONGOS

IBRUTINIB

Fusarium spp.

Formas invasivas: ID INVASIÓN VASCULAR Isquemia y necrosis tisular (=aspergillus)

- Sinusitis, neumonía
- Diseminación:
  - TIPICO: NODULOS CUTANEOS CON NECROSIS CENTRAL
  - Afectación de cualquier órgano, incluyendo SNC.

CULTIVOS POSITIVOS

Clinical manifestations and diagnosis of Fusarium infection aspergillosis- UpToDate (Internet).[Citado 28 de abril de 2022

CAUSAS INFECCIOSAS

OTRAS

Neurocistercosis

Múltiples, dependiendo de la fase
Típicamente calcificación

Sífilis terciaria

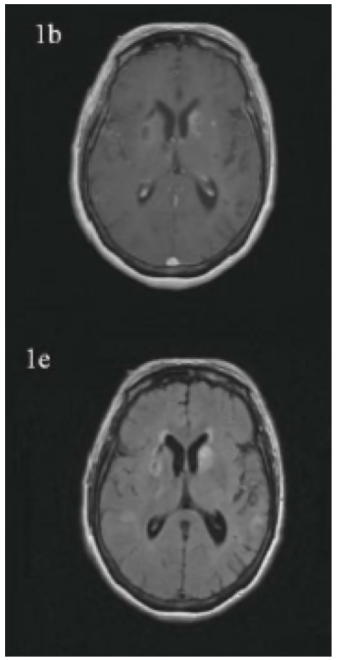

Gomas cerebrales (muy raras)

Tuberculomas

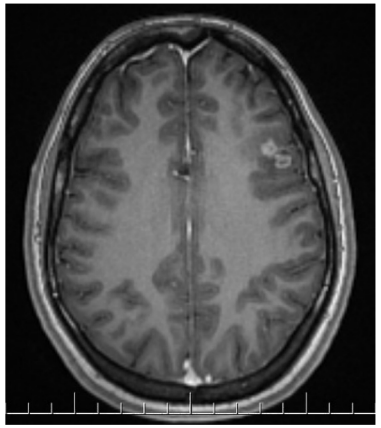

Solitarios o múltiples, entre sustancia gris-blanca.
Más frecuente con captación homogénea.

Gaillard, F., Knipe, H. Cerebral ring enhancing lesions. Reference article, Radiopaedia.org. (accessed on 25 Apr 2022) https://doi.org/10.53347/rID-6679

CAUSAS TUMORALES

METÁSTASIS Y GBM

METÁSTASIS

- Mas frecuentes: mama y pulmón
- Más específicas: melanoma
- Características de la lesión: **No restricción en difusión (centro necrótico)**
- No antecedentes de neoplasia sólida pero sí aumento de riesgo !
- No síndrome constitucional asociado

GBM

- Masas con morfología más irregular.

LINFOMA CEREBRAL PRIMARIO

- Lesión única, grande (> 4cm).
- Cuerpo calloso, periventriculares.
- Captación homogénea (captación en anillo en ID).
- Restricción en difusión.
- Aumento de perfusión.
- Más en inmunodeprimidos

Gaillard, F., Knipe, H. Cerebral ring enhancing lesions. Reference article, Radiopaedia.org. (accessed on 25 Apr 2022) https://doi.org/10.53347/rID-6679

OTRAS CAUSAS

AUTOINMUNES: ESCLEROSIS MÚLTIPLE

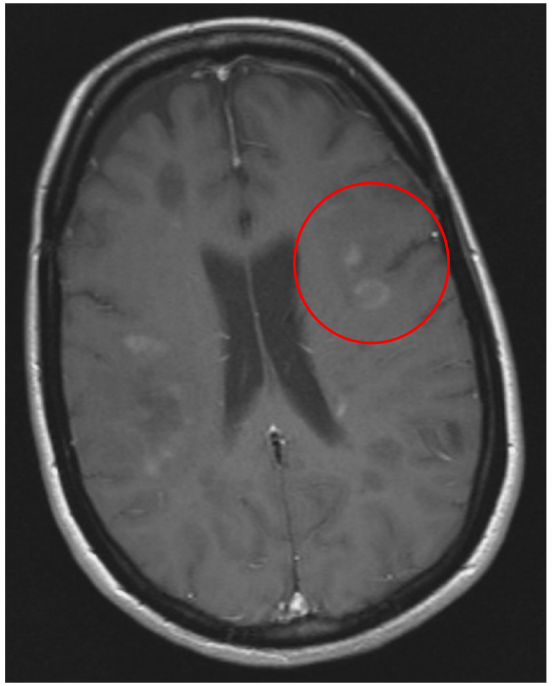

Anillo incompleto

Gaillard, F., Knipe, H. Cerebral ring enhancing lesions. Reference article, Radiopaedia.org. (accessed on 25 Apr 2022) https://doi.org/10.53347/rID-6679

PET-TAC

Lesión de bajo grado de metabolismo en región medial del lóbulo occipital derecho

- Inflamación y tumores malignos alta captación en PET
- Absceso piógeno captación intensa en PET
- Absceso fúngico y parásitos?

  * Toxoplasmosis: escasa captación PET

Revista Chilena de Radiología. Vol. 23 Nº 3, año 2017; 116-129

LESIONES OCUPANTES DE ESPACIO CON CAPTACIÓN EN ANILLO

INFECCIOSAS	• Absceso cerebral : ~~Bacteriano~~, fúngico, parásitos • Lesiones granulomatosas (tuberculoma, gomas sifilíticas, chagoma) • Lesiones quísticas (neurocistercosis)
TUMORALES	~~• Metástasis~~ ~~• Tumores primarios (GBM)~~ ~~• Linfoma cerebral primario (más frecuente en ID)~~
VASCULARES	~~• Isquemia (fase subaguda)~~ ~~• Hematoma en resolución~~ ~~• Aneurisma trombosado~~
AUTOINMUNITARIAS	~~• Enfermedad desmielinizante~~
OTRAS	~~• Contusión cerebral~~ ~~• Necrosis post-RT~~ ~~• Cambios post-quirúrgicos~~

LESIONES OCUPANTES DE ESPACIO CON CAPTACIÓN EN ANILLO

INFECCIOSAS

- Absceso cerebral : ~~Bacteriano~~**, fúngico**, **parásitos**
- Lesiones granulomatosas (tuberculoma, gomas sifilíticas, chagoma)
- Lesiones quísticas (neurocistercosis)

TUMORALES

- ~~Metástasis~~
- ~~Tumores primarios (GBM)~~
- ~~Linfoma cerebral primario (más frecuente en ID)~~

VASCULARES

- ~~Isquemia (fase subaguda)~~
- ~~Hematoma en resolución~~
- ~~Aneurisma trombosado~~

AUTOINMUNITARIAS

- ~~Enfermedad desmielinizante~~

OTRAS

- ~~Contusión cerebral~~
- ~~Necrosis post-RT~~
- ~~Cambios post-quirúrgicos~~

RESOLUCIÓN DEL CASO

¿ MEROPENEM + LINEZOLID + COTRIMOXAZOL + CORTICOIDES?

TRATAMIENTO ABSCESO CEREBRAL : Antibioterapia +/- cirugía (punción-aspiración o exéresis quirúrgica)

DRENAJE QUIRÚRGICO

- **Absceso >o= 2.5 cm** o con presencia de gas
- Absceso en fosa posterior o adyacente a un ventrículo
- Sin mejoría radiológica tras 3-4 semanas de tratamiento
- Signos de HTIC.

Mensa, J. Guía de Terapéutica Antimicrobiana 2022.

RESOLUCIÓN DEL CASO

¿ MEROPENEM + LINEZOLID + COTRIMOXAZOL + CORTICOIDES?

TRATAMIENTO ABSCESO CEREBRAL : Antibioterapia +/- cirugía (punción-aspiración o exéresis quirúrgica)

FOCO DE ORIGEN	TRATAMIENTO
ORL/desconocido	Metronidazol + ceftriaxona/cefotaxima +/- linezolid
Neuroquirúrgicos/TCE	Meropenem/ceftazidima/ceftolozano-tazobactam + linezolid/vancomicina
Inmunosuprimidos	**Meropenem + linezolid + cotrimoxazol +/- voriconazol**

* Si importante edema con efecto masa **Dexametasona**

Mensa, J. Guía de Terapéutica Antimicrobiana 2022.

RESOLUCIÓN DEL CASO

¿MEROPENEM + LINEZOLID + COTRIMOXAZOL + CORTICOIDES?

TRATAMIENTO ABSCESO CEREBRAL : Antibioterapia +/- cirugía (punción-aspiración o exéresis quirúrgica)

FOCO DE ORIGEN	TRATAMIENTO
ORL/desconocido	Metronidazol + ceftriaxona/cefotaxima +/- linezolid
Neuroquirúrgicos/TCE	Meropenem/ceftazidima/ceftolozano-tazobactam + linezolid/vancomicina
Inmunosuprimidos	**Meropenem + linezolid + cotrimoxazol +/- voriconazol**

* Si importante edema con efecto masa **Dexametasona**

Mensa, J. Guía de Terapéutica Antimicrobiana 2022.

ROUND 2
Adobe Stock | #212586811

COMPLICACIÓN DEL CASO

3 DE NOVIEMBRE 2019

A las **24 horas** de inicio de tratamiento el paciente desarrolla **exantema cutáneo generalizado**, **fracaso renal** que requiere hemofiltro, e **insuficiencia respiratoria** por lo que se inicia soporte ventilatorio.

COMPLICACIÓN DEL CASO

3 DE NOVIEMBRE 2019

A las **24 horas** de inicio de tratamiento el paciente desarrolla **exantema cutáneo generalizado**.

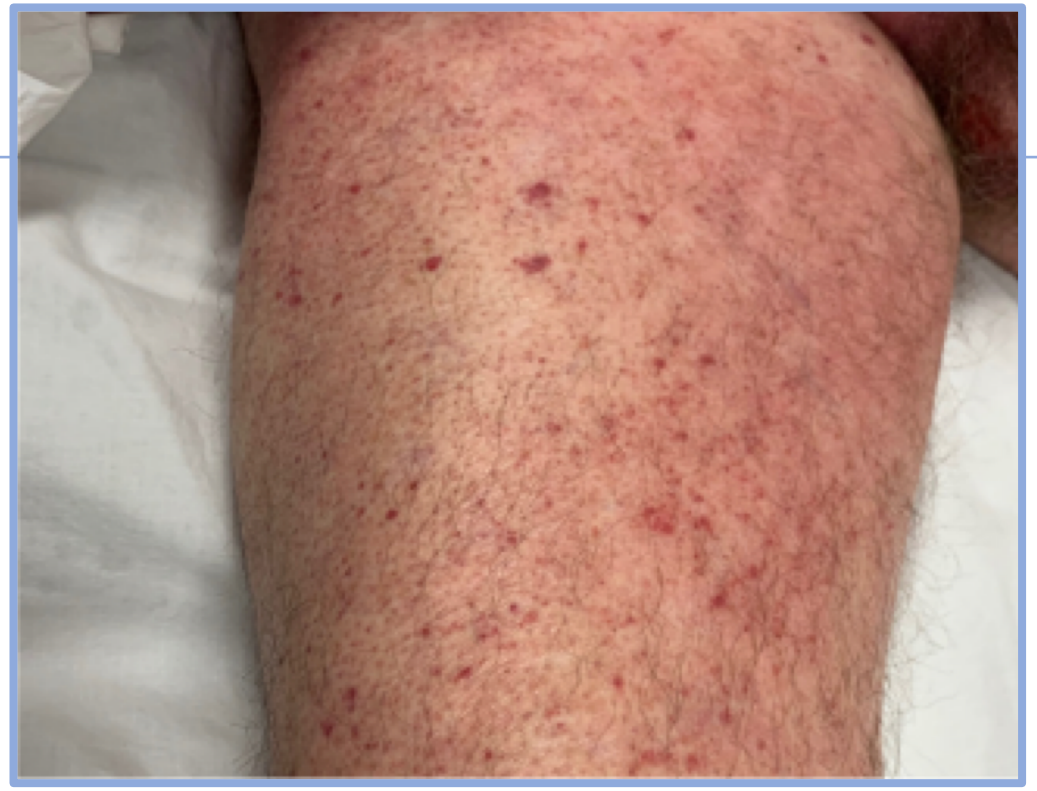

SE RECLAMAN LAS PRUEBAS COMPLEMENTARIAS

SE RECLAMAN LAS PRUEBAS COMPLEMENTARIAS

NEUMONÍA POR E.COLI

- Microbiota colon y vagina.
- Pueden colonizar flora orofaríngea microaspiraciones Neumonía Rx patrón bronconeumonía.
- Neumonía nosocomial (5% NAC, principalmente en pacientes con FR, como IS) 72h tras ingreso.
- Otras: puede producir endocarditis, meningitis…

NEUMONÍA POR S.AGALACTIAE

- Microbiota colon, vagina y orofaríngea.
- Infección en pacientes con FR (>65 a, DM, IC, IR, IS…) Neumonía.
- Otras: puede producir endocarditis, meningitis…

Hemocultivos del ingreso negativos, urocultivo negativo, cultivo de esputo panel PCR multiplex neumonía negativo. **Aislamiento en BAS de Escherichia coli y Streptococco agalactiae**.

COMPLICACIÓN DEL CASO ¿QUÉ HA OCURRIDO?

SHOCK

- Hipotensión arterial y taquicardia
- Afectación del estado mental
- Fracaso renal agudo
- Insuficiencia respiratoria

+

- Elevación de PCR, PCT, neutrofilia
- **Exantema generalizado**

¿DE CAUSA TÓXICA? **ALERGIA A COTRIMOXAZOL**

¿DE CAUSA INFECCIOSA? **ABCESO CEREBRAL**

¿POR LA ENFERMEDAD? **COMPLICACIÓN LLC**

COMPLICACIÓN DEL CASO ¿QUÉ HA OCURRIDO?

SHOCK

- Hipotensión arterial y taquicardia
- Afectación del estado mental
- Fracaso renal agudo
- Insuficiencia respiratoria

✚

- Elevación de PCR, PCT, neutrofilia
- **Exantema generalizado**

¿DE CAUSA TÓXICA? **ALERGIA A COTRIMOXAZOL**

- Hª de exantema por exposición farmacológica.
- Instauración de la clínica en 24 horas.

gracias

DIAGNÓSTICO DIFERENCIAL

ABRIL 2022

Titular: Mar Gómez (R4 Medicina Interna)
Sparring: Sofía Russo(R2 Medicina Interna)
Promotor del combate: Francesc Puchades

CONSORCIO
HOSPITAL GENERAL
UNIVERSITARIO
DE VALENCIA