DIAGNÓSTICO DIFERENCIAL

NOVIEMBRE 2023

¿Patología concomitante o un caso muy complejo?

Sofía Russo Botero. Residente de 4º año.
Celia Piñero Martínez. Residente 3º año.
Medicina Interna. CHGUV.
Caso propuesto por Francesc Puchades Gimeno.



PRIMERA PARTE

ESQUEMA DE LA SESIÓN

- PRESENTACIÓN DEL CASO CLÍNICO
  - MOTIVO DE CONSULTA
  - EXPLORACIONES COMPLEMENTARIAS
- SIGNOS GUÍA
  - ENGROSAMIENTO PLEURAL
  - LESIONES FOCALES ÓSEAS Y BIOPSIA
  - DESCRIPCIÓN CUADROS CLÍNICOS PLAUSIBLES
- EVOLUCIÓN DEL CASO

CASO CLÍNICO: PRESENTACIÓN

Varón de 33 años es derivado por su médico de atención primaria por clínica de 2-3 meses de evolución de:

- Tos seca y disnea.
- Astenia, sensación distérmica sin fiebre termometrada y pérdida de peso (5 kg).
- Dolor costal derecho de tipo pleurítico.
- Dolor en columna cervical y lumbar de predominio derecho.
- Aparición de máculas hipocrómicas, no pruriginosas en piel.

No refiere consumo de tóxicos, relaciones sexuales de riesgo, dolor abdominal u otra clínica por aparatos. En atención primaria se le realiza radiografía de tórax donde se observa engrosamiento pleural apical derecho.

CASO CLÍNICO: ANTECEDENTES

- Sin alergias medicamentosas conocidas.
- Sin hábitos tóxicos.
- Natural de Costa de Marfil. Desde 2010 reside en España. No ha realizado viajes a su país ni fuera de España desde que llegó.
- No antecedentes médicos de interés ni tratamiento habitual.

CASO CLÍNICO: PRUEBAS COMPLEMENTARIAS

- Analítica: Hb 8.3 mg/dl; VCM 55.8, Leucocitos 9.500 con un 73% neutrófilos.
- Inmunoglobulinas: normales.
- Serología de VIH, VHC y VHB: negativa.
- Quantiferon: positivo.
- PCR y cultivo de esputo: negativo para micobacterias.
- TCAR torácico: engrosamiento pleural en lóbulo superior derecho de 30x13x23 mm. Derrame pleural ipsilateral.
- Fibrobroncoscopia: no compresión extrínseca ni intrínseca. Citología con fondo hemático con linfocitos aislados. Negativa para células malignas.
- Biopsia de ganglio: negativa para micobacterias.
- RMN: a nivel de la columna múltiples lesiones focales intravertebrales y costales, las de mayor tamaño con lesión de partes blandas extraósea asociada. Se trata de lesiones atípicas sospechosas de metastásicas.

CASO CLÍNICO: PRUEBAS COMPLEMENTARIAS

- Analítica: **Hb 8.3 mg/dl; VCM 55.8**, Leucocitos 9.500 con un 73% neutrófilos.
- Inmunoglobulinas: normales.
- Serología de VIH, VHC y VHB: negativa.
- **Quantiferon: positivo.**
- PCR y cultivo de esputo: negativo para micobacterias.
- **TCAR torácico: engrosamiento pleural en lóbulo superior derecho de 30x13x23 mm. Derrame pleural ipsilateral.**
- Fibrobroncoscopia: no compresión extrínseca ni intrínseca. Citología con fondo hemático con linfocitos aislados. Negativa para células malignas.
- Biopsia de ganglio: negativa para micobacterias.
- **RMN: a nivel de la columna múltiples lesiones focales intravertebrales y costales, las de mayor tamaño con lesión de partes blandas extraósea asociada.** Se trata de lesiones atípicas sospechosas de metastásicas.

SIGNOS GUÍA

ENGROSAMIENTO PLEURAL

LESIONES FOCALES ÓSEAS

SIGNOS GUÍA

ENGROSAMIENTO PLEURAL

LESIONES FOCALES ÓSEAS

ENGROSAMIENTO PLEURAL

- Son consecuencia de procesos inflamatorios, tumorales, exposición al asbesto y toracotomías o pleurodesis.
  - Puede ser **localizado** o **difuso**.

ENGROSAMIENTO PLEURAL LOCALIZADO

- **Apical**:
  - **No tiene relevancia clínica**, se cree que se debe a **isquemia crónica apical** relacionada con la edad; sin embargo, si el engrosamiento es **mayor de 2 cm** que el contralateral, se debe sospechar **tumor de Pancoast.**

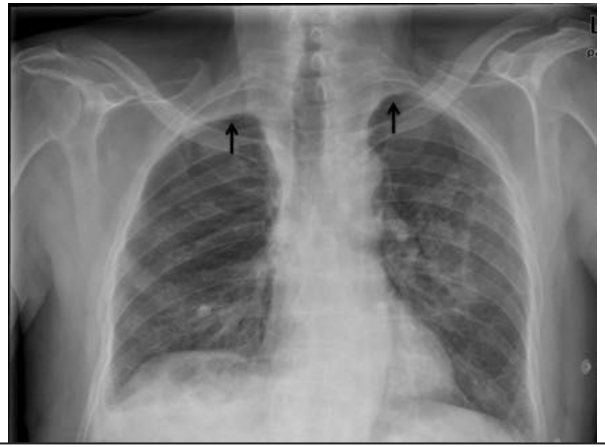

Aumento de densidad en ambos ápices pulmonares, de borde inferior cóncavo y bien delimitado.

Díaz AMV, Cisneros VF, Fonte CO, Díaz JG, Castro CES, Labrador TGDLH. Manifestaciones radiológicas de la patología pleural. Seram [Internet]. 15 de noviembre de 2018 [citado 27 de noviembre de 2023].

ENGROSAMIENTO PLEURAL LOCALIZADO

- **Placas pleurales:**
  - Exposición al asbesto: afectan a la pleura parietal, suelen ser múltiples y bilaterales y se localizan en la pleural lateral o en la pleura diafragmática. En un 15% calcifican.
  - Relacionadas con enfermedad intersticial.

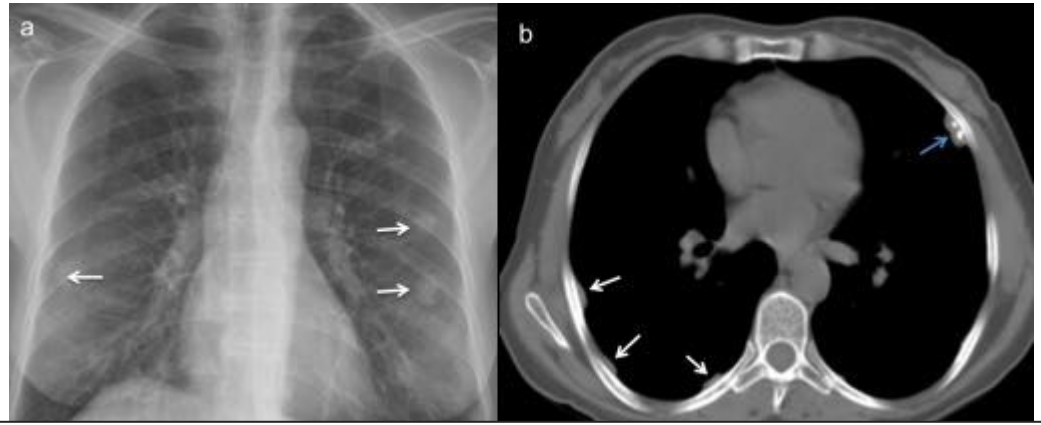

A) Imágenes de aspecto nodular, bilaterales algunas con calcificaciones en su interior.
B) Engrosamientos de la pleura parietal y calcificaciones.

Díaz AMV, Cisneros VF, Fonte CO, Díaz JG, Castro CES, Labrador TGDLH. Manifestaciones radiológicas de la patología pleural. Seram [Internet]. 15 de noviembre de 2018 [citado 27 de noviembre de 2023].

ENGROSAMIENTO PLEURAL LOCALIZADO

- **Atelectasia redonda**:
  - Diagnóstico diferencial con carcinoma bronquioloalveolar.

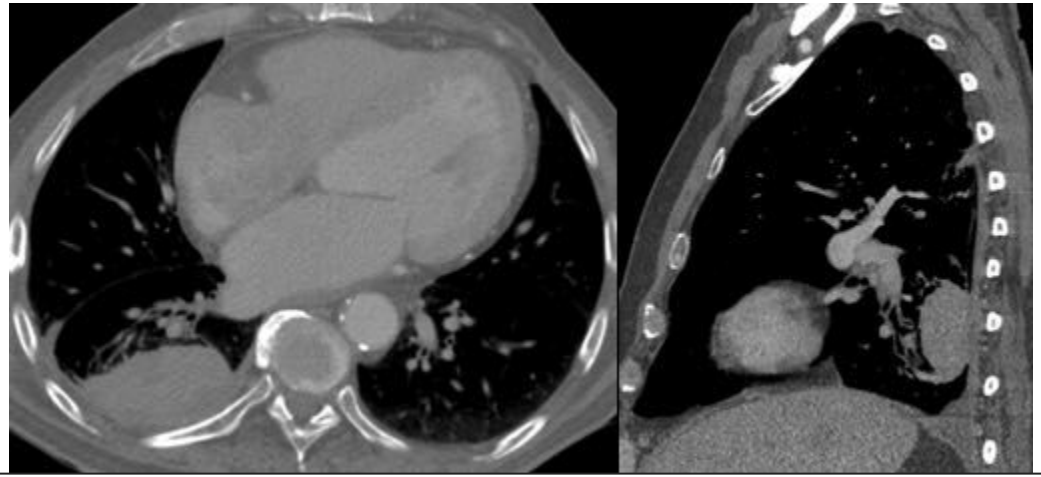

Masa lenticular en base pulmonar derecha asociada a engrosamiento pleural y obliteración del seno costofrénico posterior, retracción del tracto broncovascular por la atelectasia y pérdida de volumen del LID.

Díaz AMV, Cisneros VF, Fonte CO, Díaz JG, Castro CES, Labrador TGDLH. Manifestaciones radiológicas de la patología pleural. Seram [Internet]. 15 de noviembre de 2018 [citado 27 de noviembre de 2023].

ENGROSAMIENTO PLEURAL DIFUSO

- **Engrosamiento pleural difuso:** en la TC, se define como un engrosamiento mayor de 3 mm que se extiende más de 8 cm en sentido craneocaudal o más de 5 cm en sentido lateral.
  - Se asocia a pérdida de volumen pulmonar, calcificaciones y a aumento de la grasa extrapleural.

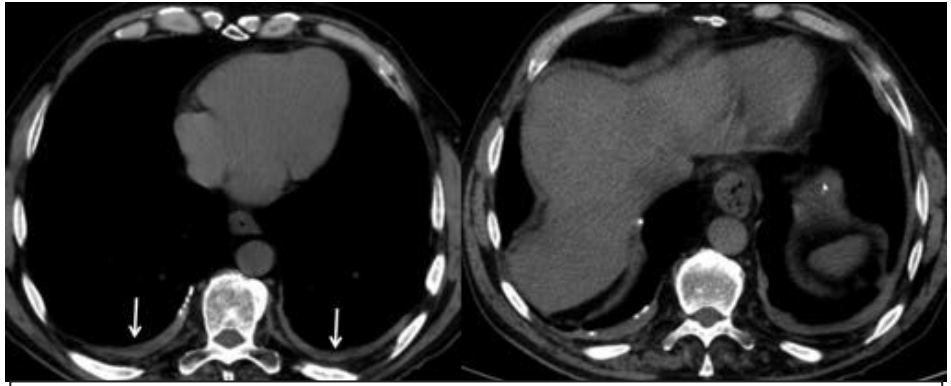

Se observa engrosamiento pleural liso y difuso con calcificaciones.

Díaz AMV, Cisneros VF, Fonte CO, Díaz JG, Castro CES, Labrador TGDLH. Manifestaciones radiológicas de la patología pleural. Seram [Internet]. 15 de noviembre de 2018 [citado 27 de noviembre de 2023].

ENGROSAMIENTO PLEURAL DIFUSO

- **Causas:**
  - Exposición laboral (asbestosis, silicosis), sarcoidosis, fibrosis pulmonar, enfermedades autoinmunes (enfermedad por IgG4, artritis reumatoide), empiema, hemotórax, radioterapia, trauma, cirugía previa, tuberculosis, drogas y neoplasias.
  - **Causas más raras**: histiocitosis de células no-Langerhans (Enfermedad de Erdheim-Chester) y linfangiomatosis torácica difusa.

Díaz AMV, Cisneros VF, Fonte CO, Díaz JG, Castro CES, Labrador TGDLH. Manifestaciones radiológicas de la patología pleural. Seram [Internet]. 15 de noviembre de 2018 [citado 27 de noviembre de 2023].

ENGROSAMIENTO PLEURAL: TUMORES

- Benignos
  - Lipomas.
  - Esplenosis intratorácica.
  - Tumor fibroso localizado.
- Malignos
  - Mesotelioma:
    - Se manifiesta como engrosamiento pleural nodular concéntrico, derrame pleural (es frecuente el derrame hemorrágico), placas pleurales, calcificadas o no, asociadas a la exposición al asbesto.
  - Metástasis (lo más frecuente):
    - Más frecuentes en carcinoma de pulmón, mama, linfoma, timoma invasivo. **Se presentan característicamente con derrame pleural**. Pueden asociarse a engrosamientos pleurales lisos o nodulares o a masas pleurales.

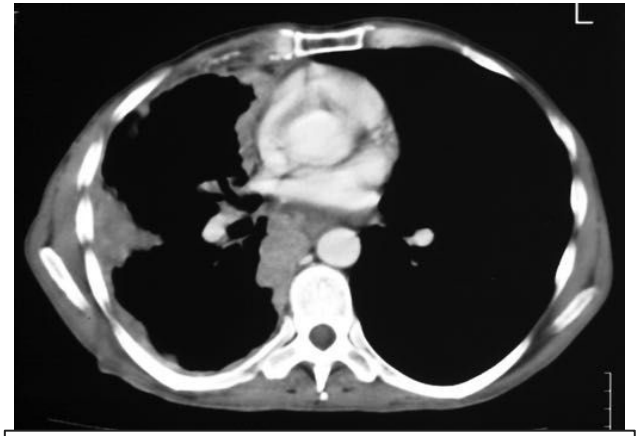

Engrosamiento pleural **nodular** y circunferencial en paciente con antecedente de adenocarcinoma de pulmón.

Díaz AMV, Cisneros VF, Fonte CO, Díaz JG, Castro CES, Labrador TGDLH. Manifestaciones radiológicas de la patología pleural. Seram [Internet]. 15 de noviembre de 2018 [citado 27 de noviembre de 2023].

ENGROSAMIENTO PLEURAL

- Placas pleurales: exposición laboral, enfermedades intersticiales.
- Atelectasia redonda: neoplasia pulmonar.
- Engrosamiento pleural difuso:
  - Exposición laboral (asbestosis, silicosis), sarcoidosis, fibrosis pulmonar, enfermedades autoinmunes (enfermedad por IgG4, artritis reumatoide), empiema, hemotórax, radioterapia, trauma, cirugía previa, tuberculosis, drogas y neoplasias.
  - Causas más raras: histiocitosis de células no-Langerhans (Enfermedad de Erdheim-Chester) y linfangiomatosis torácica difusa.
- Tumores (malignos):
  - Mesotelioma.
  - Metástasis.

Díaz AMV, Cisneros VF, Fonte CO, Díaz JG, Castro CES, Labrador TGDLH. Manifestaciones radiológicas de la patología pleural. Seram [Internet]. 15 de noviembre de 2018 [citado 27 de noviembre de 2023].

ENGROSAMIENTO PLEURAL

- Placas pleural: exposición laboral, enfermedades intersticiales.
- Atelectasia redonda: neoplasia pulmonar.
- Engrosamiento pleural difuso:
  - Exposición laboral (asbestosis, silicosis), **sarcoidosis**, fibrosis pulmonar, **enfermedades autoinmunes (enfermedad por IgG4, artritis reumatoide)**, empiema, hemotórax, radioterapia, trauma, cirugía previa, tuberculosis, drogas y **neoplasias**.
  - **Causas más raras: histiocitosis de células no-Langerhans (Enfermedad de Erdheim-Chester) y linfangiomatosis torácica difusa.**
- Tumores (malignos):
  - **Mesotelioma.**
  - **Metástasis.**

¿Qué pedimos?
- Exposición laboral.
- Autoinmunidad.
- Fibrobroncoscopia con lavado broncoalveolar.
- Biopsia pleural (por toracocentesis o. toracoscopia).

Díaz AMV, Cisneros VF, Fonte CO, Díaz JG, Castro CES, Labrador TGDLH. Manifestaciones radiológicas de la patología pleural. Seram [Internet]. 15 de noviembre de 2018 [citado 27 de noviembre de 2023].

SÍNTOMAS GUÍA

ENGROSAMIENTO PLEURAL

LESIONES FOCALES ÓSEAS

SÍNTOMAS GUÍA

ENGROSAMIENTO PLEURAL

LESIONES FOCALES ÓSEAS

LESIONES FOCALES ÓSEAS

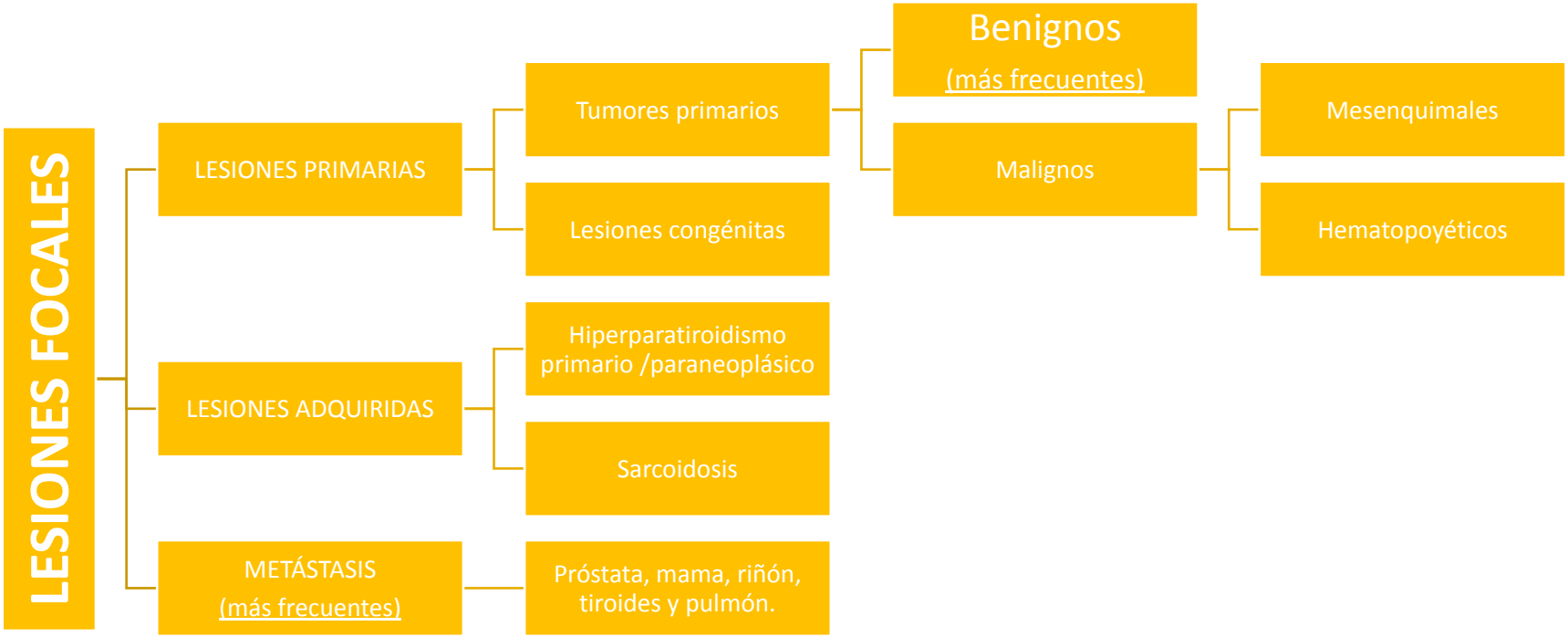

Ehara S, Khurana J. Systematic Approach to Tumors and Focal Lesions of Bone. En: Diagnostic Imaging of Musculoskeletal Diseases: A Systematic Approach. 2010. p. 241-311.

LESIONES FOCALES ÓSEAS

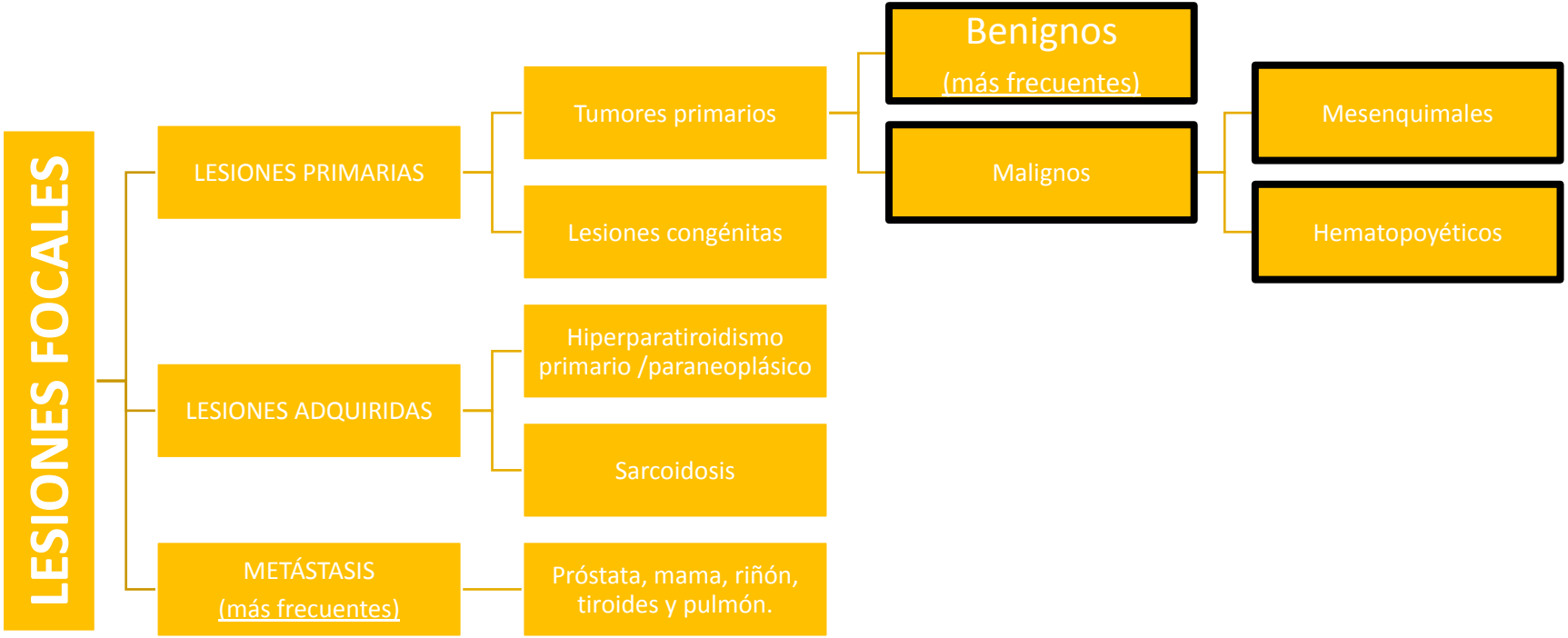

Ehara S, Khurana J. Systematic Approach to Tumors and Focal Lesions of Bone. En: Diagnostic Imaging of Musculoskeletal Diseases: A Systematic Approach. 2010. p. 241-311.

CLASIFICACIÓN DE TUMORES ÓSEOS PRIMARIOS

- Mesenquimatosos (principalmente hueso, cartílago): osteoma, osteosarcoma (tumor primario maligno de estirpe mesenquimatosa más frecuente), osteocondroma (tumor óseo más frecuente), condrosarcoma, sarcoma de Ewing.
- Células hematopoyéticas (médula ósea): mieloma múltiple (tumor primario maligno más frecuente), leucemia, linfoma, histiocitosis de Langerhans.

Afectación vertebral: más frecuente en tumores de células hematopoyéticas y metástasis.

Ehara S, Khurana J. Systematic Approach to Tumors and Focal Lesions of Bone. En: Diagnostic Imaging of Musculoskeletal Diseases: A Systematic Approach. 2010. p. 241-311.

CLASIFICACIÓN DE TUMORES ÓSEOS PRIMARIOS

- Mesenquimatosos (principalmente hueso, cartílago): osteoma, osteosarcoma (tumor primario maligno de estirpe mesenquimatosa más frecuente), osteocondroma (tumor óseo más frecuente), condrosarcoma, sarcoma de Ewing.
- Células hematopoyéticas (médula ósea): **mieloma múltiple** (tumor primario maligno más frecuente), leucemia, linfoma, histiocitosis de Langerhans.

Afectación vertebral: más frecuente en tumores de células hematopoyéticas y metástasis.

Ehara S, Khurana J. Systematic Approach to Tumors and Focal Lesions of Bone. En: Diagnostic Imaging of Musculoskeletal Diseases: A Systematic Approach. 2010. p. 241-311.

MIELOMA MÚLTIPLE

- El mieloma múltiple es una gammapatía monoclonal, en el cual las **células plasmáticas** producen inmunoglobulina monoclonal (las más frecuente IgG e IgA) e invaden y destruyen el tejido óseo adyacente.
- Para su diagnóstico requiere **>10% de células plasmáticas (CP) clonales en médula ósea** o biopsia diagnóstica de **plasmocitoma (óseo o extramedular)** y 1 o más de los siguientes criterios:
  - Daño orgánico atribuible a melanoma (CRAB): hipercalcemia (>11 mg/dl), insuficiencia renal (creatinina sérica >2 mg/dl), anemia (hemoglobina <10 g/dl), lesiones óseas (una o más lesiones osteolíticas).
  - Si ausencia de CRAB: CP clonales en médula ósea >60%, cadenas ligeras libres en suero alterada, presencia de > 1 lesión focal de >5 mm en RMN.

MSD Profesionales Sanitarios [Internet]. [citado 27 de noviembre de 2023]. Hematología y oncología. Gammapatías monoclonales.

MIELOMA MÚLTIPLE

Expresiones variantes de mieloma múltiple

Forma	Características
Plasmocitoma extramedular	Plasmacitomas que aparecen fuera de la médula ósea
Plasmocitoma óseo solitario	Plasmocitomas óseos aislados que, en general, no producen proteína M
Mieloma osteoesclerótico (síndrome POEMS)	Polineuropatía (polineuropatía inflamatoria crónica) Organomegalia (hepatomegalia, esplenomegalia o linfadenopatías) Endocrinopatía (p. ej., ginecomastia, atrofia testicular) Proteína M Alteraciones cutáneas (p. ej., hiperpigmentación, vello excesivo)
Mieloma no secretor	Ausencia de proteína M en suero y orina Ausencia de aumento de cadenas livianas libres en suero

MSD Profesionales Sanitarios [Internet]. [citado 27 de noviembre de 2023]. Hematología y oncología. Gammapatías monoclonales.

MIELOMA MÚLTIPLE: DIAGNÓSTICO

¿Qué más pediríamos?

- Frotis de sangre periférica y bioquímica completa incluyendo urea, creatinina, calcio, ácido úrico, LDH, y beta-2 microglobulina sérica.
- Electroforesis en orina (en una muestra de orina de 24 horas).
- Biopsia ósea / aspirado de médula ósea.

MSD Profesionales Sanitarios [Internet]. [citado 27 de noviembre de 2023]. Hematología y oncología. Gammapatías monoclonales.

LESIONES FOCALES ÓSEAS

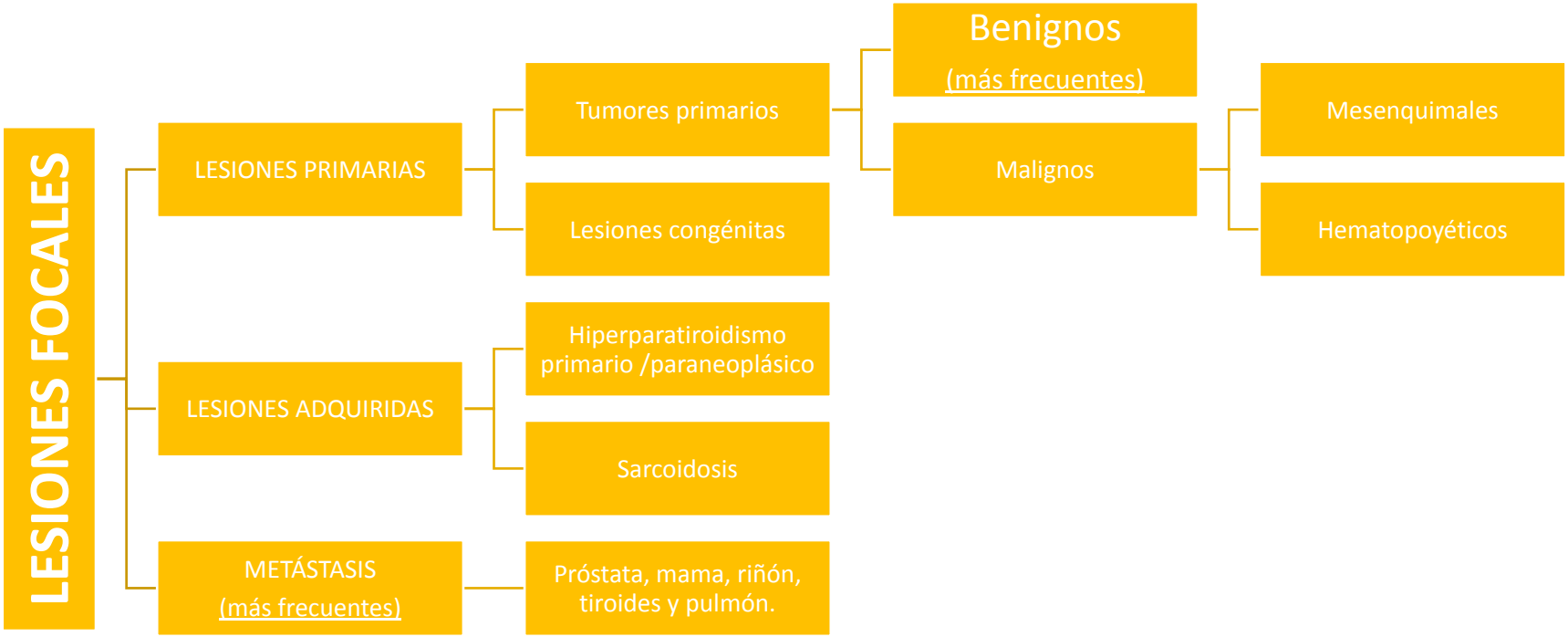

Ehara S, Khurana J. Systematic Approach to Tumors and Focal Lesions of Bone. En: Diagnostic Imaging of Musculoskeletal Diseases: A Systematic Approach. 2010. p. 241-311.

LESIONES FOCALES ÓSEAS

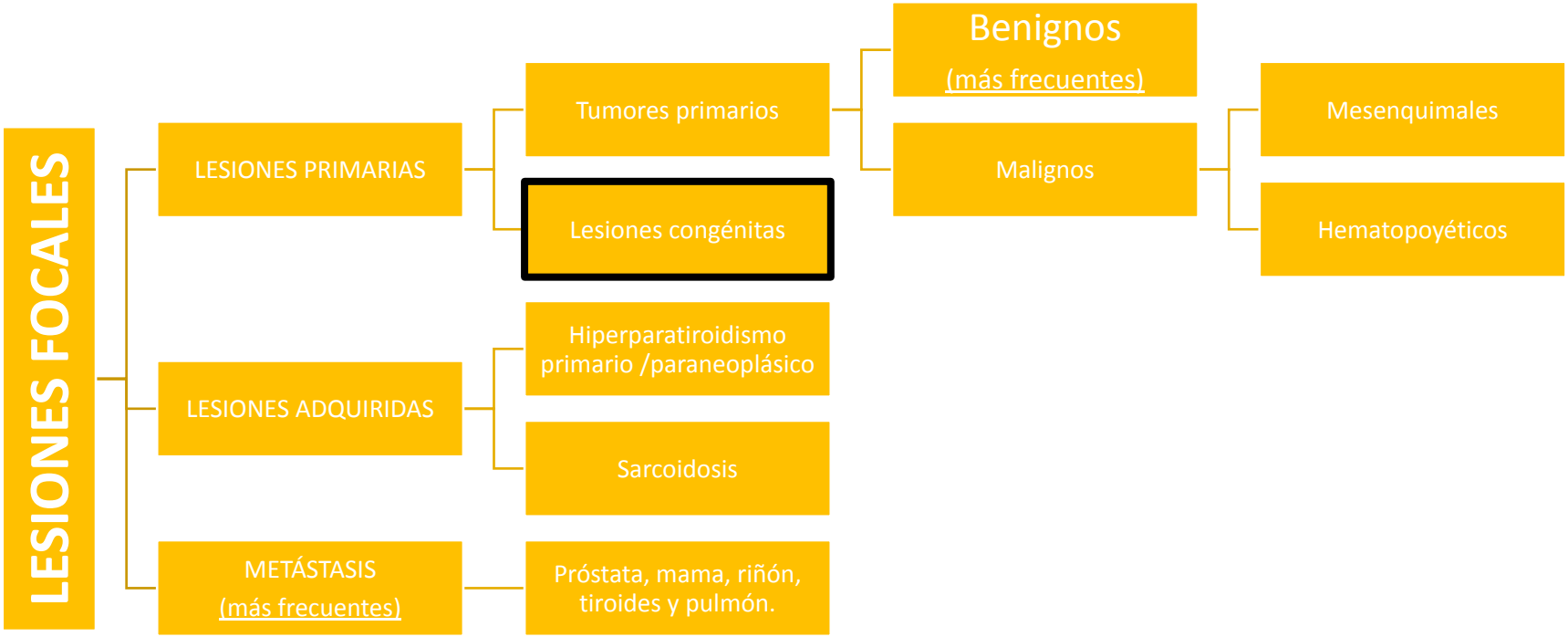

Ehara S, Khurana J. Systematic Approach to Tumors and Focal Lesions of Bone. En: Diagnostic Imaging of Musculoskeletal Diseases: A Systematic Approach. 2010. p. 241-311.

LESIONES FOCALES ÓSEAS

Table 7.2 Congenital and hereditary disorders related to bone tumors

Syndrome	Mode of inheritance	Gene	Locus	Associated tumors
Bloom syndrome	AR	BLM	15q26	Osteosarcoma
Li Fraumeni syndrome	AD	TP53	17p13, 22q11	Osteosarcoma
McCune–Albright syndrome	SP	GNAS1	20q13	Osteosarcoma
Multiple exostosis	AD	EXT1	8q24	Chondro- and osteosarcoma
		EXT2	11p11-12	
Ollier disease	SP	PTHR1	3p21-22	Chondrosarcoma
Retinoblastoma syndrome	AD	RB1	13q14	Osteosarcoma
Rothmund–Thomson syndrome	AR	RECQL4	8q24	Osteosarcoma
Werner syndrome	AR	WRN	8p11-12	Various sarcoma

Ehara S, Khurana J. Systematic Approach to Tumors and Focal Lesions of Bone. En: Diagnostic Imaging of Musculoskeletal Diseases: A Systematic Approach. 2010. p. 241-311.

LESIONES FOCALES ÓSEAS

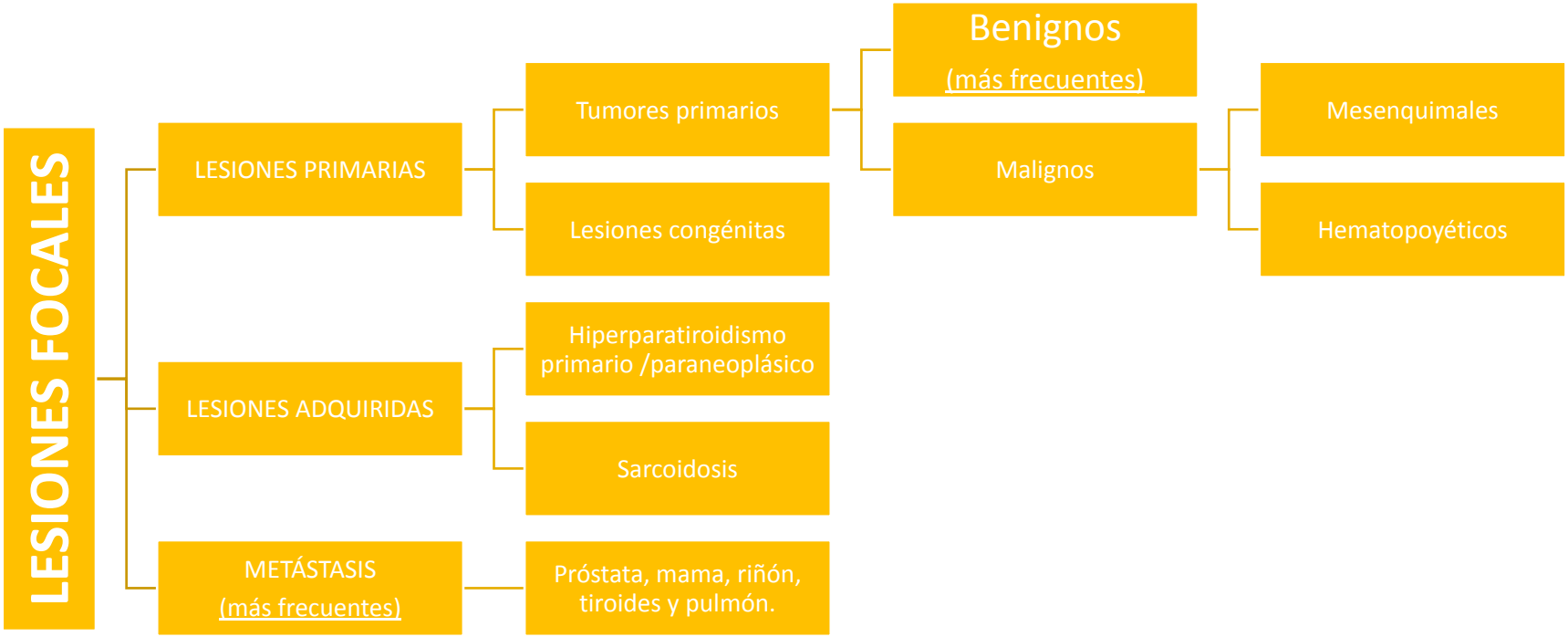

Ehara S, Khurana J. Systematic Approach to Tumors and Focal Lesions of Bone. En: Diagnostic Imaging of Musculoskeletal Diseases: A Systematic Approach. 2010. p. 241-311.

LESIONES FOCALES ÓSEAS

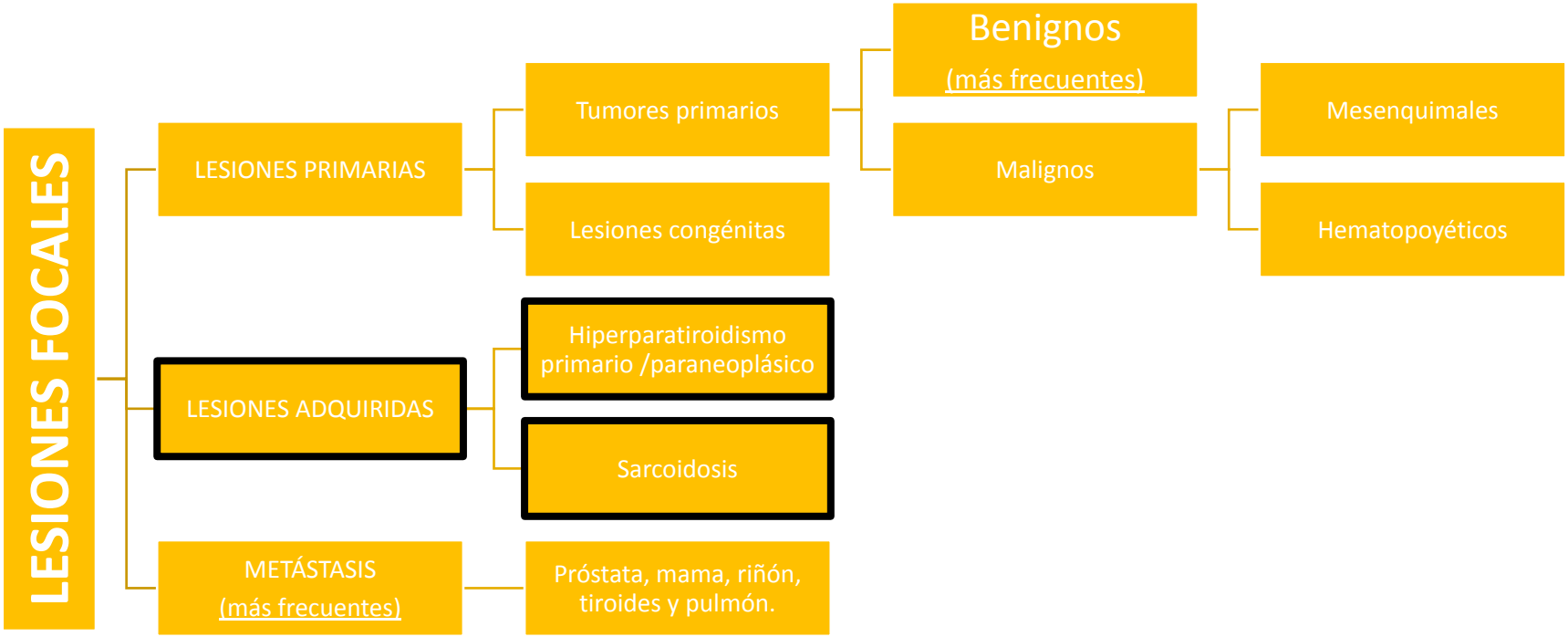

Ehara S, Khurana J. Systematic Approach to Tumors and Focal Lesions of Bone. En: Diagnostic Imaging of Musculoskeletal Diseases: A Systematic Approach. 2010. p. 241-311.

TUMOR PARDO: HIPERPARATIROIDISMO

- El tumor pardo es una forma localizada de osteítis fibrosa quística, parte del compromiso óseo por **hiperparatiroidismo**. Puede aparecer en cualquier hueso.

Lesión lítica en metatarso.

Ehara S, Khurana J. Systematic Approach to Tumors and Focal Lesions of Bone. En: Diagnostic Imaging of Musculoskeletal Diseases: A Systematic Approach. 2010. p. 241-311.

SARCOIDOSIS ÓSEA

- La afectación ósea normalmente consiste en **lesiones focales de carácter lítico** (con esclerosis periférica) en huesos apendiculares y axiales, siendo **las manos el sitio de mayor afectación** (bilateral pero asimétrica).
- En cuánto a la afectación axial, es más frecuente su manifestación a nivel dorsal bajo y lumbar alto, pero también se pueden afectar las cervicales (sobre todo C1-C2).
- Aparece entre la tercera y quinta década de la vida, afecta más a mujeres y suele cursar de forma asintomática.

Lesión focal.

Rohit Aggarwal, MD, MSc. Sarcoidosis of bone. UptoDate 2023.

LESIONES FOCALES ÓSEAS

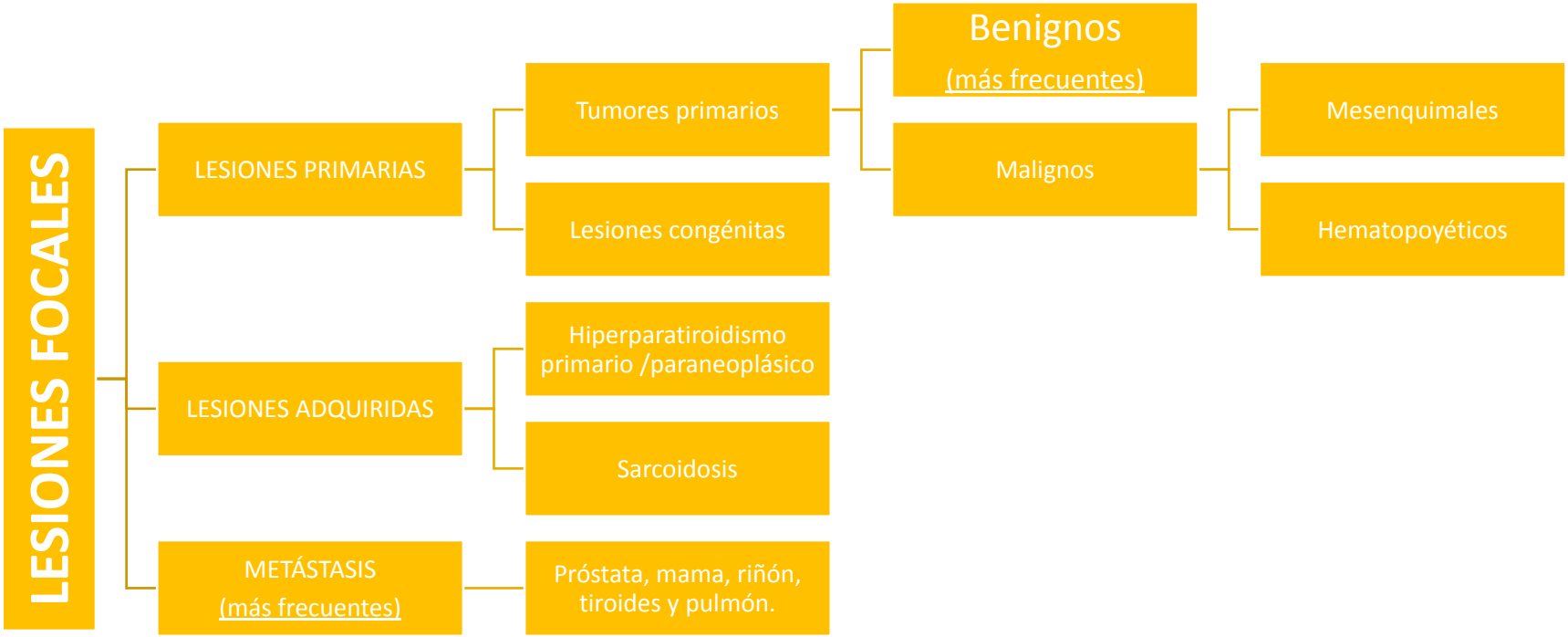

LESIONES FOCALES ÓSEAS

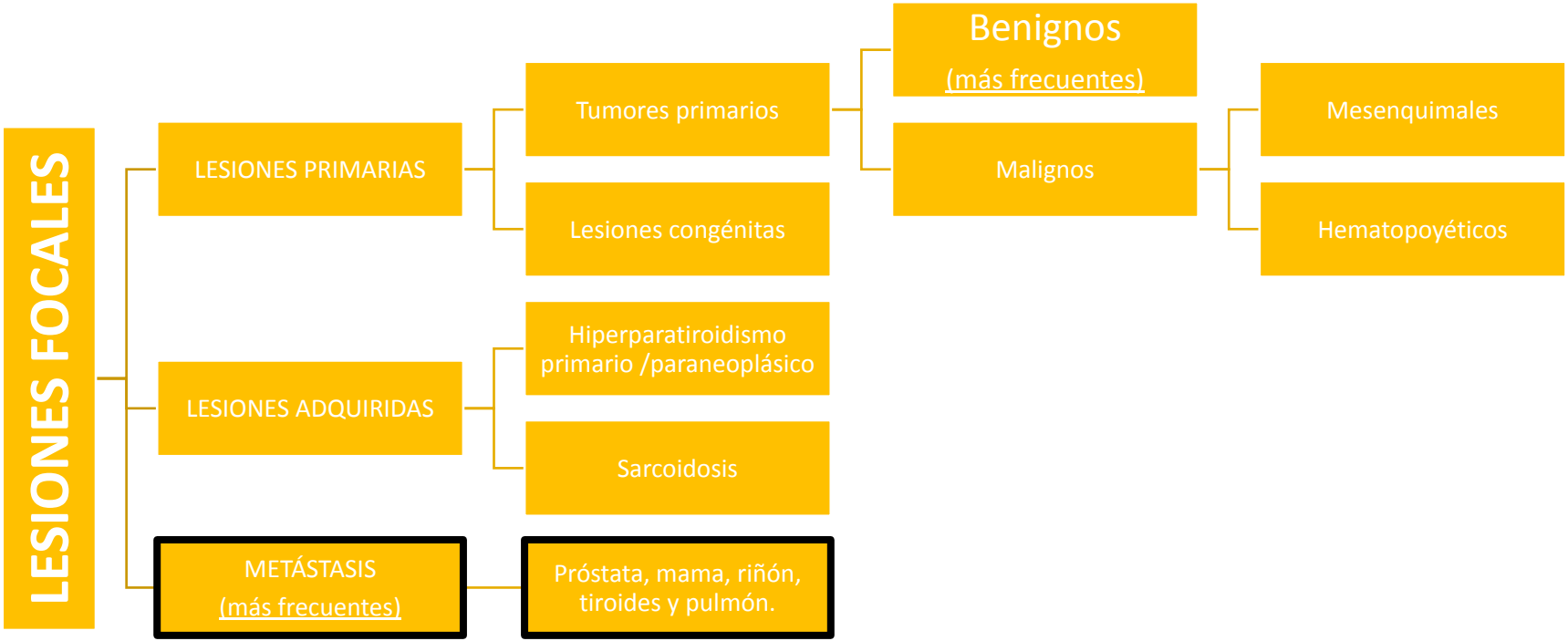

METÁSTASIS

- Pueden ser lesiones líticas (más frecuentes) o escleróticas/blásticas.
- Es el tumor óseo más frecuente (50-100x más frecuente que tumores primarios).
- Es la tercera localización más frecuente de metástasis, tras hígado y pulmón.
- Los tumores que con mayor frecuencia metastatizan a hueso: próstata, mama, riñón, tiroides y pulmón.

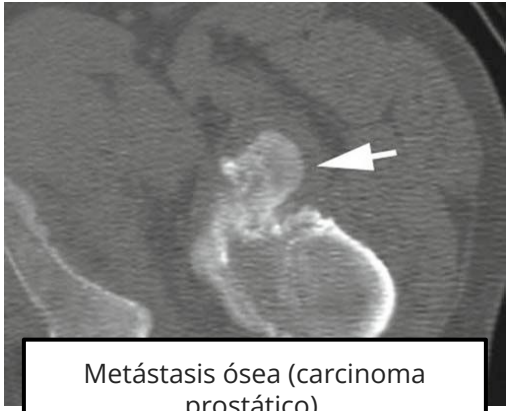

Metástasis ósea (carcinoma prostático).

Michael H Yu, MD, ScM, Sarah E Hoffe, MD. Epidemiology, clinical presentation, and diagnosis of bone metastasis in adults. UptoDate 2023.

LESIONES FOCALES ÓSEAS

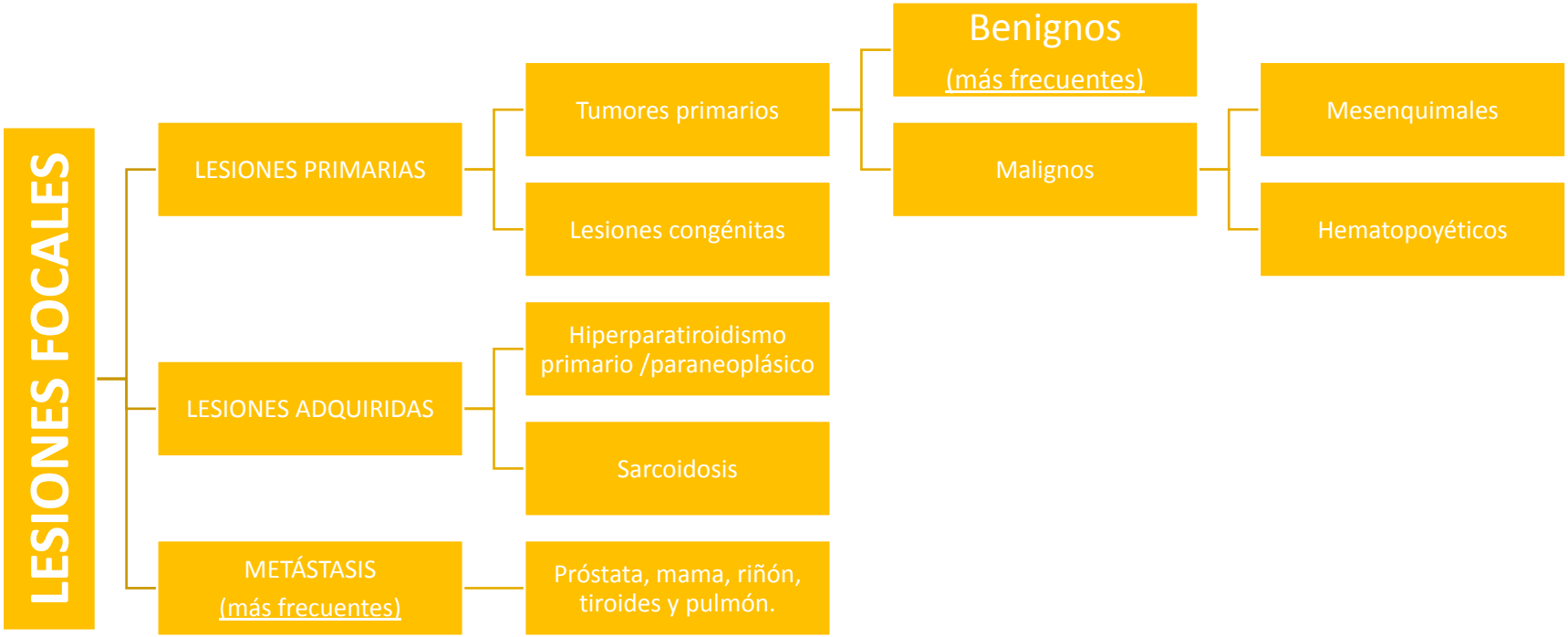

LESIONES FOCALES ÓSEAS

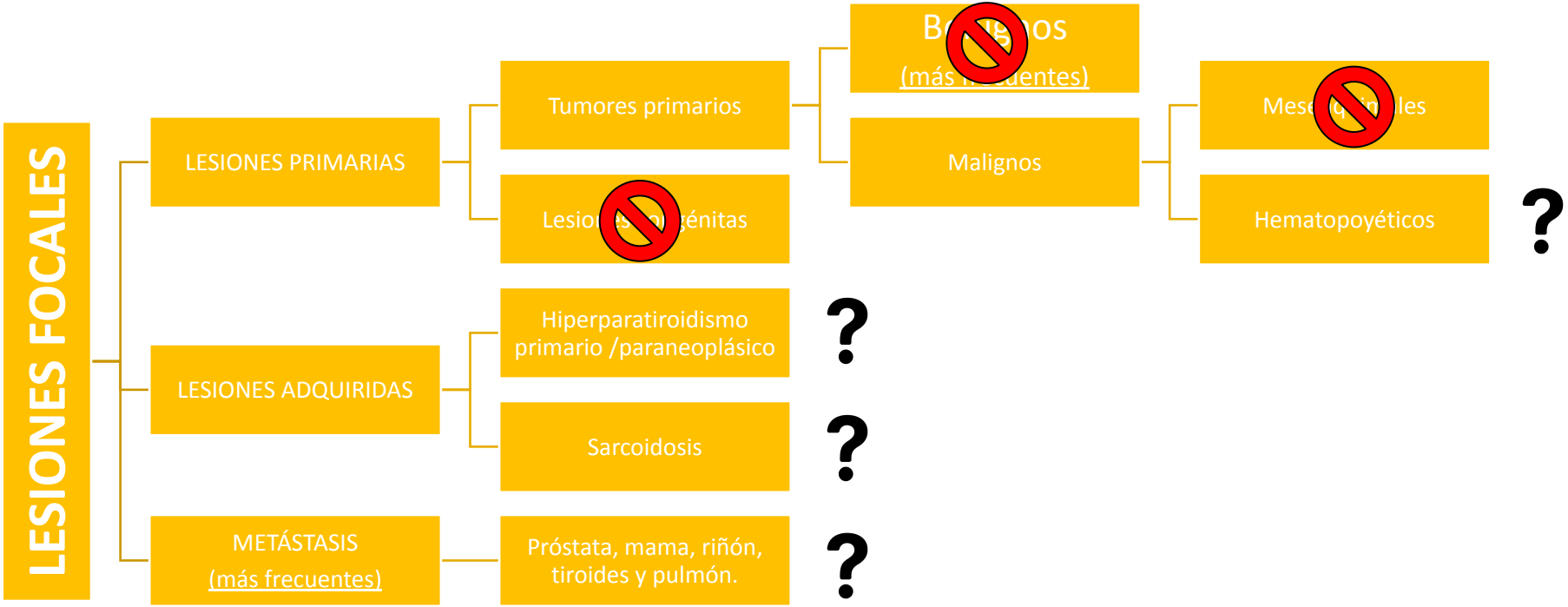

LESIONES FOCALES ÓSEAS: ALGORITMO DIAGNÓSTICO

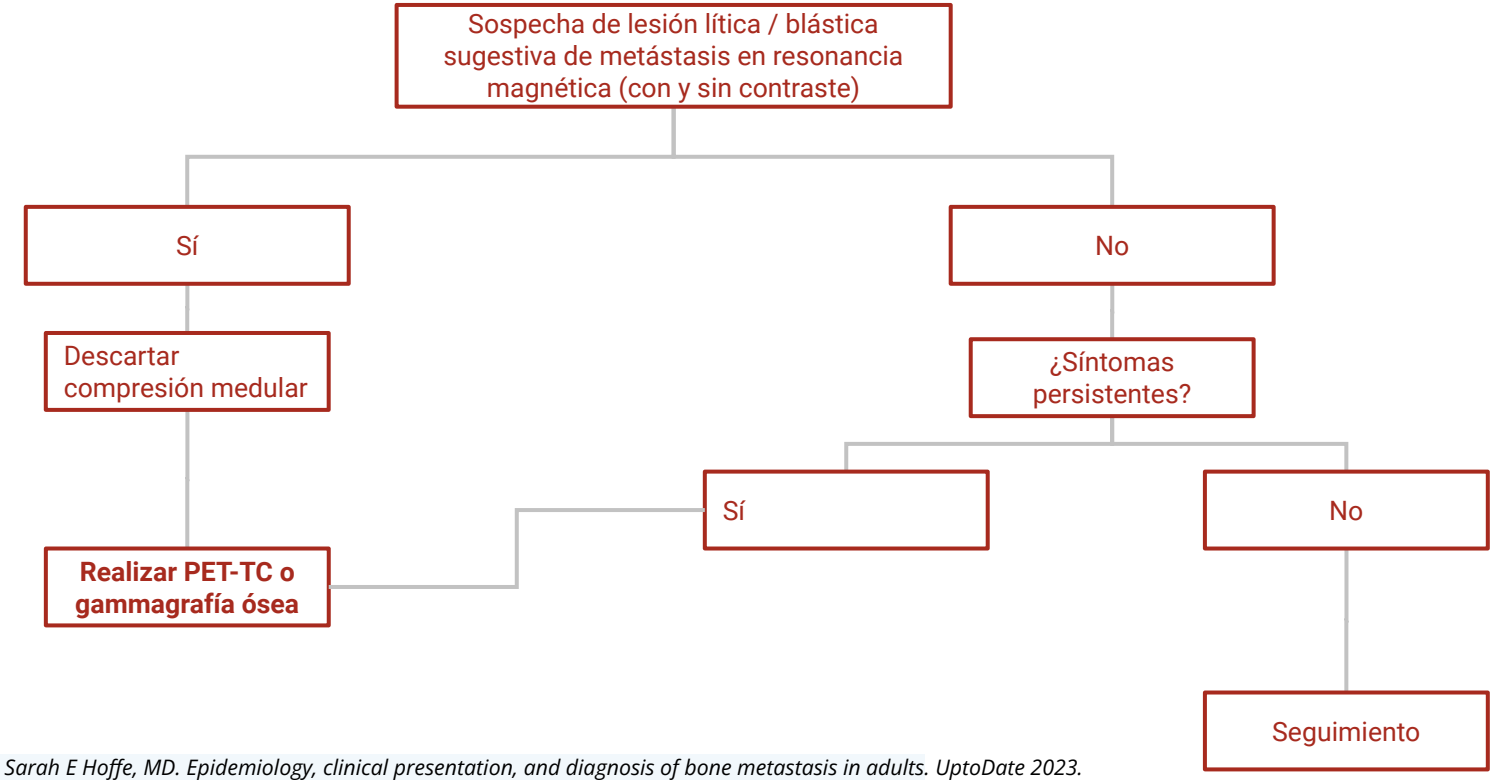

Michael H Yu, MD, ScM, Sarah E Hoffe, MD. Epidemiology, clinical presentation, and diagnosis of bone metastasis in adults. UptoDate 2023.

LESIONES FOCALES ÓSEAS: DIAGNÓSTICO

- PET-TC: evidencia de enfermedad tumoral activa pleural derecha con adenopatía hiliar ipsilateral y afectación metastásica múltiples con captación en C1, C2, C4, C7 y D1.

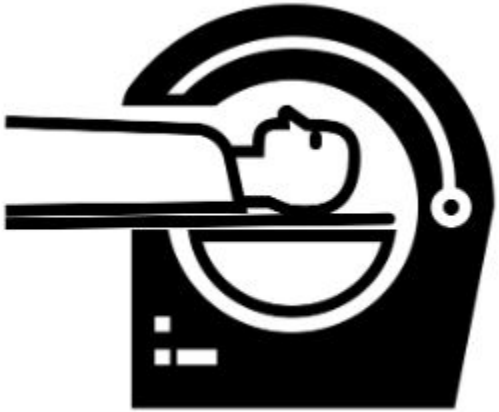

LESIONES FOCALES ÓSEAS: ALGORITMO DIAGNÓSTICO

Michael H Yu, MD, ScM, Sarah E Hoffe, MD. Epidemiology, clinical presentation, and diagnosis of bone metastasis in adults. UptoDate 2023.

BIOPSIA ÓSEA

Cilindro constituido por **células inflamatorias predominantemente de componente histiocitario formando granulomas confluyentes.** Algunos de ellos con ligera esclerosis, sin evidencia de malignidad. Dicha relación inflamatoria ocupa el espacio entre las trabéculas óseas presentes en la muestra.

↓

DIAGNÓSTICO DIFERENCIAL

BIOPSIA ÓSEA - Diagnóstico diferencial

Múltiples enfermedades que cursan con granulomas:

NEOPLASIAS
- Micosis fungoide granulomatosa
- Linfomas

AUTOINMUNES
- Sarcoidosis
- Histiocitosis de Langerhans
- Dermatitis granulomatosa intersticial y neutrofílica en empalizada
- Vasculitis p-ANCA
- Lupus eritematoso
- Artritis reumatoide
- Fiebre reumática

OTRAS
- Acné agminata
- Rosácea
- Queilitis granulomatosa
- Síndrome de Melkersson-Rosenthal
- Granuloma anular
- Granuloma actínico
- Granuloma elastolítico de células gigantes
- Enfermedad de Morbihan
- Cuerpo extraño
- Granulomas por aluminio
- Necrobiosis lipoidea
- Xantogranuloma necrobiótico
- Enfermedad inflamatoria intestinal
- Piel laxa granulomatosa

INFECCIONES
- Micosis profundas
- Infecciones por micobacterias
- Leishmaniasis
- Parásitos: esquistosomiasis, oncocercosis, gnatostomiasis, dirofilariasis, estrongiloidosis, equinococosis
- Lepra

BIOPSIA ÓSEA - Diagnóstico diferencial

Colección compacta de macrófagos. Ninguno patognomónico pero sí altamente sugestivo.
Macrófagos → Histiocitos

- Célula xantomatosa: acúmulo de material lipídico
- Células gigantes multinucleadas → por mecanismos de fagocitosis
- Célula de Langhans
- Célula de cuerpo extraño
- Célula de Touton

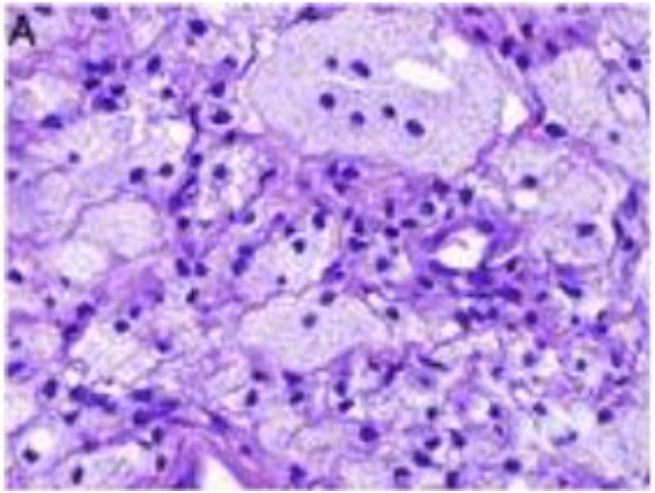

J. Arostegui Et al. Granulomas en dermatopatología: principales entidades. Elsevier, España. 2021

BIOPSIA ÓSEA - Diagnóstico diferencial

Colección compacta de macrófagos.
Macrófagos → Histiocitos

- Célula xantomatosa: acúmulo de material lipídico
- Células gigantes multinucleadas → por mecanismos de fagocitosis
- Célula de Langhans
- Célula de cuerpo extraño
- Célula de Touton

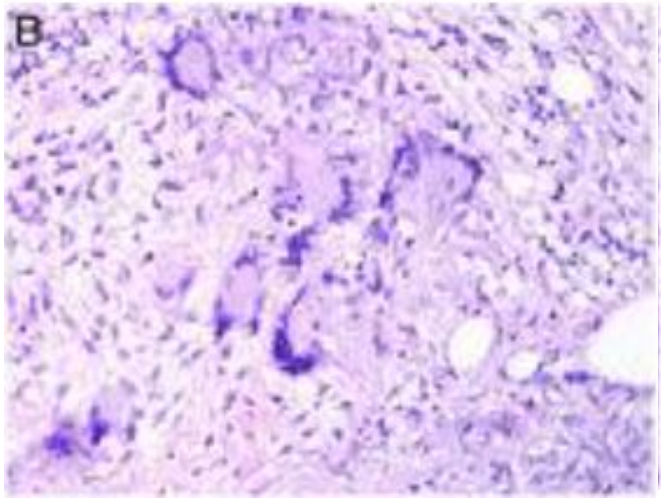

J. Arostegui Et al. Granulomas en dermatopatología: principales entidades. Elsevier, España. 2021

BIOPSIA ÓSEA - Diagnóstico diferencial

Colección compacta de macrófagos.
Macrófagos → Histiocitos

- Célula xantomatosa: acúmulo de material lipídico
- Células gigantes multinucleadas → por mecanismos de fagocitosis
- Célula de Langhans
- Célula de cuerpo extraño
- Célula de Touton

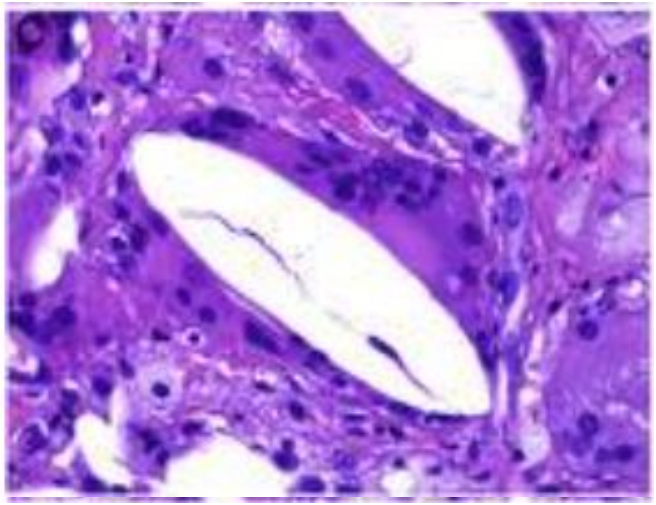

J. Arostegui Et al. Granulomas en dermatopatología: principales entidades. Elsevier, España. 2021

BIOPSIA ÓSEA - Diagnóstico diferencial

Colección compacta de macrófagos.
Macrófagos → Histiocitos

- Célula xantomatosa: acúmulo de material lipídico
- Células gigantes multinucleadas → por mecanismos de fagocitosis
- Célula de Langhans
- Célula de cuerpo extraño
- Célula de Touton

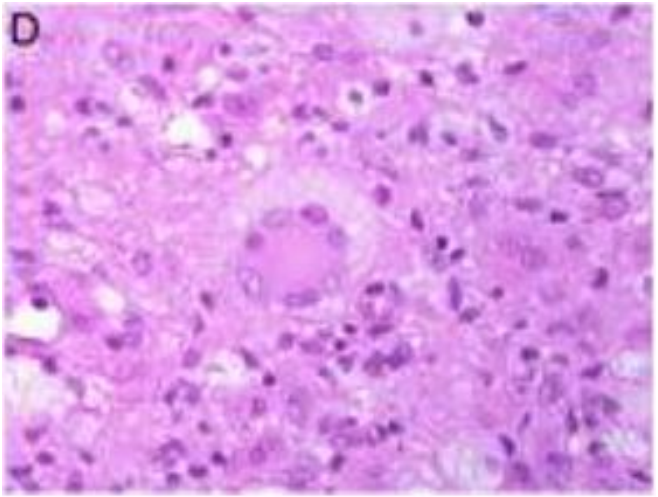

J. Arostegui Et al. Granulomas en dermatopatología: principales entidades. Elsevier, España. 2021

BIOPSIA ÓSEA - Diagnóstico diferencial

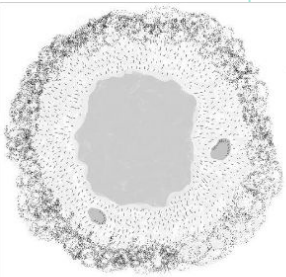

Granuloma tuberculoideo

GRANULOMA TUBERCULOSO - TUBERCULOSIS

- Necrosis central de tipo caseosa (necrosis coagulativa: amorfa y homogénea)
- En ocasiones sin necrosis o necrosis sin granuloma (depende del estado inmunitario)
- Infiltrado linfocitario en la periferia como una corona
- Histiocitos y células de Langhans
- Similar en todos los tipos de micobacterias excepto *leprae*
- En tuberculosis cutánea habrá granulomas verdaderos (con presencia de micobacterias) y tubercúlides (por hipersensibilidad de antígenos de la bacteria)

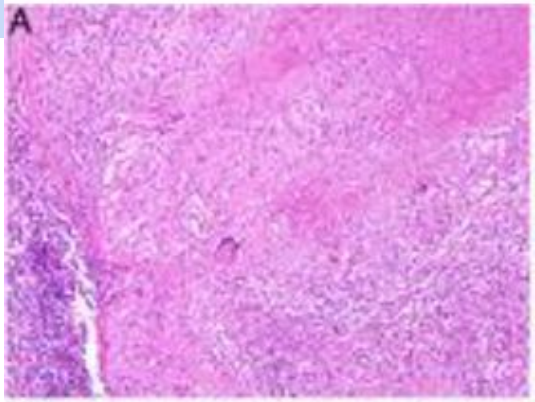

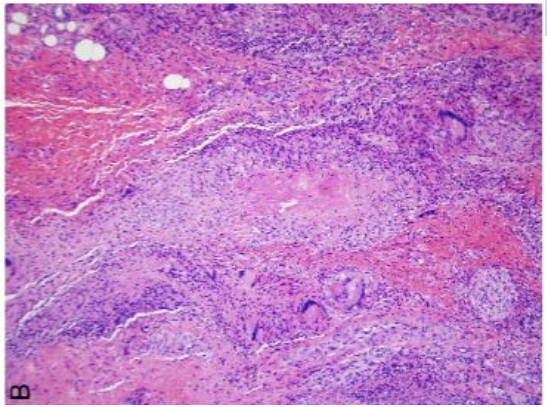

J. Arostegui Et al. Granulomas en dermatopatología: principales entidades. Elsevier, España. 2021

BIOPSIA ÓSEA - Diagnóstico diferencial

GRANULOMA SARCOIDEO - SARCOIDOSIS

- Granuloma en múltiples territorios, sin necrosis central
- Si necrosis es discreta y de tipo fibrinoide
- Infiltrado en la periferia discreto “granuloma desnudo”
- Puede contener dos tipos de inclusiones: cuerpos asteroides y cuerpos de Schaumann
- Frecuente encontrar cuerpos extraños como partículas de sílice en el interior

Granuloma sarcoideo

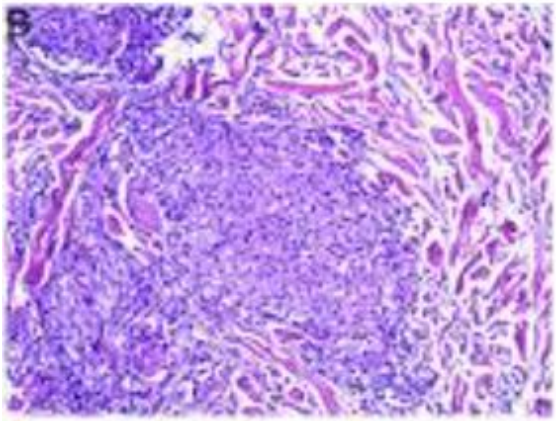

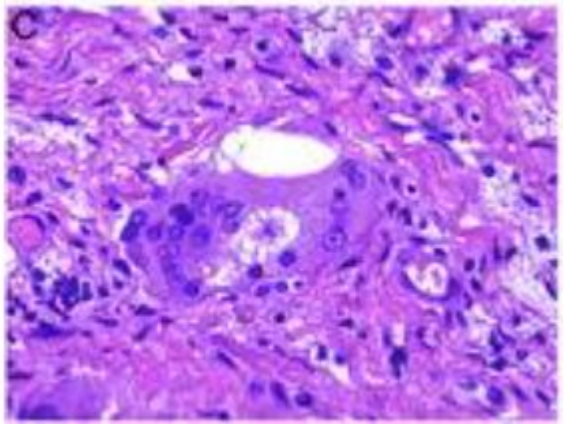

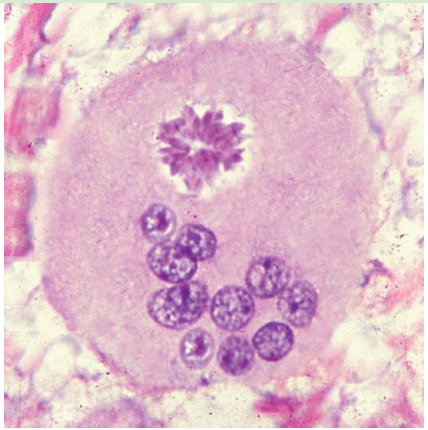

J. Arostegui Et al. Granulomas en dermatopatología: principales entidades. Elsevier, España. 2021

BIOPSIA ÓSEA - Diagnóstico diferencial

GRANULOMA SARCOIDEO - SARCOIDOSIS

- Granuloma en múltiples territorios, sin necrosis central
- Si necrosis es discreta y de tipo fibrinoide
- Infiltrado en la periferia discreto “granuloma desnudo”
- Puede contener dos tipos de inclusiones: cuerpos asteroides y cuerpos de Schaumann
- Frecuente encontrar cuerpos extraños como partículas de sílice en el interior

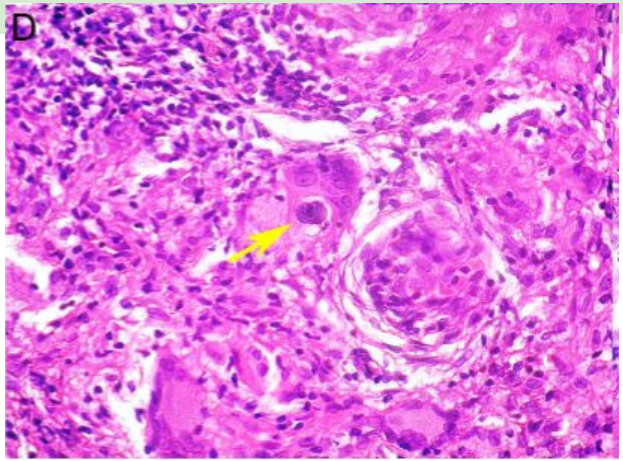

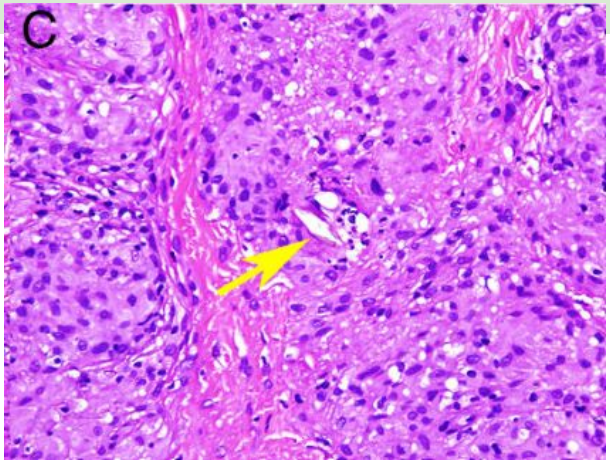

J. Arostegui Et al. Granulomas en dermatopatología: principales entidades. Elsevier, España. 2021

BIOPSIA ÓSEA - Diagnóstico diferencial

GRANULOMA EOSINOFÍLICO- HISTIOCITOSIS X O DE LANGERHANS

- Granuloma eosinofílico formado por células dendríticas (de Langerhans)
- Bordes mal definidos, citoplasma eosinofílico, núcleo excéntrico en grano de café.
- Presentan de manera característica infiltrados citoplasmáticos: gránulos de Bierbeck
- Diagnóstico por marcadores inmunofenotípicos.

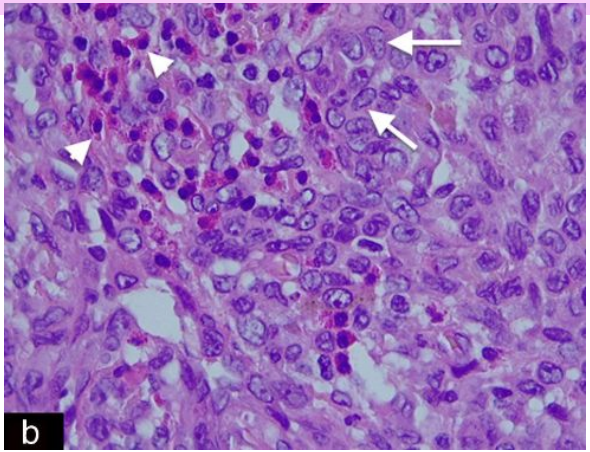

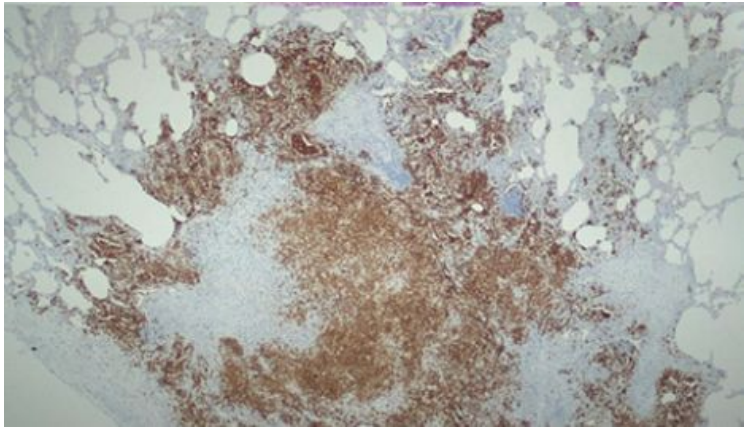

Granuloma eosinófilo óseo. Revista medicina familia semergen. Artículo 40. Volumen 37. Número 10. 2011

BIOPSIA ÓSEA - Diagnóstico diferencial

Xantogranuloma

XANTOGRANULOMA NECROBIÓTICO - NEOPLASIAS

- Paraproteinemias secundarias a discrasias plasmáticas o síndromes linfoproliferativos
- Produce una histiocitosis no-Langerhans (lesiones cutáneas pero 30% afectación sistémica)
- Células espumosas. Infiltrado histiocitario en banda.
- Granulomas rojos asociados a necrobiosis lipoídica.
- En sangre veremos alteración de lípidos (elevación colesterol total y LDL, bajo complemento C4, aumento de crioglobulinas).

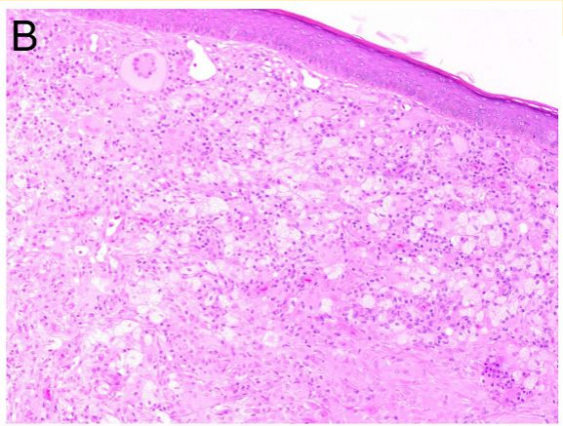

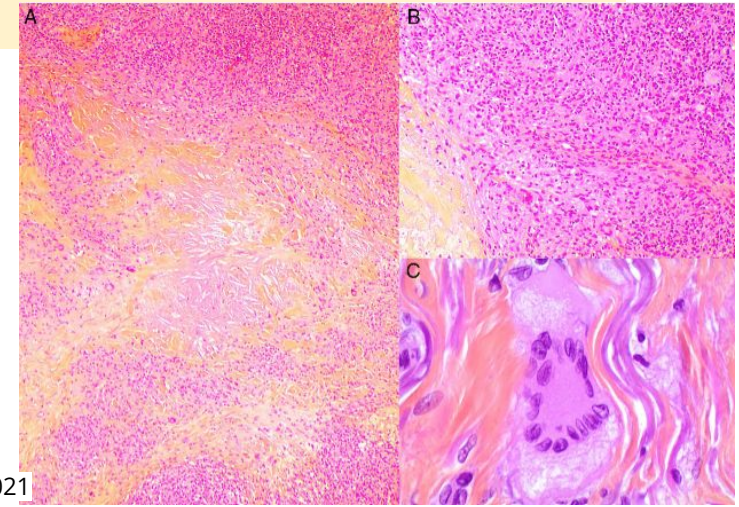

J. Arostegui Et al. Granulomas en dermatopatología: principales entidades. Elsevier, España. 2021

BIOPSIA ÓSEA - Diagnóstico diferencial

OTRAS NEOPLASIAS

- Linfomas T y B de alto grado
  A) Infiltración por células tumorales
  B) Granulomas: necrosantes tipo tuberculoideo, necrobióticos en empalizada o sarcoideos.

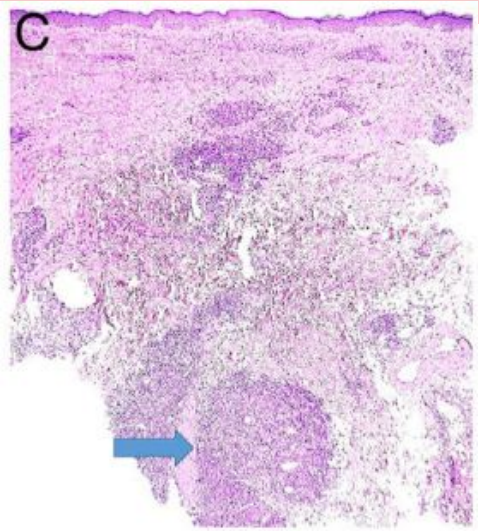

J. Arostegui Et al. Granulomas en dermatopatología: principales entidades. Elsevier, España. 2021

BIOPSIA ÓSEA - Diagnóstico diferencial

GRANULOMA NECROBIÓTICO - ARTRITIS REUMATOIDE

- Tejido muerto en su interior (material conectivo degenerado Necrosis eosinofílica
- Pueden tener aspecto multinodular confluente
- Histiocitos alrededor en empalizada
- Aparece en la artritis reumatoide pero también en granuloma anular, necrobiosis lipoidea
- En la AR pueden aparecer en cualquier momento de la enfermedad

Granuloma necrobiótico

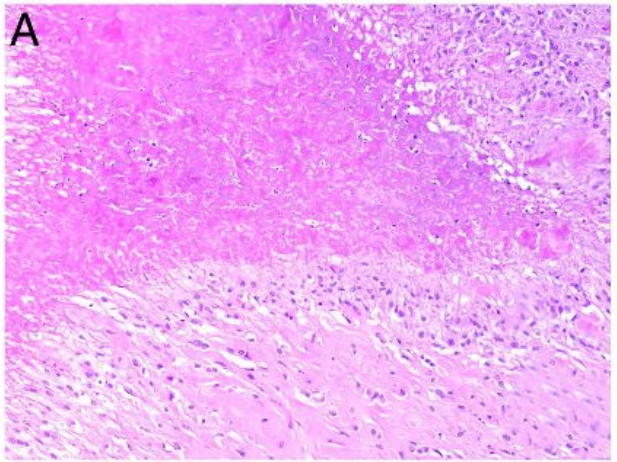

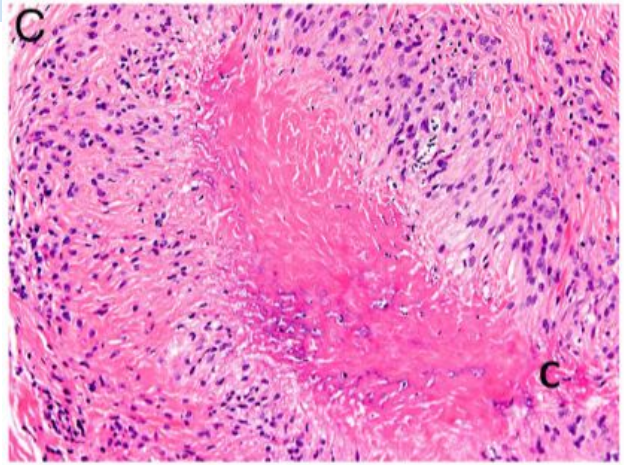

J. Arostegui Et al. Granulomas en dermatopatología: principales entidades. Elsevier, España. 2021

BIOPSIA ÓSEA - Diagnóstico diferencial

ENFERMEDAD INFLAMATORIA INTESTINAL

- Si aparecen granulomas cutáneos: enfermedad de Crohn metastásica
- Pueden aparecer en cualquier territorio.
- Histológicamente iguales a los ino:
  - iles
  - No ntes
  - Con células gigantes de cuerpo extraño o células de Langhans

GRANULOMA DE MIESCHER - ERITEM OSO

- Histiocitos dispuestos en torno a hendidura central. Puede evolucionar y aparecer células gigantes en la periferia.

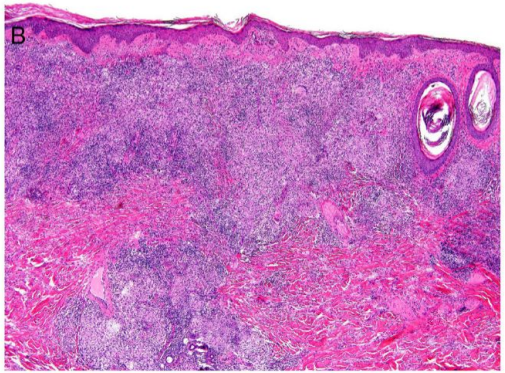

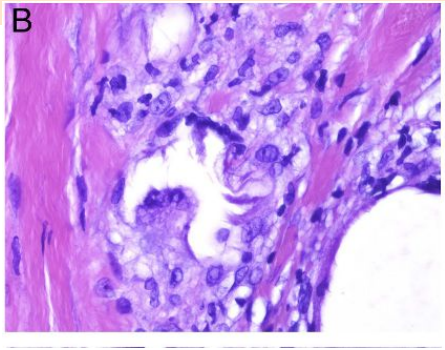

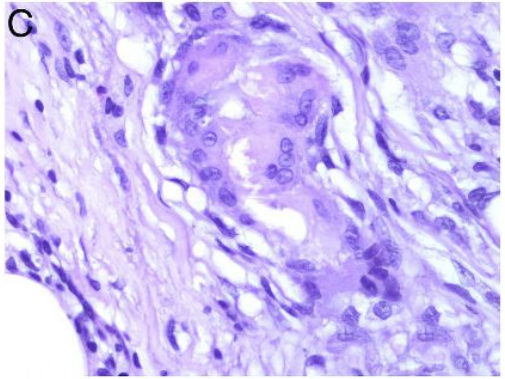

J. Arostegui Et al. Granulomas en dermatopatología: principales entidades. Elsevier, España. 2021

BIOPSIA ÓSEA - Diagnóstico diferencial

VASCULITIS p-ANCA

- GPA (Wegener):
  - Infiltrados linfocitarios. En un 25-50% granulomas necrotizantes.
  - Granulomas con histiocitos, linfocitos y células gigantes.
  - Con necrosis supurativa formando granulomas en empalizada “azules”.

- GEPA (Churg-Strauss):
  - Granulomas con histiocito y células gigantes alrededor de fibras de colágeno degeneradas.
  - Granulomas “rojos”.

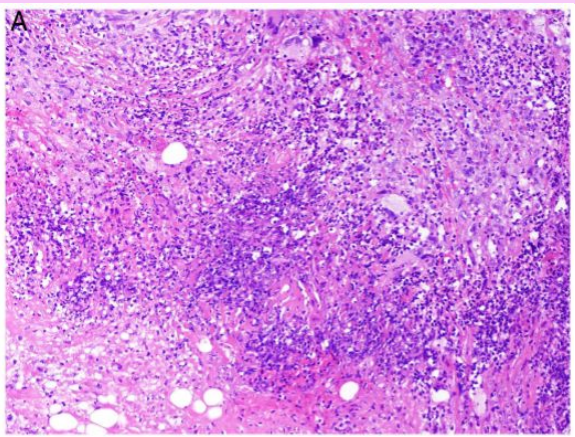

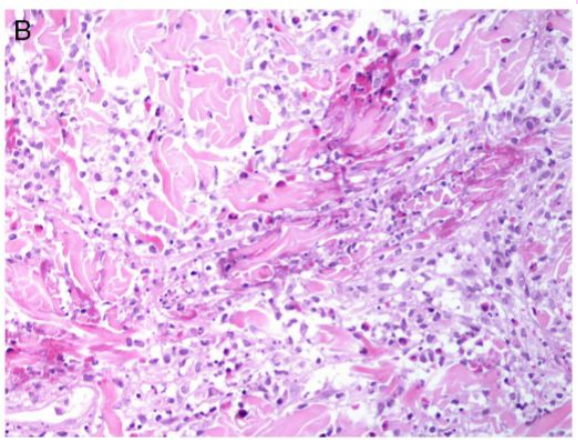

J. Arostegui Et al. Granulomas en dermatopatología: principales entidades. Elsevier, España. 2021

BIOPSIA ÓSEA - Diagnóstico diferencial

OTROS

- Granuloma
  - Abscesificado, con neutrófilos polimorfon
  - Infecciones por hongos o micobacterias atípicas

- Granuloma messy:
  - Histiocitos repartidos de manera laxa y desordenada, separados por sustancia hialina verde con tricrómico de Masson.
  - Leishmaniasis en su forma crónica.

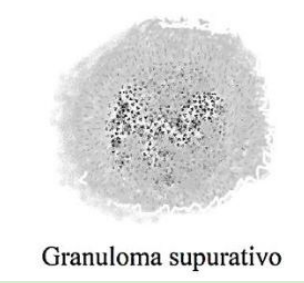

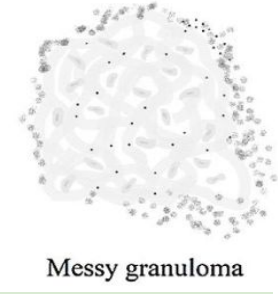

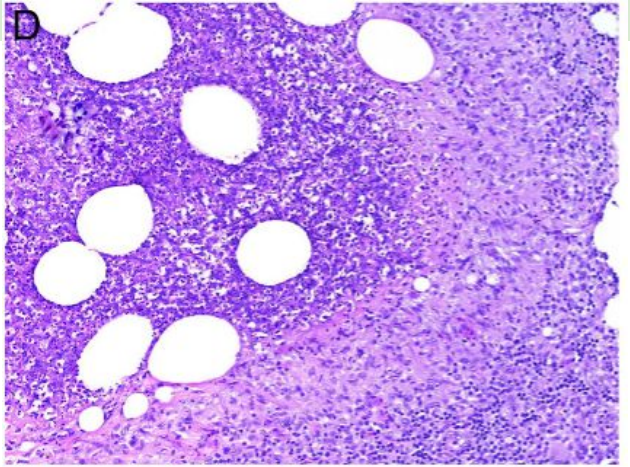

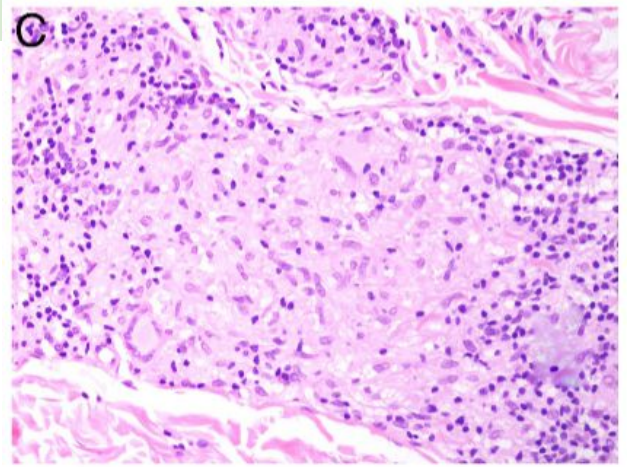

J. Arostegui Et al. Granulomas en dermatopatología: principales entidades. Elsevier, España. 2021

BIOPSIA ÓSEA - Diagnóstico diferencial

OTROS

- Granuloma
  - Abscesificado, con neutrófilos polimorfon
  - Infecciones por hongos o micobacterias atípicas

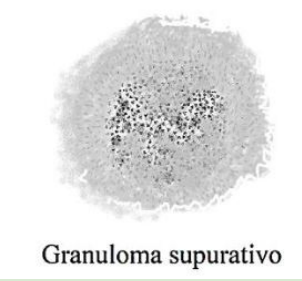
Granuloma supurativo

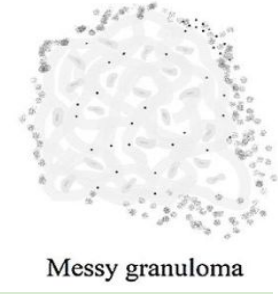
Messy granuloma

- Granuloma messy:
  - Histiocitos repartidos de manera laxa y desordenada, separados por sustancia hialina verde con tricrómico de Masson.
  - Leishmaniasis en su forma crónica.

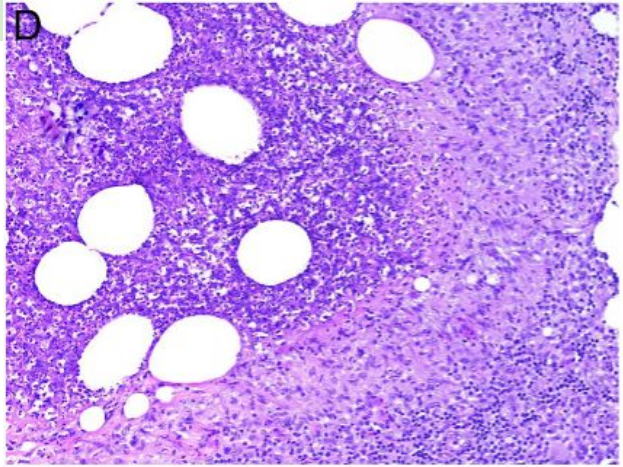

J. Arostegui Et al. Granulomas en dermatopatología: principales entidades. Elsevier, España. 2021

PATOLOGÍAS CON ALTA SOSPECHA

Patología	Probable	Improbable	Descartada
Tuberculosis			X
Sarcoidosis	X		
Histiocitosis	X		
Vasculitis p-ANCA	X		
Neoplasias		X	
Artritis reumatoide		X	
Enfermedad inflamatoria intestinal		X	
Micosis		X	
Leishmania		X	

PATOLOGÍAS CON ALTA SOSPECHA - SARCOIDOSIS

EPIDEMIOLOGÍA
- En adultos jóvenes. En mujeres entre los 60 y 70 años.
- Etiología y patogénesis desconocida.

CLÍNICA
- Tos
- Disnea
- Dolor torácico
- Fiebre
- Pérdida de peso

PRESENTACIONES PATOGNOMÓNICAS
- Löfgren:
  Adenopatía hiliar + fiebre + eritema nodoso + artritis (tobillo, rodilla, muñecas, codos)
- Fiebre uveoparotídea o síndrome de Heerfordt:
  Uveítis anterior + hipertrofia parotídea + parálisis de nervio facial + fiebre
- Lupus pernio:
  Placas infiltrativas en nariz, mejillas y centro de la cara

Talmadge E King, Jr, MD Et al. Manifestaciones clínicas y diagnóstico de la sarcoidosis. UptoDate 2023.

PATOLOGÍAS CON ALTA SOSPECHA - SARCOIDOSIS

AFECTACIÓN PULMONAR (50%)

- Sarcoidosis nodular: múltiples masas pulmonares periféricas
- Granulomatosis sarcoide necrotizante
- Derrame pleural: predominio linfocítico y exudativo sin elevación de LDH
- Engrosamiento pared bronquial
- Micronódulos pleurales o perilinfáticos

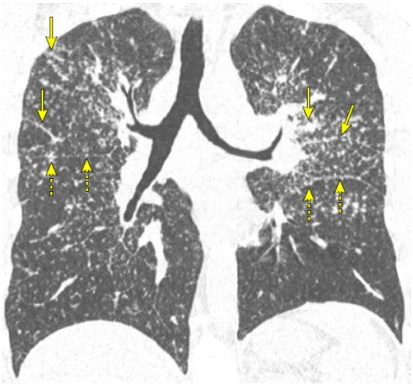

AFECTACIÓN LINFÁTICA:

- Linfadenopatía de cualquier localización (40%)
- Adenopatía hiliar o paratraqueal (90%).
- Adenopatía hiliar unilateral muy poco frecuente (<5%)
- Calcificaciones ganglionares
- Intraabdominal (30%)

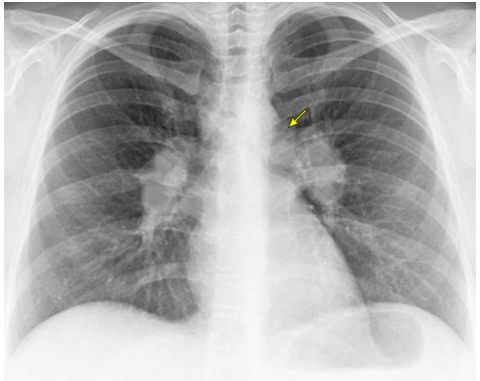

Talmadge E King, Jr, MD Et al. Manifestaciones clínicas y diagnóstico de la sarcoidosis. UptoDate 2023.

PATOLOGÍAS CON ALTA SOSPECHA - SARCOIDOSIS

OCULAR (25%)
- Uveítis (anterior, intermedia y posterior)
- Granulomas en nervio óptico
- Sarcoidosis orbitaria extraocular

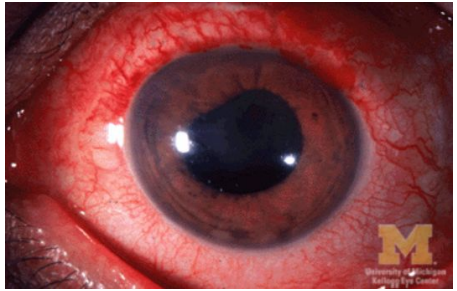

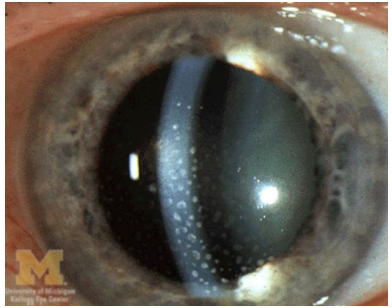

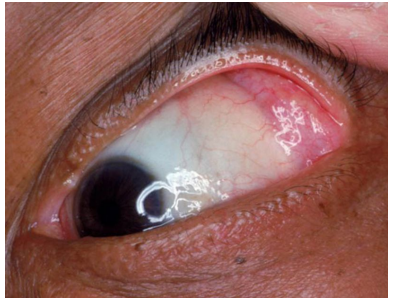

TRACTO RESPIRATORIO SUPERIOR:
- Sarcoide laríngeo
- Sarcoidosis nasal y sinusal

GASTROINTESTINAL (0,1-0,9%):
- Estómago más comúnmente
- Casos de afectación esofágica, apéndice, colon e intestino delgado

Talmadge E King, Jr, MD Et al. Manifestaciones clínicas y diagnóstico de la sarcoidosis. UptoDate 2023.

PATOLOGÍAS CON ALTA SOSPECHA - SARCOIDOSIS

CUTÁNEA (25%)

- Sarcoidosis papular
- Sarcoidosis nodular
- Placas en sarcoidosis crónica
- Lupus pernio
- Eritema nodoso
- Sarcoidosis subcutánea

Talmadge E King, Jr, MD Et al. Manifestaciones clínicas y diagnóstico de la sarcoidosis. UptoDate 2023.

PATOLOGÍAS CON ALTA SOSPECHA - SARCOIDOSIS

MUSCULOESQUELÉTICO (10%)
- Poliartritis aguda
- Artritis crónica con resorción ósea: quistes óseos
- Miositis granulomatosa difusa

CARDIOVASCULAR (5% diagnóstico clínico, hasta 70% en necropsias):
- Bloqueo cardíaco
- Arritmias
- Insuficiencia cardíaca
- Disfunción valvular
- Infarto
- Enfermedad pericárdica

SISTEMA NERVIOSO (5%):
- Central: encefalopatía, vasculopatía o meningitis granulomatosa
- Polineuritis

Talmadge E King, Jr, MD Et al. Manifestaciones clínicas y diagnóstico de la sarcoidosis. UptoDate 2023.

PATOLOGÍAS CON ALTA SOSPECHA - SARCOIDOSIS

HÍGADO Y BAZO:
- Alteraciones en enzimas hepáticas
- Hepatomegalia
- Enfermedad hepática avanzada
- Granulomas hepáticos (hasta 65%)
- Esplenomegalia (15%)

ENDOCRINOLOGÍA:
- Hipotalámica por granulomas
- Hipófisis anterior (por infiltración o compresión)
- Rara vez afecta a sistema reproductor

GLÁNDULAS (5%):
- Xerostomía
- Queratoconjuntivitis seca
- Afectación pancreática poco común

RENAL:
- Hipercalciuria (50%)
- Hipercalcemia (10-20%)
- Nefrocalcinosis
- Nefrolitiasis
- Nefritis intersticial sarcoide
- Infiltración granulomatosa del riñón
- Glomerulonefritis membranosa
- Semilunas
- Focal y segmentaria
- Poliuria
- Hipertensión arterial
- Defectos tubulares

Talmadge E King, Jr, MD Et al. Manifestaciones clínicas y diagnóstico de la sarcoidosis. UptoDate 2023.

PATOLOGÍAS CON ALTA SOSPECHA - SARCOIDOSIS

DIAGNÓSTICO:

- Exploración física y anamnesis exhaustiva
- Es un diagnóstico de exclusión, por lo que diagnóstico diferencial es esencial
- Múltiples pruebas de imagen y analíticas nos pueden orientar al diagnóstico
- **Para el diagnóstico se requiere de:**
  - Manifestación clínicas y radiológicas compatibles
  - Exclusión de otras enfermedades
  - Detección histopatológica de granulomas no necrotizantes

DIAGNÓSTICO DIFERENCIAL:

- Micobacterias
- Hongos
- Neumonitis por hipersensibilidad
- Neumoconiosis
- Reacciones de tipo sarcoide inducidas por fármacos
- Histiocitosis de Langerhans
- Granulomatosis por cuerpo extraño
- Vasculitis p-ANCA
- Granulomatosis broncocéntrica
- Inmunodeficiencias primarias
- Reacción de tipo sarcoide de malignidad

Talmadge E King, Jr, MD Et al. Manifestaciones clínicas y diagnóstico de la sarcoidosis. UptoDate 2023.

PATOLOGÍAS CON ALTA SOSPECHA - SARCOIDOSIS

¿Qué pedimos?

- **Biopsia de cualquier lugar de afectación con descripción completa de los granulomas**
- Enzima Convertidora de Angiotensina: más del doble del límite superior

TRATAMIENTO

- Asintomáticos: sólo seguimiento
- Sintomáticos:
  - Grado I-II, CFV con reducción leve, disminución de DLCO, Sp02 >90%: Prednisona 20 mg con reducción progresiva o GCI (fluticasona o budesonida)
  - Grado IV, CVF con reducción moderada-grave, hipoxemia: Prednisona 20-30 mg diarios

Talmadge E King, Jr, MD Et al. Manifestaciones clínicas y diagnóstico de la sarcoidosis. UptoDate 2023.

PATOLOGÍAS CON ALTA SOSPECHA - pANCA

CONCEPTOS GENERALES Y EPIDEMIOLOGÍA

- En adultos, cualquier edad. No diferencia por sexos
- Tres tipos:
  - **GPA: Wegener**
  - **GEPA: Churg-Strauss**
  - PAM

EN COMÚN:

- Afectan a pequeño vaso
- Producen necrosis fibrinoide
- Glomerulonefritis focal y necrosante pauciinmune
- Vasculitis leucocitoclástica cutánea
- Afectación nervios periféricos
- ANCA + (80-90% GPA y PAM, 40% GEPA)

CLÍNICA COMÚN:

- Síntomas generales: fiebre, pérdida de peso, astenia
- Musculoesquelético: mialgias, poliartralgias, poliartritis
- Cutánea: púrpura palpable, nódulos, úlceras, livedo reticularis
- Renal: proteinuria, hematuria, insuficiencia renal
- Ocular: uveítis, conjuntivitis, epiescleritis, proptosis por masa retroorbitaria
- Neurológicos: mononeuritis múltiple, afectación de pares craneales, polineuropatía, paquimeningitis

R. Cervera Et al. Enfermedades Autoinmunes Sistémicas: diagnóstico y tratamiento. Panamericana, 2020

PATOLOGÍAS CON ALTA SOSPECHA - pANCA

CLÍNICA GPA:
- Patrón alveolointersticial por hemorragia alveolar
- Fibrosis pulmonar
- Rinorrea purulenta o hemática
- Sinusitis
- Otitis media
- Úlceras en la mucosa nasal/oral
- Estenosis subglótica y endobronquial

CLÍNICA GEPA:
- Asma
- Rinitis
- Pólipos
- Sinusitis de repetición

Vasculitis	Celularidad	Granulomas
GPA	Neutrófilos, linfocitos, macrófagos y células gigantes	Extravasculares
GEPA	Linfocitos y eosinófilos	Extravasculares e intravasculares

R. Cervera Et al. Enfermedades Autoinmunes Sistémicas: diagnóstico y tratamiento. Panamericana, 2020

PATOLOGÍAS CON ALTA SOSPECHA - pANCA

DIAGNÓSTICO:
Exploración física y anamnesis. Analítica completa y orina. Ac MBG, ANA, FR, crioglobulinas, complemento.

2022 AMERICAN COLLEGE OF RHEUMATOLOGY / EUROPEAN ALLIANCE OF ASSOCIATIONS FOR RHEUMATOLOGY

CLASSIFICATION CRITERIA FOR **EOSINOPHILIC GRANULOMATOSIS WITH POLYANGIITIS**

CONSIDERATIONS WHEN APPLYING THESE CRITERIA

- **These classification criteria should be applied to classify a patient as having eosinophilic granulomatosis with polyangiitis when a diagnosis of small- or medium-vessel vasculitis has been made**
- **Alternate diagnoses mimicking vasculitis should be excluded prior to applying the criteria**

CLINICAL CRITERIA

Obstructive airway disease	+3
Nasal polyps	+3
Mononeuritis multiplex	+1

LABORATORY AND BIOPSY CRITERIA

Blood eosinophil count ≥ 1 x10^9/liter	+5
Extravascular eosinophilic-predominant inflammation on biopsy	+2
Positive test for cytoplasmic antineutrophil cytoplasmic antibodies (cANCA) or antiproteinase 3 (anti-PR3) antibodies	-3
Hematuria	-1

Sum the scores for 7 items, if present. A score of ≥ 6 is needed for classification of EOSINOPHILIC GRANULOMATOSIS WITH POLYANGIITIS.

R. Cervera Et al. Enfermedades Autoinmunes Sistémicas: diagnóstico y tratamiento. Panamericana, 2022

PATOLOGÍAS CON ALTA SOSPECHA - pANCA

DIAGNÓSTICO:
Exploración física y anamnesis. Analítica completa y orina. Ac MBG, ANA, FR, crioglobulinas, complemento.

2022 AMERICAN COLLEGE OF RHEUMATOLOGY / EUROPEAN ALLIANCE OF ASSOCIATIONS FOR RHEUMATOLOGY

CLASSIFICATION CRITERIA FOR **GRANULOMATOSIS WITH POLYANGIITIS**

CONSIDERATIONS WHEN APPLYING THESE CRITERIA

- **These classification criteria should be applied to classify a patient as having granulomatosis with polyangiitis when a diagnosis of small- or medium-vessel vasculitis has been made**
- **Alternate diagnoses mimicking vasculitis should be excluded prior to applying the criteria**

CLINICAL CRITERIA

Nasal involvement: bloody discharge, ulcers, crusting, congestion, blockage, or septal defect / perforation	+3
Cartilaginous involvement (inflammation of ear or nose cartilage, hoarse voice or stridor, endobronchial involvement, or saddle nose deformity)	+2
Conductive or sensorineural hearing loss	+1

LABORATORY, IMAGING, AND BIOPSY CRITERIA

Positive test for cytoplasmic antineutrophil cytoplasmic antibodies (cANCA) or antiproteinase 3 (anti-PR3) antibodies	+5
Pulmonary nodules, mass, or cavitation on chest imaging	+2
Granuloma, extravascular granulomatous inflammation, or giant cells on biopsy	+2
Inflammation, consolidation, or effusion of the nasal/paranasal sinuses, or mastoiditis on imaging	+1
Pauci-immune glomerulonephritis on biopsy	+1
Positive test for perinuclear antineutrophil cytoplasmic antibodies (pANCA) or antimyeloperoxidase (anti-MPO) antibodies	-1
Blood eosinophil count $\geq 1 \times 10^9$/liter	-4

Sum the scores for 10 items, if present. A score of ≥ 5 is needed for classification of GRANULOMATOSIS WITH POLYANGIITIS.

R. Cervera Et al. Enfermedades Autoinmunes Sistémicas: diagnóstico y tratamiento. Panamericana, 2022

PATOLOGÍAS CON ALTA SOSPECHA - pANCA

DIAGNÓSTICO DIFERENCIAL:

Presencia de ANCA:

- LES, AR
- Esclerosis sistémica
- EII
- CEP
- CBP
- Hepatitis autoinmune
- Enfermedad anti MBG
- Nefropatía por IgA
- Glomerulonefritis membranosa
- Glomerulonefritis postestreptocócica
- TBC
- Sífilis
- Endocarditis
- Tumores sólidos y hematológicos
- Fármacos
- Sarcoidosis
- Síndrome de sweet
- Fibrosis retroperitoneal
- Eritema elevatum diutinum

Enfermedades con síndrome reno-pulmonar:

- Enfermedad anti MBG
- LES

Enfermedades con ORL y vías respiratorias:

- Tuberculosis
- Sífilis
- Sarcoidosis
- Perforación tabique nasal (cocaína, granuloma de línea media, infecciones, corticoides o vasoconstrictores nasales)

R. Cervera Et al. Enfermedades Autoinmunes Sistémicas: diagnóstico y tratamiento. Panamericana, 2020

PATOLOGÍAS CON ALTA SOSPECHA - pANCA

¿Qué pedimos?
- Estudio de orina
- Ac antimembrana basal, ANA, ANCA, complemento

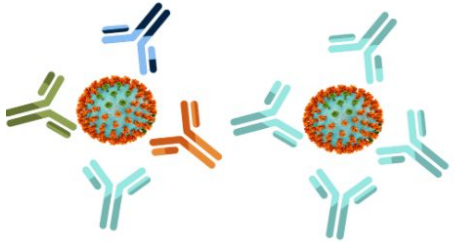

TRATAMIENTO
- Prednisona 1 mg/kg/día + Metotrexato 0,3 mg/kg/semana + Sulfametoxazol trimetoprim

+/- Ciclofosfamida o Rituximab

R. Cervera Et al. Enfermedades Autoinmunes Sistémicas: diagnóstico y tratamiento. Panamericana, 2020

PATOLOGÍAS CON ALTA SOSPECHA - HISTIOCITOSIS

Neoplasia histiocítica que afecta principalmente huesos y piel. Las células neoplásicas provienen de las células dendríticas (de la línea mieloide).

EPIDEMIOLOGÍA

- Enfermedad rara, más frecuente en niños pequeños (de 1-3 años) que en adultos.
- Es más frecuente en hombres que en mujeres.

CLÍNICA

- Fiebre, sudores nocturnos y pérdida de peso.
- Dolor óseo.
- Rash cutáneo.
- Tos y disnea.
- Cefalea y diplopía.
- Polidipsia y poliuria.
- Dolor abdominal, diarrea y pérdida de peso.

Clasificación (según la sociedad del histiocito):

- Grupo Langerhans: Histiocitosis de Langerhans, enfermedad Erdheim-Chester, histiocitosis indeterminada, xantogranuloma juvenil extracutáneo.
- Grupo cutáneo / mucocutáneo: formas limitadas a la piel (xantogranuloma juvenil, Rosai-Dorfman cutáneo...).
- Grupo de enfermedades Rosai-Dorfman: enfermedad de Rosai-Dorfman y otras entidades que no cumplen criterios de histiocitosis de Langerhans.
- Grupo de histiocitosis malignas: sarcoma histiocítica (con afectación cutánea, ganglios linfáticos, sistema digestivo, sistema nervioso central).
- Grupo de linfohistiocitosis hemofagocítica: linfohistiocitosis hemofagocítica primaria, síndrome de activación de macrófagos.

The Mayo Clinic Histiocytosis Working Group Consensus Statement for the Diagnosis and Evaluation of Adult Patients With Histiocytic Neoplasms: Erdheim-Chester Disease, Langerhans Cell Histiocytosis, and Rosai-Dorfman Disease - PubMed [Internet].

PATOLOGÍAS CON ALTA SOSPECHA - HISTIOCITOSIS

AFECTACIÓN ÓSEA:

- Uno de los sitios más afectados en forma de lesión lítica.
- Las lesiones se encuentran más frecuentemente en la columna vertebral (con predominio cervical) y en el cráneo.

AFECTACIÓN CUTÁNEA:

- La manifestación más frecuente es un rash eccematoso que se asemeja a un cuadro de candidiasis cutánea.
- Aparición de máculas y pápulas violáceas .
- Lesiones orales desde masas bucales, gingivitis y aftas.

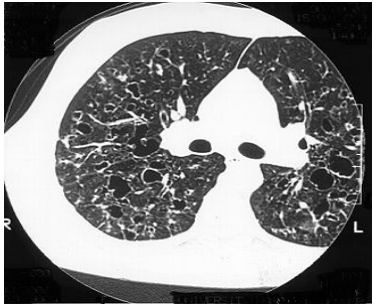

AFECTACIÓN PULMONAR:

- Puede haber antecedente de exposición a tabaco.
- Más frecuente en adultos que en niños (al contrario que la afectación cutánea).
- Presentan cuadro de tos seca y disnea, además de clínica constitucional.
- La afectación típica es la presencia de quistes y nódulos típicos en lóbulos superiores. Son pacientes que presentan antecedente de neumotórax.

The Mayo Clinic Histiocytosis Working Group Consensus Statement for the Diagnosis and Evaluation of Adult Patients With Histiocytic Neoplasms: Erdheim-Chester Disease, Langerhans Cell Histiocytosis, and Rosai-Dorfman Disease - PubMed [Internet].

PATOLOGÍAS CON ALTA SOSPECHA - HISTIOCITOSIS

AFECTACIÓN SISTEMA NERVIOSO CENTRAL (5-10%)

- La afectación del SNC se da sobre todo en aquellos pacientes con afectación ósea craneal.
- Puede afectar tanto a nivel pituitario (sobre todo se expresa como deficiencia de vasopresina) y puede haber afectación de la cognición.

OTROS ÓRGANOS:

- Ganglios linfáticos (sobre todo los cervicales). Infrecuente en adultos.
- Médula ósea.
- Hígado, bazo.
- Gastrointestinal (GI): puede haber malabsorción y diarrea. Se pueden identificar lesiones histiocíticas en el tracto GI.

DIAGNÓSTICO

- Clínica sugestiva: paciente de cualquier edad con lesión ósea (lítica), rash cutáneo y clínica de diabetes insípida y/o respiratoria.
- Pruebas de imagen (TC, PET-TC) con imágenes típicas (pulmón, hueso).
- Biopsia del sistema afectado (morfología típica, inmunohistoquímica y genética):
  - **Inmunohistoquímica: células de Langerhans expresan marcadores: CD1a, CD207 y S100 (preferiblemente biopsia de hueso, piel).**
  - Genética: mutación BRAF V600E (por PCR).

The Mayo Clinic Histiocytosis Working Group Consensus Statement for the Diagnosis and Evaluation of Adult Patients With Histiocytic Neoplasms: Erdheim-Chester Disease, Langerhans Cell Histiocytosis, and Rosai-Dorfman Disease - PubMed [Internet].

PATOLOGÍAS CON ALTA SOSPECHA - HISTIOCITOSIS

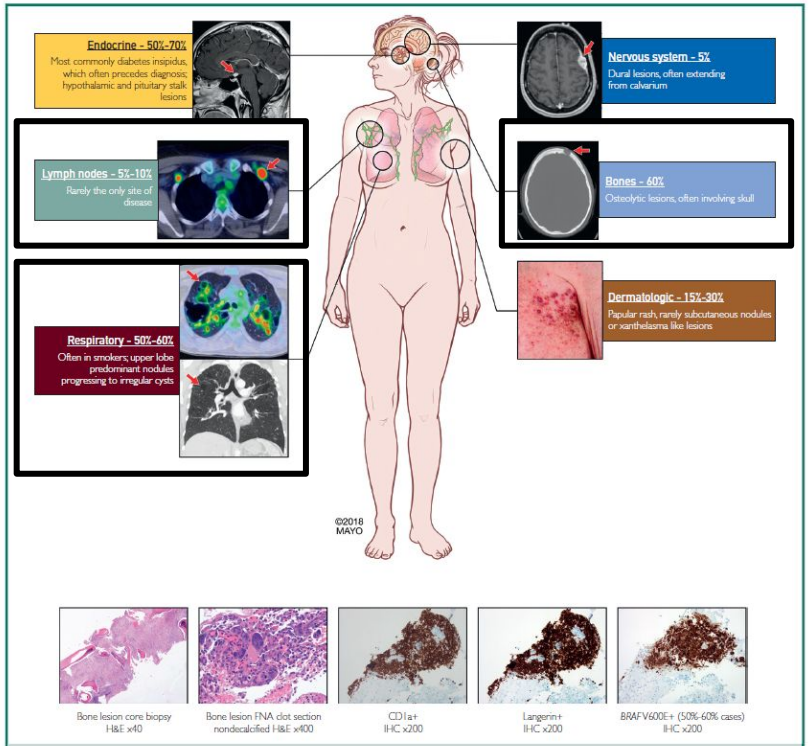

FIGURE 2. Key features of Langerhans cell histiocytosis. The illustration depicts clinical and radiographic features with frequencies and descriptions (top) and histopathologic features (bottom). FNA = fine-needle aspiration; H&E = hematoxylin and eosin; IHC = immunohistochemistry.

The Mayo Clinic Histiocytosis Working Group Consensus Statement for the Diagnosis and Evaluation of Adult Patients With Histiocytic Neoplasms: Erdheim-Chester Disease, Langerhans Cell Histiocytosis, and Rosai-Dorfman Disease - PubMed [Internet].

PATOLOGÍAS CON ALTA SOSPECHA - HISTIOCITOSIS

DIAGNÓSTICO DIFERENCIAL

- Enfermedad de Erdheim-Chester
- Enfermedad de Rosai-Dorfman

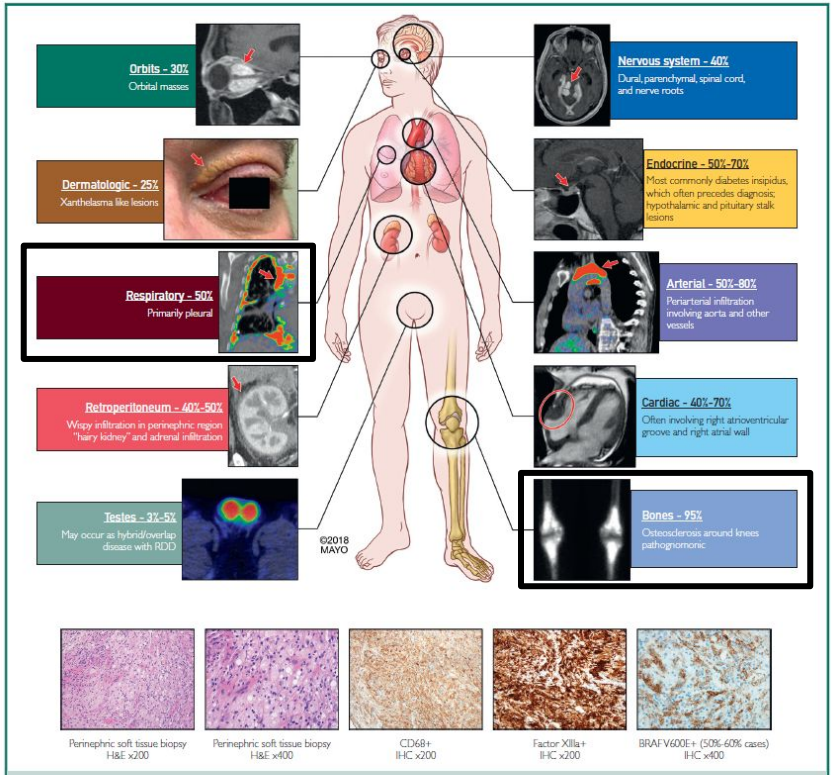

FIGURE 1. Key features of Erdheim-Chester disease. The illustration depicts clinical and radiographic features with frequencies and descriptions (top) and histopathologic features (bottom). H&E = hematoxylin and eosin; IHC = immunohistochemistry; RDD = Rosai-Dorfman disease.

The Mayo Clinic Histiocytosis Working Group Consensus Statement for the Diagnosis and Evaluation of Adult Patients With Histiocytic Neoplasms: Erdheim-Chester Disease, Langerhans Cell Histiocytosis, and Rosai-Dorfman Disease - PubMed [Internet].

PATOLOGÍAS CON ALTA SOSPECHA - HISTIOCITOSIS

DIAGNÓSTICO DIFERENCIAL

- Enfermedad de Erdheim-Chester
- Enfermedad de Rosai-Dorfman

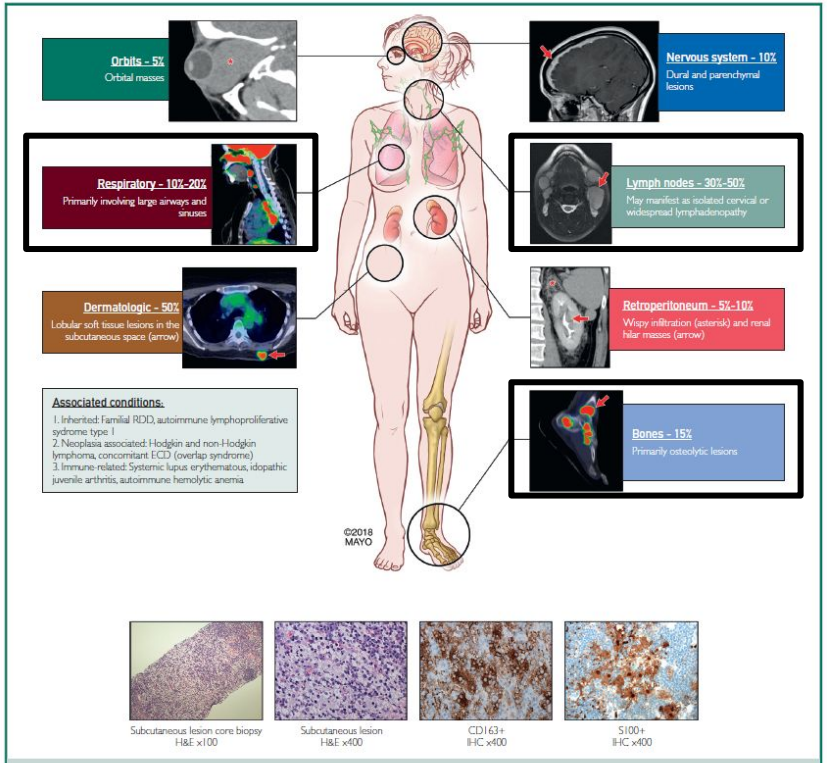

FIGURE 3. Key features of Rosai-Dorfman disease (RDD). The illustration depicts clinical and radiographic features with frequencies and descriptions (top) and histopathologic features (bottom). ECD = Erdheim-Chester disease; H&E = hematoxylin and eosin; IHC = immunohistochemistry.

The Mayo Clinic Histiocytosis Working Group Consensus Statement for the Diagnosis and Evaluation of Adult Patients With Histiocytic Neoplasms: Erdheim-Chester Disease, Langerhans Cell Histiocytosis, and Rosai-Dorfman Disease - PubMed [Internet].

PATOLOGÍAS CON ALTA SOSPECHA - HISTIOCITOSIS

TRATAMIENTO

- FORMAS NO PULMONARES MULTISISTÉMICAS:
  - Riesgo alto (afectación SNC; o hígado, bazo y/o médula ósea): inhibidores BRAF (vemurafenib, dabrafenib); si no presenta mutación BRAF: quimioterapia con citarabina o cladribina.
  - Riesgo bajo (afectación hueso, piel, ganglios linfáticos, timo, hipófisis y tracto gastrointestinal): quimioterapia con citarabina o cladribina.
- FORMAS PULMONARES
  - Abandono de hábito tabáquico.
  - Glucocorticoides.

¿Qué pedimos?

- **Biopsia ósea con inmunohistoquímica y genética** (ésta última condiciona el tratamiento).

The Mayo Clinic Histiocytosis Working Group Consensus Statement for the Diagnosis and Evaluation of Adult Patients With Histiocytic Neoplasms: Erdheim-Chester Disease, Langerhans Cell Histiocytosis, and Rosai-Dorfman Disease - PubMed [Internet].

SEGUNDA PARTE

ESQUEMA DE LA SESIÓN

- CONTINUACIÓN DEL CASO CLÍNICO
  - MOTIVO DE RE-CONSULTA
  - EXPLORACIONES COMPLEMENTARIAS
- SIGNOS GUÍA
  - ASCITIS
    - CON HIPERTENSIÓN PORTAL
    - SIN HIPERTENSIÓN PORTAL
  - OCLUSIÓN/SUBOCLUSIÓN INTESTINAL
- CONCLUSIÓN

CASO CLÍNICO

Paciente dado de alta sin diagnóstico definitivo.
Tratamiento: 30 mg de prednisona en dosis descendente.

↓

Mejoría clínica

↓

Acude de nuevo por dolor abdominal

CASO CLÍNICO: RECONSULTA

Acude por:

- Dolor abdominal 4 días de evolución acompañado de distensión abdominal.
- Vómitos de contenido alimentario en las últimas 24 horas y deposiciones blandas sin productos patológicos.
- No fiebre ni sensación distérmica.

CASO CLÍNICO: EXPLORACIÓN COMPLEMENTARIAS

PRUEBAS COMPLEMENTARIAS:

- Hemograma: Hemoglobina 13.5 g/dL, Hematocrito 40.1%, VCM 78.6 fL, HCM 26.5 pg, CHCM 33.7 g/dL ADE 14.1 % Leucocitos 6.400, Neutrófilos 4.900, Linfocitos 900, Plaquetas 447.000.
- Coagulación: Tiempo de Protrombina (TP) 13.8 seg. Índice de Quick 74%, TTPA 39.8 seg.
- Bioquímica: Glucosa 90 mg/dL, Sodio 131 mEq/L, Potasio 4.7 mEq/L, Cloro 98 mEq/L Bilirrubina total 0.4 mg/d, GPT 10 U/L, Urea 26 mg/dL, Creatinina 0.94 mg/dL, Calcio 9.5 mg/dL Proteínas 7.8 g/dL, Amilasa 39 U/L, Proteína C Reactiva 5.57 mg/dL
- Gasometría venosa: pH 7.37; HCO3s 23.6; Lactato 1.3.
- Radiografía de abdomen: dilatación de asas
- TC abdominal: ascitis con captación peritoneal, valorar peritonitis versos afectación por su patología de base. Oclusión/suboclusión intestinal a nivel de yeyuno.

CASO CLÍNICO: EXPLORACIÓN COMPLEMENTARIAS

PRUEBAS COMPLEMENTARIAS:

- Hemograma: Hemoglobina 13.5 g/dL, Hematocrito 40.1%, VCM 78.6 fL, HCM 26.5 pg, CHCM 33.7 g/dL ADE 14.1 % Leucocitos 6.400, Neutrófilos 4.900, Linfocitos 900, Plaquetas 447.000.
- Coagulación: Tiempo de Protrombina (TP) 13.8 seg. **Índice de Quick 74%, TTPA 39.8 seg.**
- Bioquímica: Glucosa 90 mg/dL, Sodio 131 mEq/L, Potasio 4.7 mEq/L, Cloro 98 mEq/L Bilirrubina total 0.4 mg/d, GPT 10 U/L, Urea 26 mg/dL, Creatinina 0.94 mg/dL, Calcio 9.5 mg/dL Proteínas 7.8 g/dL, Amilasa 39 U/L, **Proteína C Reactiva 5.57 mg/dL**
- Gasometría venosa: pH 7.37; HCO3s 23.6; Lactato 1.3.
- Radiografía de abdomen: dilatación de asas
- **TC abdominal: ascitis con captación peritoneal, valorar peritonitis versus afectación por su patología de base. Oclusión/suboclusión intestinal a nivel de yeyuno.**

CASO CLÍNICO

SIGNOS GUÍA

ASCITIS

OCLUSIÓN/SUBOCLUSIÓN INTESTINAL

SIGNOS GUÍA

ASCITIS

OCLUSIÓN/SUBOCLUSIÓN INTESTINAL

ASCITIS

Acumulación patológica de líquido ascítico en la cavidad peritoneal.

- Realizar paracentesis diagnóstica para determinar el gradiente de albúmina sérica-albúmina ascítica (GASA).

Tabla 1. *Determinaciones de laboratorio en el líquido ascético*

Obligatorios*	Opcionales**	Poca utilidad***
Recuento celular	Glucosa	Gram
Albúmina	LDH	Tinción para tuberculosis
Proteínas totales	Amilasa	pH
Cultivo	Bilirrubina	Lactato
	Triglicéridos	Fibronectina
	Cultivo para tuberculosis	Colesterol
	ADA	
	Citología	

*Imprescindibles para descartar infección e investigar la causa de la ascitis. **Solicitarlos cuando exista sospecha diagnóstica específica. ***No han demostrado ser útiles.

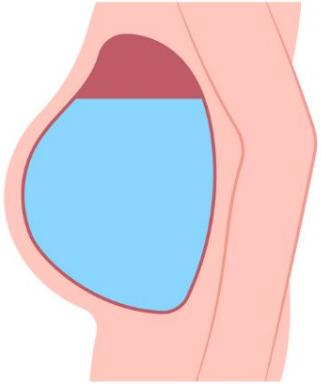

Bruce A Runyon, MD. Evaluation of adults with ascites. UpToDate 2023.

ASCITIS

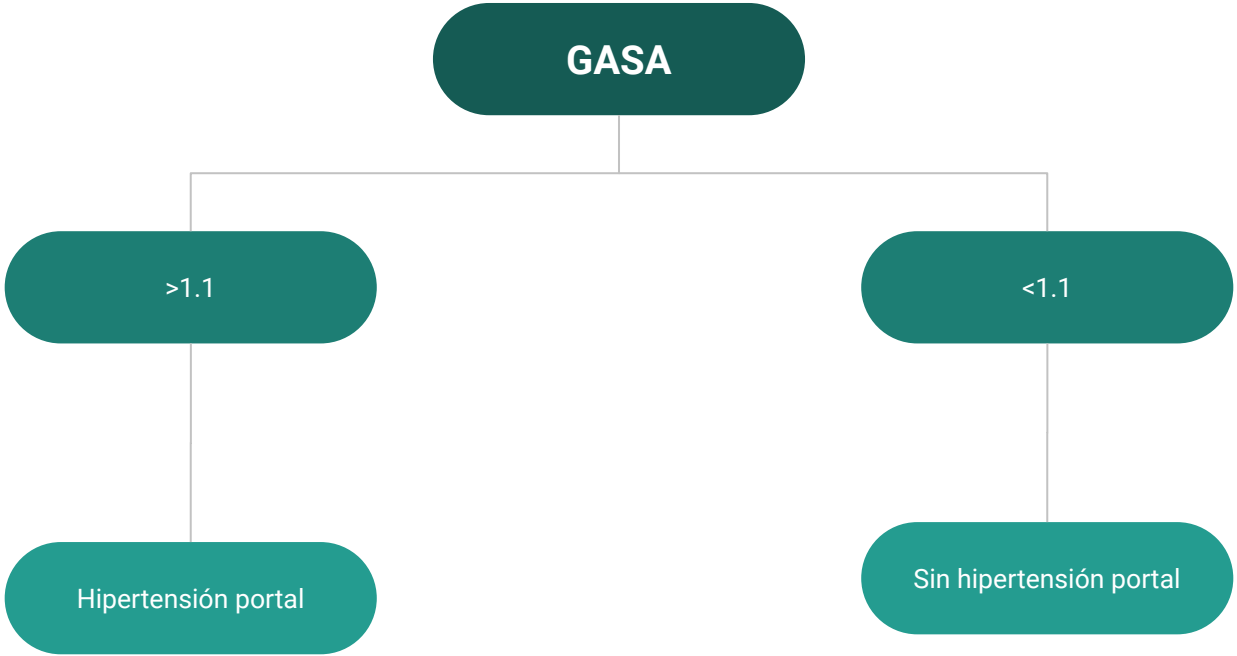

Bruce A Runyon, MD. Evaluation of adults with ascites. UpToDate 2023.

ASCITIS: CON HIPERTENSIÓN PORTAL

- Intrahepática:
  - **Cirrosis hepática (causa más frecuente).**
  - Metástasis hepáticas masivas/hepatocarcinoma.
  - Hepatitis aguda alcohólica.
  - Fallo hepático fulminante.
  - Enfermedad venooclusiva hepática.
  - Otras causas de HTP no cirrótica (p. ej., fibrosis portal idiopática).
- Extrahepática:
  - Insuficiencia cardíaca derecha y pericarditis constrictiva.
  - Trombosis/compresión de la vena porta.
  - Síndrome de Budd-Chiari.

¿Qué solicitamos?
- Ecocardiograma

Bruce A Runyon, MD. Evaluation of adults with ascites. UpToDate 2023.

ASCITIS: CON HIPERTENSIÓN PORTAL ✕

- Intrahepática:
  - **Cirrosis hepática (causa más frecuente).**
  - Metástasis hepáticas masivas/hepatocarcinoma.
  - Hepatitis aguda alcohólica.
  - Fallo hepático fulminante.
  - Enfermedad venooclusiva hepática.
  - Otras causas de HTP no cirrótica (p. ej., fibrosis portal idiopática).
- Extrahepática:
  - Insuficiencia cardíaca derecha y pericarditis constrictiva.
  - Trombosis/compresión de la vena porta.
  - Síndrome de Budd-Chiari.

Bruce A Runyon, MD. Evaluation of adults with ascites. UpToDate 2023.

ASCITIS: SIN HIPERTENSIÓN PORTAL

- Procesos peritoneales:
  - Carcinomatosis peritoneal, mesotelioma primario multiquístico, pseudomixoma.
  - Infecciosos: peritonitis bacteriana, tuberculosa, fúngica, parasitaria (Strongyloides stercolaris, Toxocara spp.).
  - Otros: gastroenteritis eosinofílica, peritonitis granulomatosa por almidón (antecedente quirúrgico), serositis (lupus eritematoso sistémico, fiebre mediterránea familiar), enfermedad de Whipple, peritonitis granulomatosa (enfermedad de Crohn, sarcoidosis), amiloidosis.
- Procesos ginecológicos.
- Procesos que cursan con hipoalbuminemia: síndrome nefrótico, desnutrición grave, enteropatía pierde-proteínas.
- Miscelánea: hepatopatía aguda alcohólica , mixedema, ascitis pancreática, ascitis quilosa/pseudoquilosa.

¿Qué solicitamos?

- Serologías.
- Proteinograma, albúmina.
- Estudio de autoinmunidad.
- Orina 24 horas.
- Estudios endoscópicos (para biopsia).

Bruce A Runyon, MD. Evaluation of adults with ascites. UpToDate 2023.

ASCITIS: SIN HIPERTENSIÓN PORTAL

- **Procesos peritoneales:**
  - **Carcinomatosis peritoneal, mesotelioma primario multiquístico, pseudomixoma.**
  - **Infecciosos: peritonitis bacteriana, tuberculosa, fúngica, parasitaria (Strongyloides stercolaris, Toxocara spp.).**
  - **Otros: gastroenteritis eosinofílica,** peritonitis granulomatosa por almidón (antecedente quirúrgico), **serositis (lupus eritematoso sistémico, fiebre mediterránea familiar), enfermedad de Whipple, peritonitis granulomatosa (enfermedad de Crohn, sarcoidosis), amiloidosis.**
- Procesos ginecológicos.
- Procesos que cursan con hipoalbuminemia: síndrome nefrótico, desnutrición grave, **enteropatía pierde-proteínas**.
- Miscelánea: hepatopatía aguda alcohólica, mixedema, ascitis pancreática, **ascitis quilosa/pseudoquilosa**.

Bruce A Runyon, MD. Evaluation of adults with ascites. UpToDate 2023.

SÍNTOMAS GUÍA

ASCITIS

OCLUSIÓN/SUBOCLUSIÓN INTESTINAL

SÍNTOMAS GUÍA

ASCITIS

OCLUSIÓN/SUBOCLUSIÓN INTESTINAL

OCLUSIÓN / SUBOCLUSIÓN INTESTINAL

- Obstrucción de la luz del intestino intrínseca o extrínseca
- Dilatación proximal y distensión abdominal
- Edematización de pared, pérdida de absorción, retención de líquido en la luz, trasudación hacia cavidad peritoneal
- Puede conducir a necrosis isquémica de la pared intestinal
- Puede ser funcional o mecánica, aguda o crónica y parcial o completa

CLÍNICA:

- Dolor abdominal (generalmente tipo cólico)
- Náuseas y vómitos → alcalosis metabólica e hipovolemia
- Distensión abdominal
- Estreñimiento

FACTORES PREDISPONENTES:

- Cirugía abdominal o pélvica (formación de adherencias)
- Hernia abdominal o inguinal
- Inflamación intestinal
- Antecedentes de neoplasia
- Irradiación abdominopélvica
- Ingestión de cuerpo extraño

Liliana Bordeianou, Et al. Etiología, manifestaciones clínicas y diagnóstico de la obstrucción intestinal. UptoDate 2023.

OCLUSIÓN / SUBOCLUSIÓN INTESTINAL

DIAGNÓSTICO

- Exploración física (timpanismo, alteración de ruidos hidroaéreos..)
- Radiografía de abdomen: en vertical y decúbito supino (si no es posible vertical, añadir decúbito lateral)
- TC de abdomen
- Excluir compromiso intestinal (perforación, isquemia o necrosis)

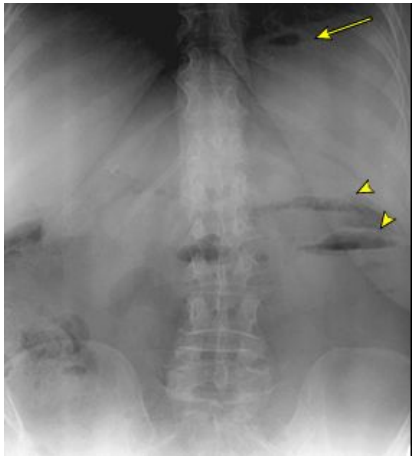

POR IMAGEN:

- Niveles hidroaéreos
- Dilatación de intestino proximal
- Abdomen sin gases
- Engrosamiento de la pared >3mm
- Edema o hemorragia submucosa
- Edema mesentérico
- Ascitis

Liliana Bordeianou, Et al. Etiología, manifestaciones clínicas y diagnóstico de la obstrucción intestinal. UptoDate 2023.

OCLUSIÓN / SUBOCLUSIÓN INTESTINAL

DIAGNÓSTICO

- Exploración física (timpanismo, alteración de ruidos hidroaéreos..)
- Radiografía de abdomen: en vertical y decúbito supino (si no es posible vertical, añadir decúbito lateral)
- TC de abdomen
- Excluir compromiso intestinal (perforación, isquemia o necrosis)

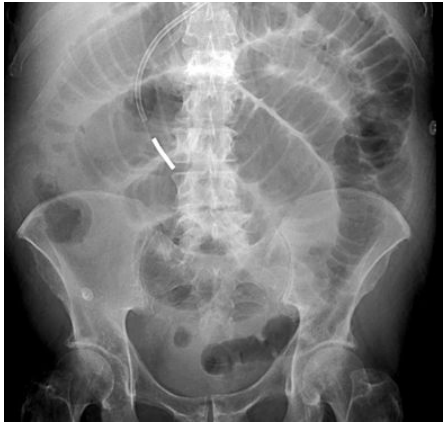

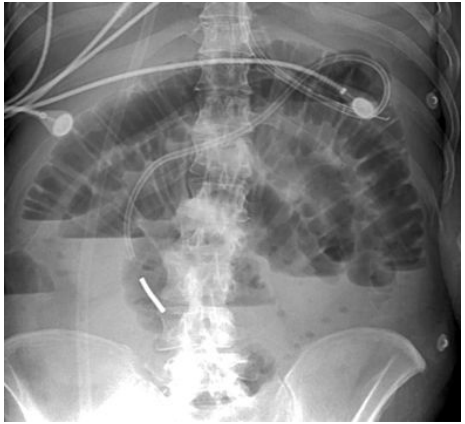

POR IMAGEN:

- Niveles hidroaéreos
- Dilatación de intestino proximal
- Abdomen sin gases
- Engrosamiento de la pared >3mm
- Edema o hemorragia submucosa
- Edema mesentérico
- Ascitis

Liliana Bordeianou, Et al. Etiología, manifestaciones clínicas y diagnóstico de la obstrucción intestinal. UptoDate 2023.

OCLUSIÓN / SUBOCLUSIÓN INTESTINAL

DIAGNÓSTICO

- Exploración física (timpanismo, alteración de ruidos hidroaéreos..)
- Radiografía de abdomen: en vertical y decúbito supino (si no es posible vertical, añadir decúbito lateral)
- TC de abdomen
- Excluir compromiso intestinal (perforación, isquemia o necrosis)

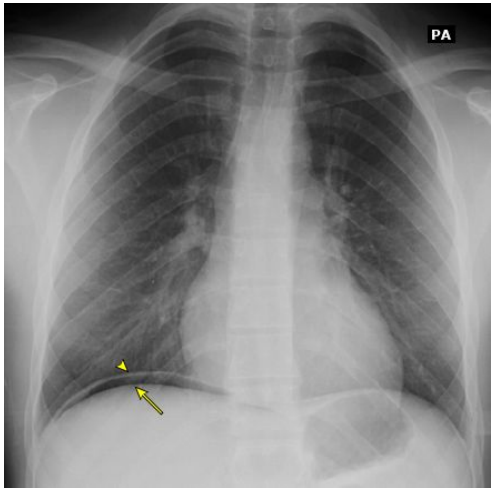

POR IMAGEN:

- Niveles hidroaéreos
- Dilatación de intestino proximal
- Abdomen sin gases
- Engrosamiento de la pared >3mm
- Edema o hemorragia submucosa
- Edema mesentérico
- Ascitis

Liliana Bordeianou, Et al. Etiología, manifestaciones clínicas y diagnóstico de la obstrucción intestinal. UptoDate 2023.

OCLUSIÓN / SUBOCLUSIÓN INTESTINAL

DIAGNÓSTICO DIFERENCIAL

Sin obstrucción:

- Enfermedad intestinal adhesiva (causa principal, 80%)
- Íleo paralítico (cirugías, peritonitis, traumatismos, isquemia, medicamentos, hipopotasemia…)
- Pseudoobstrucción o síndrome de Ogilvie
- Obstrucción de colon con válvula competente o incompetente (vólvulos, adherencias…)
- Tumores
- Algunas manifestaciones de Crohn
- Esplenosis y rotura esplénica
- Síndrome de arteria mesentérica superior
- Endometriosis
- Mesenteritis esclerosante

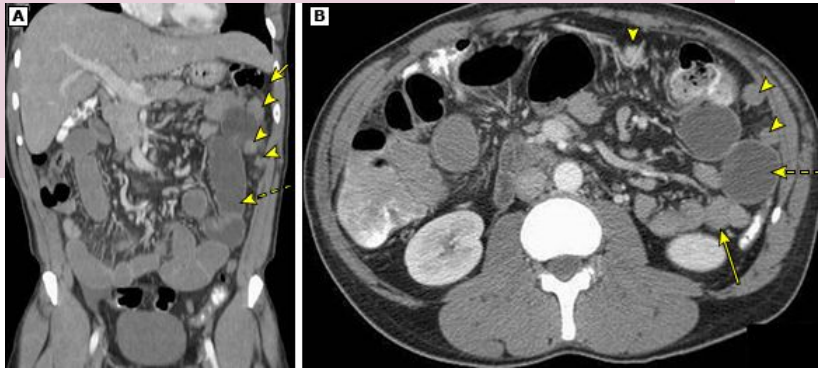

Liliana Bordeianou, Et al. Etiología, manifestaciones clínicas y diagnóstico de la obstrucción intestinal. UptoDate 2023.

OCLUSIÓN / SUBOCLUSIÓN INTESTINAL

DIAGNÓSTICO DIFERENCIAL

Con obstrucción:

- Tumores (2ª causa): primarios o metastásicos
- Estenosis o abscesos por Crohn
- Hematoma intramural traumático
- Estenosis por radioterapia u otros (cloruro potásico, AINES…)
- Hernia complicada
- Vólvulo intestinal
- Cálculos biliares (íleo biliar)
- Bezoar gastrointestinal
- Ascaris lumbricoides
- Invaginación

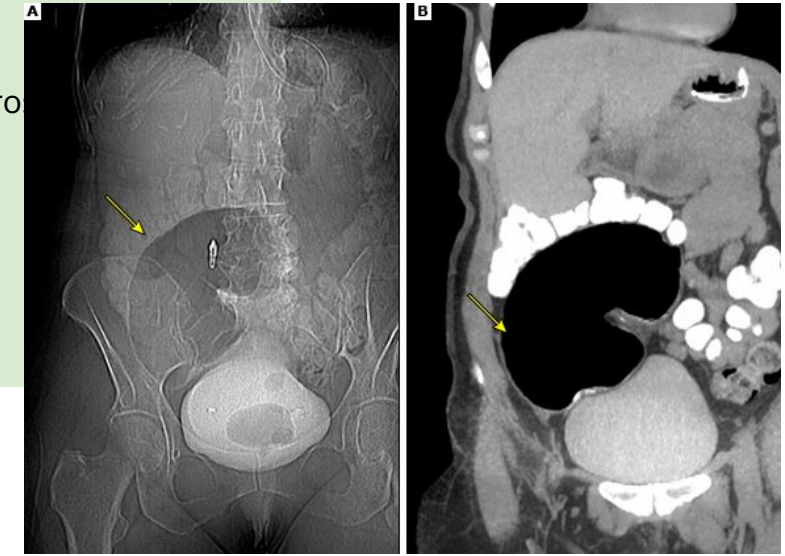

Liliana Bordeianou, Et al. Etiología, manifestaciones clínicas y diagnóstico de la obstrucción intestinal. UptoDate 2023.

OCLUSIÓN / SUBOCLUSIÓN INTESTINAL

DIAGNÓSTICO DIFERENCIAL

<u>Con obstrucción:</u>

- Tumores (2ª causa): primarios o metastásicos
- Estenosis o abscesos por Crohn
- Hematoma intramural traumático
- Estenosis por radioterapia u otros (cloruro potásico, AINES…)
- Hernia complicada
- Vólvulo intestinal
- Cálculos biliares (íleo biliar)
- Bezoar gastrointestinal
- Ascaris lumbricoides
- Invaginación

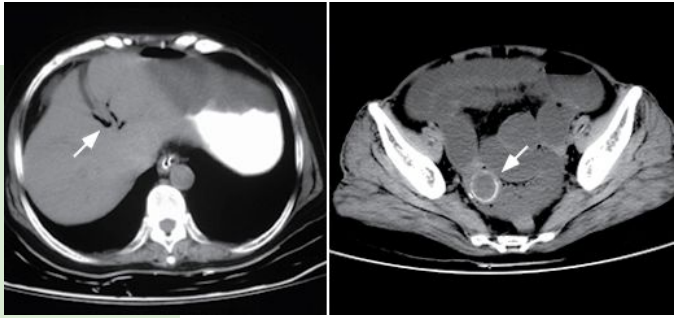

Liliana Bordeianou, Et al. Etiología, manifestaciones clínicas y diagnóstico de la obstrucción intestinal. UptoDate 2023.

OCLUSIÓN / SUBOCLUSIÓN INTESTINAL

DIAGNÓSTICO DIFERENCIAL

Con obstrucción:

- Tumores (2ª causa): primarios o metastásicos
- Estenosis o abscesos por Crohn
- Hematoma intramural traumático
- Estenosis por radioterapia u otros fárm (cloruro potásico, AINES…)
- Hernia complicada
- Vólvulo intestinal
- Cálculos biliares (íleo biliar)
- Bezoar gastrointestinal
- Ascaris lumbricoides
- Invaginación

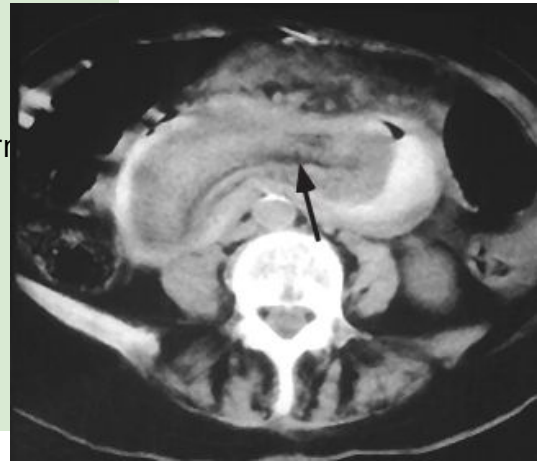

Liliana Bordeianou, Et al. Etiología, manifestaciones clínicas y diagnóstico de la obstrucción intestinal. UptoDate 2023.

OCLUSIÓN / SUBOCLUSIÓN INTESTINAL

¿Qué pedimos?

- **TC completo abdomino-pélvico**
- **Pruebas endoscópicas**
- **Biopsia de la zona de oclusión/suboclusión**

Liliana Bordeianou, Et al. Etiología, manifestaciones clínicas y diagnóstico de la obstrucción intestinal. UptoDate 2023.

DIAGNÓSTICO DIFERENCIAL

V – Vascular

I – Inflammatory / Infectious

N – Neoplastic

D – Degenerative / Deficiency / Drugs

I – Idiopathic / Intoxication / Iatrogenic

C – Congenital

A – Autoimmune / Allergy / Anatomy

T – Traumatic

E – Endocrine / Environment

DIAGNÓSTICO DIFERENCIAL

V – Vascular

I – Inflammatory / Infectious

N – Neoplastic

D – Degenerative / Deficiency / Drugs

I – Idiopathic / Intoxication / Iatrogenic

C – Congenital

A – Autoimmune / Allergy / Anatomy

T – Traumatic

E – Endocrine / Environment

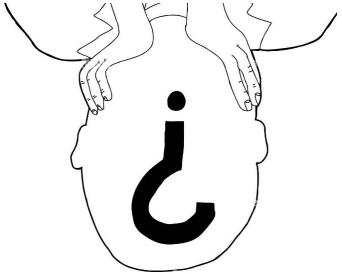

¿Y SI ES TODO EL MISMO CUADRO?

AFECTACIÓN PERITONEAL

SARCOIDOSIS: 0,1-0,9% de incidencia. 7 casos descritos desde 2007.

VASCULITIS p-ANCA. 11 casos descritos desde 2002.

- JM. Vázquez-Morón Et al. Dolor abdominal y ascitis secundaria a sarcoidosis peritoneal. Sociedad Andaluza de Patología Digestiva. 2014
- González JA, Mendoza R, Durán M, Suárez M, Morales O. Sarcoidosis intestinal. Presentación de un caso. 16 de Abril. 2017;56(263):32-35.
- M. Gorriño Angulo Et al. Sarcoidosis con afectación sistémica. A propósito de dos casos. El Sevier 2007.
- H. Pérez Tato1 Et al. Acta Pediatr Esp. 2020; 78(3-4): e175-e177

gracias

DIAGNÓSTICO DIFERENCIAL

NOVIEMBRE 2023

¿Patología concomitante o un caso muy complejo?

Sofia Russo Botero. Residente de 4º año.
Celia Piñero Martínez. Residente 3º año.
Medicina Interna. CHGUV.
Caso propuesto por Francesc Puchades Gimeno.