COAGULACIÓN INTRAVASCULAR DISEMINADA

Gloria Gijón Román
R2 Medicina Interna

HRG

1. INTRODUCCIÓN

- Proceso sistémico. Ante un daño persistente→ **Trombosis y hemorragia**

- Diagnóstico: Clínica y laboratorio*

- Formas de presentación: Emergencia aguda / proceso subclínico crónico

CID AGUDA / CID CRÓNICA

La identificación de la CID y **la afección subyacente**

2. PATOGÉNESIS

Hemostasia normal:

Proceso localizado.

1- Hemostasia primaria (formación tapón plaquetario)

2- Hemostasia secundaria (activación de la coagulación y formación coágulo de fibrina)

3. Resolución del coágulo→ Reparación del tejido

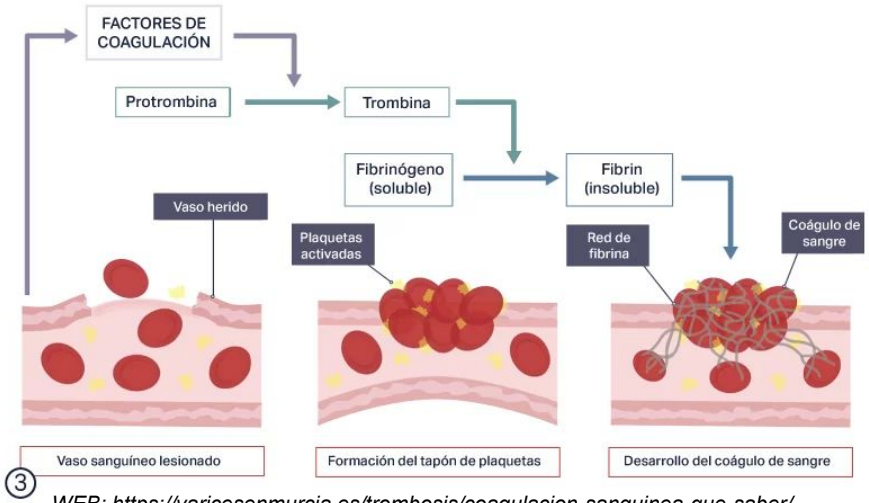

WEB: https://varicesenmurcia.es/trombosis/coagulacion-sanguinea-que-saber/

CID:

Coagulación y fibrinólisis se activan de manera anormal → **COAGULACIÓN Y FIBRINOLISIS CONTINUAS**

1. La sangre se expone a uno o más procoagulantes, como el factor tisular (TF)

2- Coagulación

3- Fibrinolisis

4- Activación paralela y concomitante de la inflamación y la inmunidad innata.

2. PATOGÉNESIS

Daño celular sistémico y sostenido
(infección, trauma, neoplasia)

Fracaso del control normal de la coagulación

Activación sistémica y/o persistente de la coagulación

Depósito intravascular de fibrina

Trombosis microvascular

Consumo de plaquetas y factores de la coagulación

Sangrado

Disminución plaquetas

Aumento TP y TTPA

2. PATOGÉNESIS

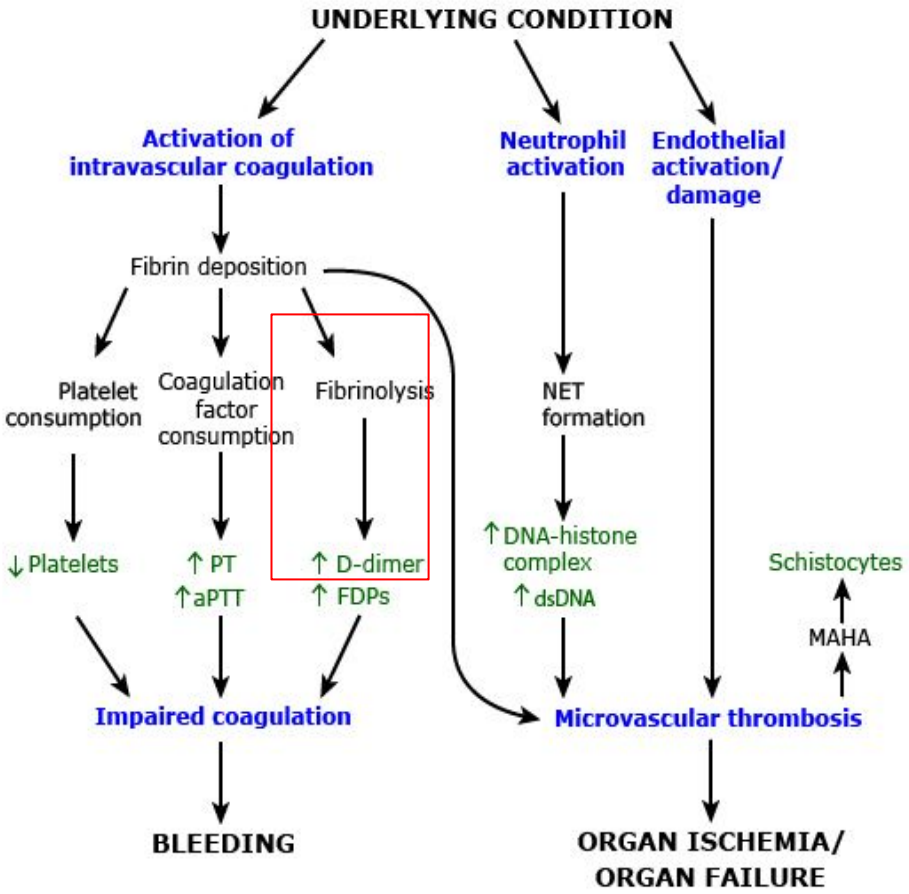

Uptodate. ***Evaluación y manejo de la coagulación intravascular diseminada (CID) en adultos.***

3. ETIOLOGÍA

1 . Sepsis por una variedad de organismos (bacterianos, fúngicos, virales y parasitarios).

2. **Neoplasia maligna** Leucemia Promielocítica aguda, Tumores mucinosos. (gástrico, próstata, mama y ovario). Tumores cerebrales.

3. **Trauma**

4. **Complicaciones obstétricas:** Preeclampsia, feto muerto retenido, hígado graso agudo del embarazo.

5. Hemólisis intravascular: (AHTR). Transfusión ABO incompatible,

6. Otros:

Golpe de calor. Lesiones por aplastamiento. Sobredosis de anfetamina. Inserción de una derivación peritovenosa. Embolia grasa. Anomalías vasculares: aneurisma aórtico y hemangioendotelioma kaposiforme. Mordedura de serpiente de cascabel u otra víbora, Leishmaniasis visceral

7. COVID:

Lesión endotelial (endoteliitis) como resultado de la invasión del SARS. -Virus CoV-2 en el endotelio. **Nivel alto de fibrinógeno.** . Predisposición a las complicaciones tromboembólicas vs hemorrágicas

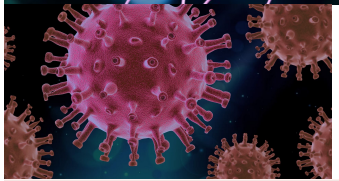

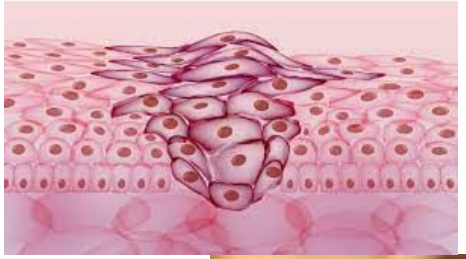

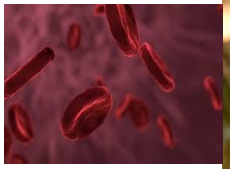

4. CID AGUDA VS CRÓNICA

Parámetros de coagulación en la coagulación intravascular diseminada aguda y crónica

Parámetro	CID aguda (descompensada)	CID crónica (compensada)
Recuento de plaquetas	Reducido	Variable
Tiempo de protrombina (TP)	Prolongado	Normal
Tiempo de tromboplastina parcial activada (aPTT)	Prolongado	Normal
tiempo de trombina	Prolongado	Normal a ligeramente prolongado
fibrinógeno plasmático	Reducido	Normal a elevado
Factor V plasmático	Reducido	Normal
Factor VIII plasmático	Reducido	Normal
Productos de degradación de fibrina	Elevado	Elevado
dímero D	Elevado	Elevado

En la DIC crónica, el tiempo de trombina es más sensible que el PT o el aPTT a los efectos del aumento del dímero D y los productos de degradación de fibrina.

>SANGRADO **> TROMBOEMBÓLICAS**

Uptodate. ***Evaluación y manejo de la coagulación intravascular diseminada (CID) en adultos.***

5. CID AGUDA

1. Antecedentes recientes:

   Traumatismo, sepsis, malignidad (especialmente **leucemia promielocítica aguda) o transfusión de sangre ABO incompatible

2. **Sangrado**. Supuración de sitios de trauma, catéteres o drenajes
3. Alteraciones analíticas
   - Trombocitopenia
   - TP prolongado y TTPa
   - Fibrinógeno plasmático bajo
   - Dímero D plasmático elevado
   - Otros: Aumento del tiempo de trombina. Niveles reducidos de factores procoagulantes como los factores VII, X, V y II (protrombina)Niveles reducidos de inhibidores de la coagulación como la antitrombina (AT), la proteína C y la proteína S
4. Frotis:

   Cambios microangiopáticos en el frotis de SP

ESQUISTOCITOS.

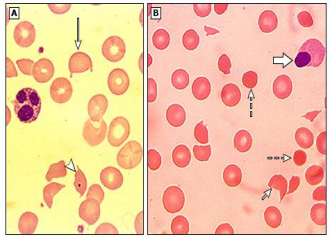

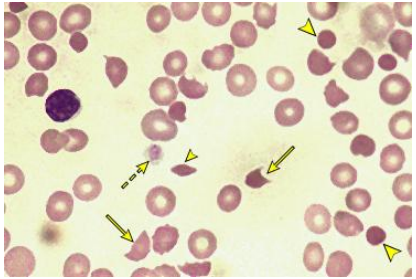

Uptodate. ***Evaluación y manejo de la coagulación intravascular diseminada (CID) en adultos.***

5. CID CRÓNICA

1. Antecedentes de **malignidad**, especialmente tumores pancreáticos, gástricos, ováricos o cerebrales
2. **Tromboembólicas:** Tromboembolismo venoso o arterial, especialmente sin otro factor precipitante claro
3. Alteraciones analíticas:

- Trombocitopenia leve o nula
- TP y TTPa normales o levemente prolongados
- Fibrinógeno plasmático **normal o incluso ligeramente elevado**
- Dímero D plasmático elevado* En ausencia de otra etiología (TVP)

No realizamos pruebas de DIC crónica de forma rutinaria en pacientes con malignidad. Clínica. Antes de tratamiento anticoagulante

Cambios microangiopáticos en el frotis de sangre periférica:

ESQUISTOCITOS

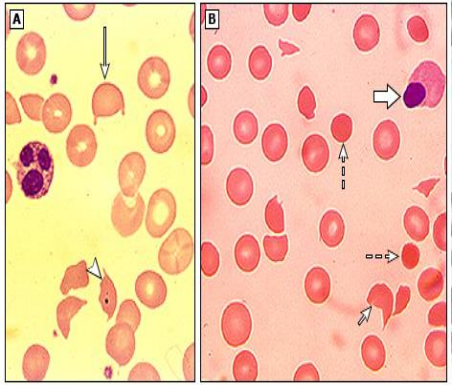

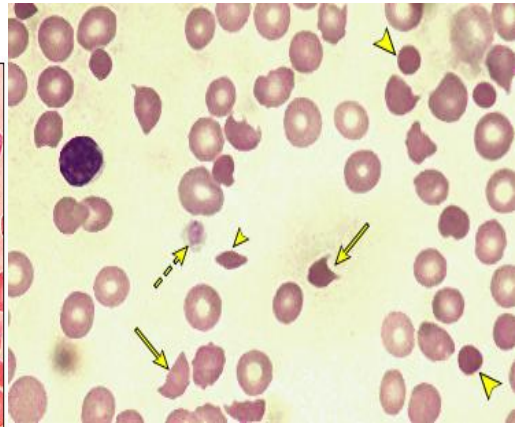

Uptodate. ***Evaluación y manejo de la coagulación intravascular diseminada (CID) en adultos.***

6. MANIFESTACIONES CLÍNICAS

SANGRADO / TROMBOSIS

SANGRADO:

Petequias y equimosis

Sangre que rezuma de sitios de heridas, líneas intravenosas, catéteres, superficies mucosas

Quirúrgicos→ acumulación de sangre en cavidades serosa

TROMBOSIS

Tromboembolismo venoso (TEV)

Trombosis arterial con isquemia de tejido u órgano

Endocarditis trombótica no bacteriana (endocarditis marántica),

Tromboflebitis migratoria superficial (síndrome de Trousseau)

DISFUNCIÓN DE ÓRGANOS

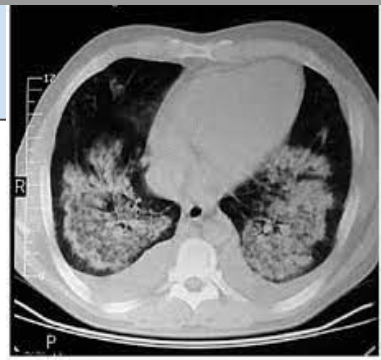

Trombosis vascular, hemorragia e hipoperfusión

- **Insuficiencia renal**
- **Disfunción hepática.** Ictericia.
- **Lesión pulmonar aguda:** Hemorragia pulmonar (hemoptisis) Microtrombos pulmonares
- **Disfunción neurológica:** coma, delirio y síntomas neurológicos focales transitorios.
- **Insuficiencia suprarrenal.** *Síndrome de Waterhouse-Friderichsen* (hemorragia o infarto suprarrenal)
- **Púrpura fulminante**: Trombosis tisular extensa y necrosis hemorrágica de la piel.

Petechial hemorrhages over the whole integument

Uptodate. **Evaluación y manejo de la coagulación intravascular diseminada (CID) en adultos.**

7. DIAGNÓSTICO DIFERENCIAL

1. Enfermedad hepática grave:

Afectación de la síntesis de F. Coagulación.

Reducciones de los factores procoagulantes y anticoagulantes. Trombocitopenia (hiperesplenismo)

→ Fuente conocida. **Pruebas función hepática alteradas.**

*Factor VIIi: No producido por hepatocitos→ Alto en enfermedad hepática grave, bajo en la CID

2. Trombocitopenia inducida por heparina (TIH)

Un autoanticuerpo contra un epítopo del factor plaquetario cuatro (PF4) creado por la unión de la heparina al PF4

→ Exposición reciente a la heparina + anticuerpos contra la heparina-PF4 (anticuerpos HIT).

No tienen anomalías globales de la coagulación

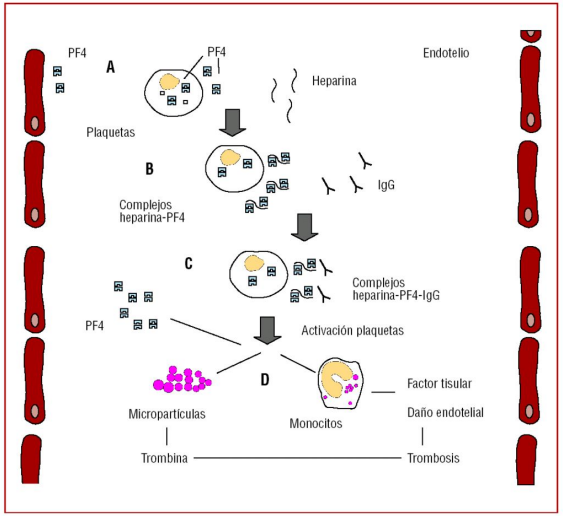

7. DIAGNÓSTICO DIFERENCIAL

3. Microangiopatía trombótica (MAT)

PTT **SHU**

—> Pruebas de coagulación normales. Trombos ricos en plaquetas y pobres en fibrina. No están asociados con coagulopatía de consumo

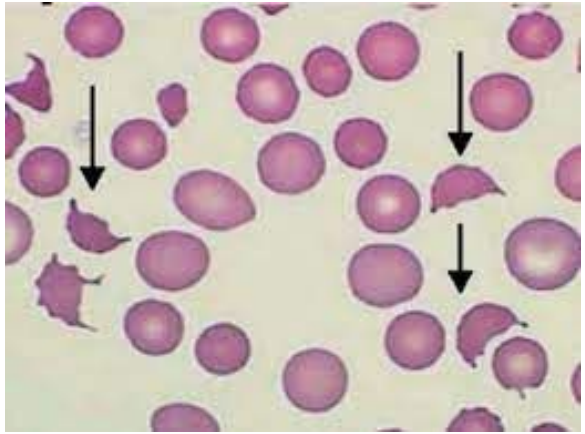

Anemia hemolítica microangiopática: ++++ ESQUISTOCITOS. LDH aumentada.

Insuficiencia renal aguda. Afectación neurológica. Gastrointestinal.

- Nivel de actividad de ADAMTS13 <10 (PTT).
- Anomalías del complemento (SHU)

Uptodate. ***Evaluación y manejo de la coagulación intravascular diseminada (CID) en adultos.***

7. DIAGNÓSTICO DIFERENCIAL

	TTPa	TP	Fibrinógeno	Dímero D	Plaquetas	Esquistocitos	Clínica
CID	Alargado / N	Alargado / N	N / reducido	Elevados	Disminuidas	+/-	Hemorrágica Trombótica
PTT/SHU	N	N	N	Elevados	Disminuidas	+++	Hemorrágica Trombótica
Fallo hepático inicial	N	Alargado / N	n	N / elevados	N / Disminuidas		Hemorrágica Trombótica
Fallo hepático avanzado	Alargado / N	Alargado	Reducido	Elevados	Disminuidas		Hemorrágica Trombótica
Deficiencia Vitamina K	Alargado	Alargado	N	N	N		Hemorrágica
Sangrado masivo	Alargado	Alargado	Reducido	N / Elevados	Disminuidas		Hemorrágica
Hemofilia A y B	Alargado	N	N	N	N		Hemorrágica
TIH	N	N	N	N	Disminuidas		Trombótica
PTI	N	N	N	N	Disminuidas		Hemorrágica

8. TRATAMIENTO

1. **Tratar la afección subyacente**
2. **Transfusiones de plaquetas**
   - <50.000 plaquetas **+** Sangrado grave, con alto riesgo de sangrado o que requieren procedimientos invasivos
   - **<10.000.** Riesgo de hemorragia espontánea.
   - Temor a "alimentar el fuego"
3. **Transfusión de Plasma Fresco Congelado**
   - Alargamiento TP o TTPA + sangrado grave.
   - Fibrinógeno <50 mg/dL y hemorragia grave

Evitar los agentes antifibrinolíticos y los PCC : el ácido tranexámico (TXA), el ácido épsilon-aminocaproico (EACA) o la aprotinina generalmente están **contraindicados**. El bloqueo del sistema fibrinolítico puede aumentar el riesgo de complicaciones trombóticas

Recuperación : las anomalías de laboratorio generalmente comienzan a mejorar unos **pocos días después de que finaliza el desencadenante incitador.**

9. BIBLIOGRAFÍA

1. Uptodate. **Evaluación y manejo de la coagulación intravascular diseminada (CID) en adultos.**

2. Siegal, T., Seligsohn, U., Aghai, E., & Modan, M. (1978). Clinical and laboratory aspects of disseminated intravascular coagulation (DIC): a study of 118 cases. *Thrombosis and haemostasis*, *39*(1), 122–134.

3. Toh, C. H., Alhamdi, Y., & Abrams, S. T. (2016). Current Pathological and Laboratory Considerations in the Diagnosis of Disseminated Intravascular Coagulation. *Annals of laboratory medicine*, *36*(6), 505–512. https://doi.org/10.3343/alm.2016.36.6.505
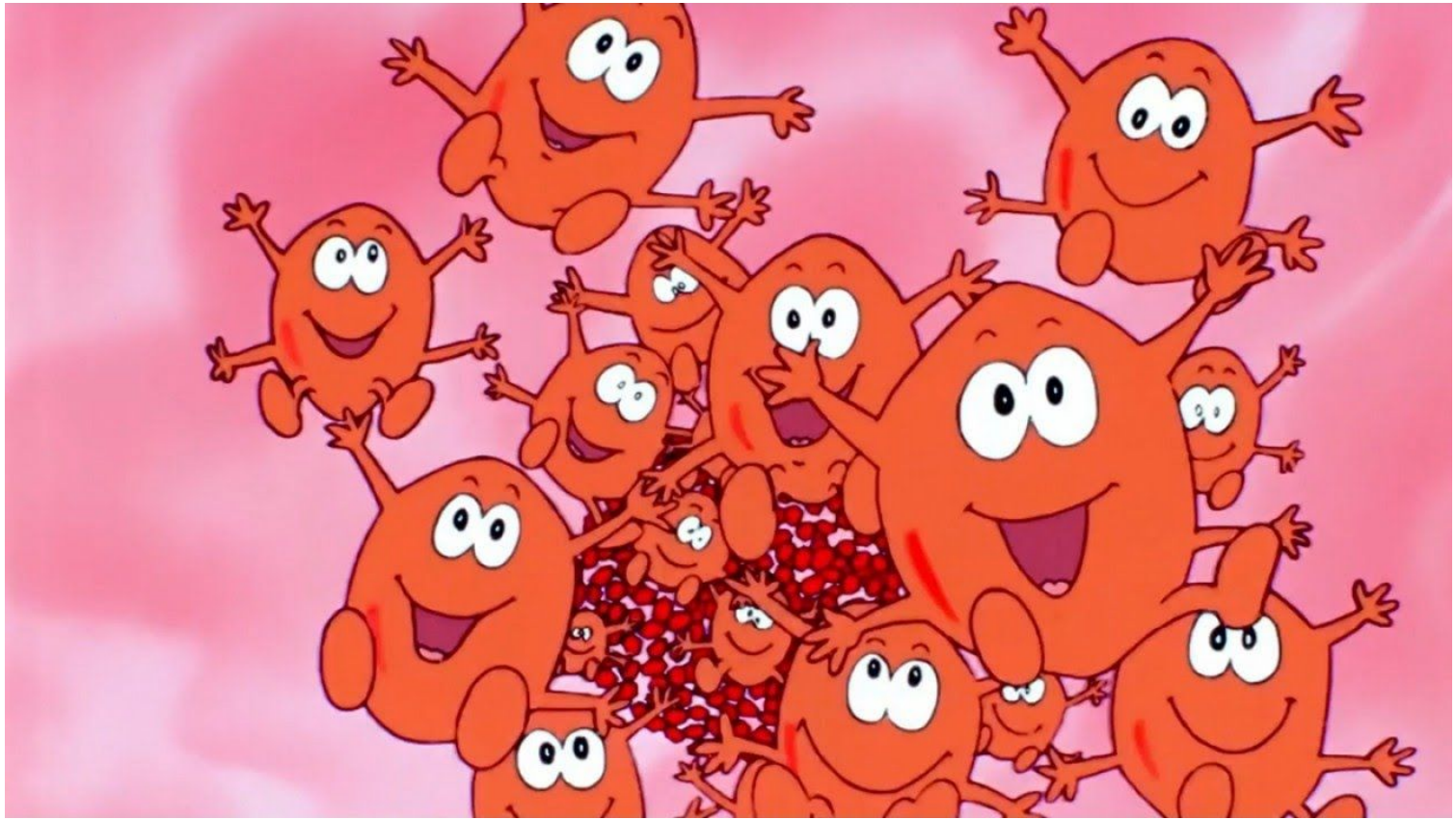
MUCHAS GRACIAS