Manejo clínico del derrame pleural

A PROPÓSITO DE UN CASO CLÍNICO

SESIÓN CLÍNICA
Servicio de Medicina Interna
Consorcio Hospital General Universitario Valencia

Dra. Dolores Ferrer Evangelista
Dr. David Rodrigo Domínguez

Caso clínico

Motivo de consulta

Paciente **varón de 86 años** de edad que consulta en urgencias por presentar **aumento de su disnea** habitual de 2-3 días de evolución asociado a cuadro **confusional** en las últimas 24 horas.

No fiebre termometrada. No dolor torácico. No tos ni expectoración mucopurulenta. No episodios de atragantamiento previo ni de hemoptisis. No cuadro constitucional asociado.

Antecedentes personales

- No RAMc.
- Fumador de un paquete/día, sin criterios clínicos de EPOC.
- DL, HTA, DM tipo 2.
  Fibrilación auricular
  IAMCEST anterior KILLIP III (2015)
  SAHS, en tratamiento CPAP nocturna
  Deterioro cognitivo leve-moderado
- Antecedentes quirúrgicos: iridonesis y facodonesis postraumática (2014). Próstata (2012).
- Tratamiento habitual: Metformina, Quetiapina, Eplerenona, Bisoprolol 2.5mg, Furosemida 40 mg, Ramipril 2.5 mg, Pantoprazol 40 mg, Atorvastatina 80 mg, Apixaban 5 mg

Exploración física

- REG. **Taquipneico**, **desorientado**. T 127/80 FC 83 lpm . Sat O2 (FiO2 21%) 93%
- ORL: normal
- ACP: **disminución MV hemitórax derecho hasta tercio medio**. Tonos cardiacos arrítmicos. No se auscultan soplos
- ABDOMEN: B y D. No dolorosa la palpación. No masas. No visceromegalias. No semiología de ascitis.
- SN: sin focalidad neurológica
- No edemas en mmii. No lesiones cutáneas.

Analítica de sangre al ingreso

- Hb 11.1 g/dl, Hto 33%, L 6600, (neutrófilos 4.800), Plaquetas 209.000
- INR 1.7
- Glucosa 123 mg/dl, Sodio 136 mEq/L, Potasio 3.9 mEq/L, Cl 104 mEq/L, Función hepática, urea y creatinina, troponinas , PCR , dentro de la normalidad.
- Antígenos solubles en orina para Legionella y Neumococo: negativos.

Exploración **complementaria**

- ECG: FA a 91 lpm sin trastornos específicos en la repolarizacion.
- RX TÓRAX: **derrame pleural derecho** masivo.

Exploración complementaria: **Toracocentesis evacuadora y diagnóstica**

Obtención de 1250 ml de **líquido pleural serohemático**:

- Bioquímica: pH 7.40, Glucosa 110 mg/dl, Proteínas. 4.0 g/dl, Índice proteína LP/sangre 0.7, LDH 227 U/L. Indice LDH LP/sangre 0.4, ADA 67 U/L.
- Recuento de **hematíes: 8906 cel/mcL**. Recuento **leucocitos 1002 cel/mcL**: PMN 37%, Mono 63% (linfos 53%, macrófagos 10%).
- Cultivo bacteriológico (aerobio y anaerobio) y Tinción Gram: negativo
- Baciloscopia: no se observan BAAR
- Cultivo Micobacterias: PENDIENTE.
- PCR M.tuberculosis (DNA): negativo
- Citología: frotis de fondo serohemático con células mesoteliales y macrófagos. No se observan células atípicas.

Exploración complementaria: **TAC TAP**

- Voluminoso **derrame pleural derecho con atelectasia completa de LSD y LID**, persistiendo ventilado LMD.
- Mediastino centrado con presencia de **múltiples ganglios**, más llamativo por número que por tamaño (<1 cm). No derrame pericárdico. No presencia de nódulos pulmonares.
- Imagen sugestiva de **aneurisma** postero superior de alrededor 3 cm, que parece depender de AI.
- Hígado de tamaño y morfología normal sin evidencia de lesiones focales ni dilatación vía biliar extra ni intrahepática. Vesícula distendida con imagen litiásica en su interior de 18 mm.
- Bazo, páncreas, suprarrenales y ambos riñones sin alteraciones reseñables.

Exploración complementaria: **TAC TAP**

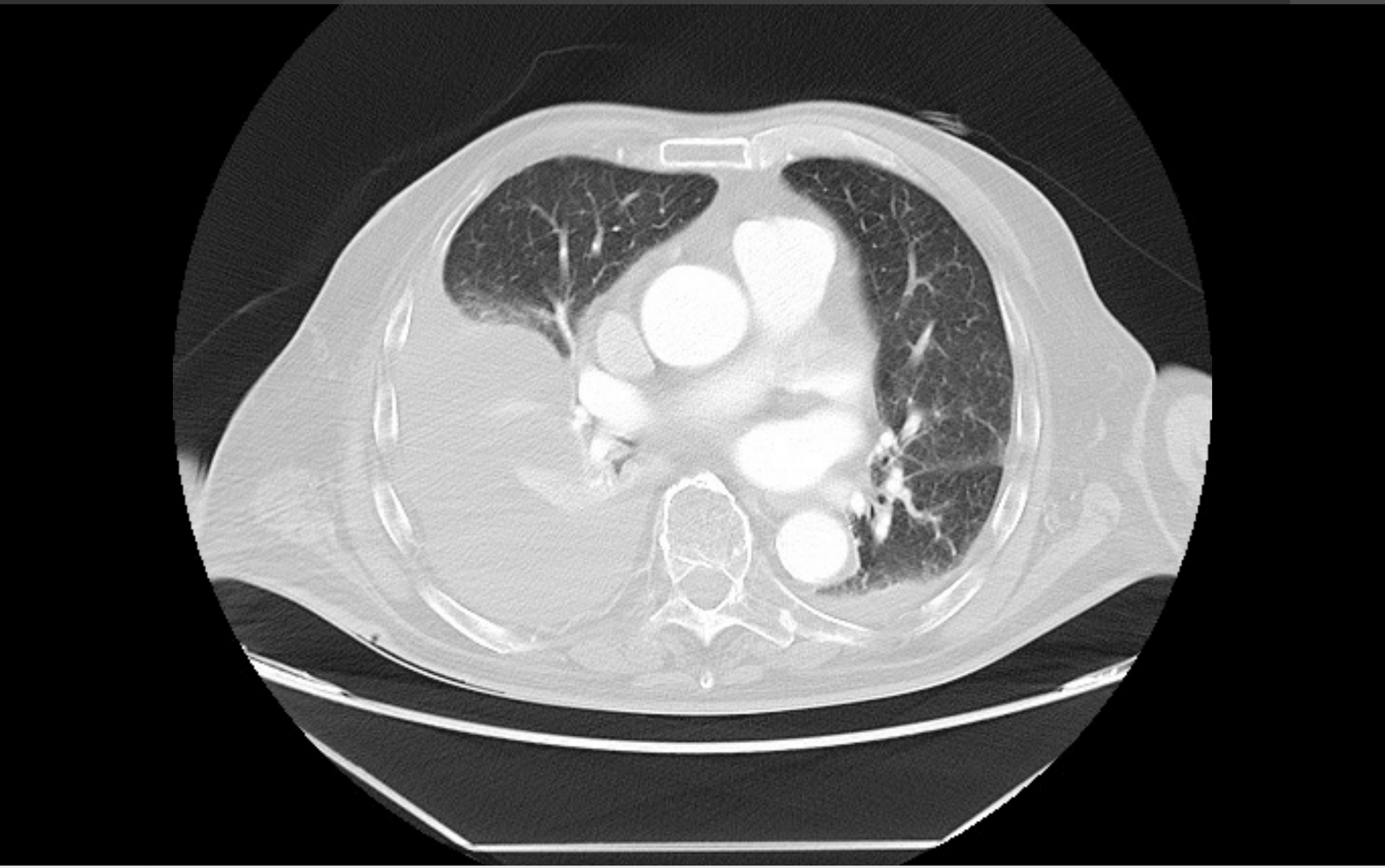

CASO CLÍNICO

Exploración complementaria: **Broncoscopia**

- ABD: BP permeable. Aumento de **secreciones** que se aspiran. BSD ramas permeables, sin lesión. BID, **estenosis de la entrada en B7 por compresión extrínseca**, con edema y reitera de mucosa.
- ABI: aumento **secreciones mucopurulentas** que se aspiran. BSI y resto árbol bronquial izquierdo permeables y sin lesiones.
- Se obtiene **broncoaspirado** que se remite a AP y MICRO. Se obtiene **biopsia y cepillado citológico** que se remite a AP.

Cronología

enero

	L	M	X	J	V	S	D
1	31	1	2	3	4	5	6
2	7	8	9	10	11	12	13
3	14	15	16	17	18	19	20
4	21	22	23	24	25	26	27
5	28	29	30	31	1	2	3
6	4	5	6	7	8	9	10

febrero

	L	M	X	J	V	S	D
5	28	29	30	31	1	2	3
6	4	5	6	7	8	9	10
7	11	12	13	14	15	16	17
8	18	19	20	21	22	23	24
9	25	26	27	28	1	2	3
10	4	5	6	7	8	9	10

marzo

	L	M	X	J	V	S	D
9	25	26	27	28	1	2	3
10	4	5	6	7	8	9	10
11	11	12	13	14	15	16	17
12	18	19	20	21	22	23	24
13	25	26	27	28	29	30	31
14	1	2	3	4	5	6	7

abril

	L	M	X	J	V	S	D
14	1	2	3	4	5	6	7
15	8	9	10	11	12	13	14
16	15	16	17	18	19	20	21
17	22	23	24	25	26	27	28
18	29	30	1	2	3	4	5
19	6	7	8	9	10	11	12

mayo

	L	M	X	J	V	S	D
18	29	30	1	2	3	4	5
19							
20	13	14	15	16	17	18	19
21	20	21	22	23	24	25	26
22	27	28	29	30	31	1	2
23	3	4	5	6	7	8	9

ingreso en NEM

junio

	L	M	X	J	V	S	D
22	27	28	29	30	31	1	2
23	3	4	5	6	7	8	9
24	10	11	12	13	14	15	16
25	17	18	19	20	21	22	23
26	24	25	26	27	28	29	30
27	1	2	3	4	5	6	7

julio

	L	M	X	J	V	S	D
27	1	2	3	4	5	6	7
28	8	9	10	11	12	13	14
29	15	16	17	18	19	20	21
30	22	23	24	25	26	27	28
31	29	30	31	1	2	3	4
32	5	6	7	8	9	10	11

agosto

	L	M	X	J	V	S	D
31	29	30	31	1	2	3	4
32	5	6	7	8	9	10	11
33	12	13	14	15	16	17	18
34	19	20	21	22	23	24	25
35	26	27	28	29	30	31	1
36	2	3	4	5	6	7	8

Cronología

El paciente fue dado de alta con diagnóstico de derrame pleural linfocitario con ADA alto + estenosis bronquio segmentario derecho por compresión extrínseca, y citado en consultas externas neumología, pendiente resultado de pruebas.

Revisión de bibliografía seleccionada

Revisión de bibliografía seleccionada

[1] Feller-Kopman D, Light R. Pleural Disease. N Engl J Med 2018;378:740-51. doi:10.1056/NEJMra1403503.

[2] Ferreiro L, Toubes ME, Valdés L. Contribución del análisis del líquido pleural al diagnóstico de los derrames pleurales. Med Clin (Barc) 2015;145:171-7. doi:10.1016/j.medcli.2014.08.005.

[3] Villena Garrido V, Cases Viedma E, Fernández Villar A, de Pablo Gafas A, Pérez Rodríguez E, Porcel Pérez JM, et al. Normativa sobre el diagnóstico y tratamiento del derrame pleural. Actualización. Arch Bronconeumol 2014;50:235-49. doi:10.1016/j.arbres.2014.01.016.

[4] Ferreiro L, San José E, Valdés L. Derrame pleural tuberculoso. Arch Bronconeumol 2014;50:435-43. doi:10.1016/j.arbres.2013.07.006.

[5] Heffner JE, Klein JS, Hampson C. Interventional management of pleural infections. Chest 2009;136:1148-59. doi:10.1378/chest.08-2956.

[6] Porcel-Pérez JM. Manejo práctico del derrame pleural. An Med Interna 2002;19:202-8. doi:10.4321/s0212-71992002000400011.

Fisiología pleural

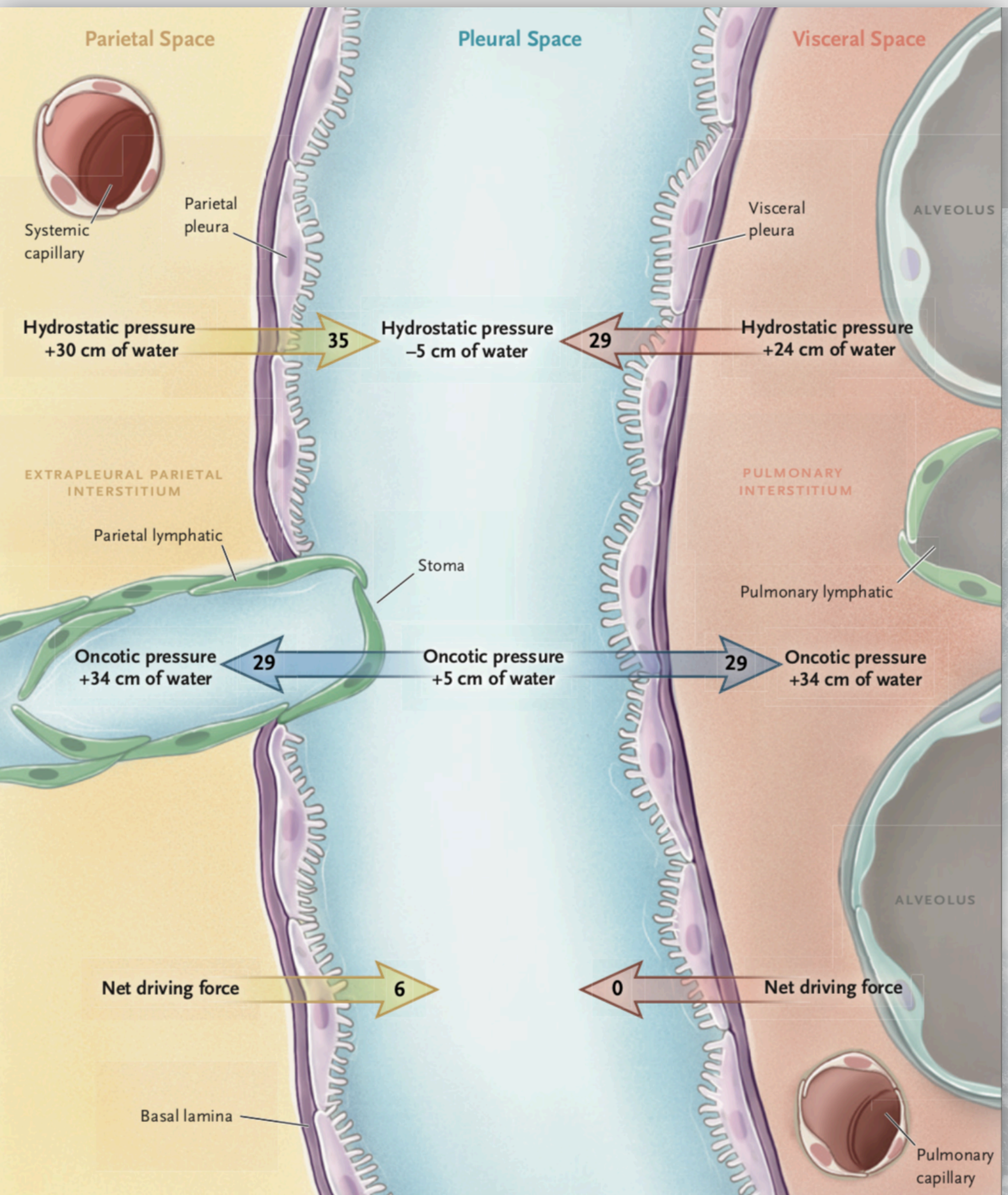

- **Figure 1. Balance of Forces Regulating Pleural Fluid Formation.**
  The amount of fluid in the pleural space is dependent on the balance of hydrostatic and oncotic pressures between the parietal and visceral pleura and the pleural space. Because hydrostatic pressures are higher on the parietal pleura than on the visceral pleura and the oncotic pressures are equivalent, pleural fluid is primarily produced from the parietal pleura. Likewise, the lymphatic vessels on the parietal pleura are responsible for the majority of pleural fluid resorption.

[1] Feller-Kopman D, Light R. Pleural Disease. N Engl J Med 2018;378:740–51. doi:10.1056/NEJMra1403503.

Causas de derrame pleural

TRASUDADOS	EXUDADOS

Causas de derrame pleural

TRASUDADOS

- Insuficiencia cardíaca
- Cirrosis

Causas de derrame pleural

TRASUDADOS

- Insuficiencia cardíaca
- Cirrosis
- SNó
- Diálisis peritoneal
- Pulmón atrapado
- Urinotórax

Causas de derrame pleural

TRASUDADOS

- **Insuficiencia cardíaca**
- **Cirrosis**
- **SNó**
- GMN
- **Diálisis peritoneal**
- Hipoalbuminemia (albúmina sérica típica, <1.5 mg/dl)
- Atelectasia
- Obstrucción de la vena cava superior
- **Pulmón atrapado**
- Sarcoidosis
- Mixedema
- **Urinotórax**
- Fuga de LCR o derivación ventriculopleural
- Hipertensión arterial pulmonar
- Embolia pulmonar
- Enfermedad pericárdica
- Migración extravascular del catéter venoso central

Causas de derrame pleural

EXUDADOS

Infecciosas: bacterianas, virales, TBC, fúngicas, parasitarias.

Neoplásico: enfermedad metastásica (por ejemplo, cáncer de pulmón, cáncer de mama, linfoma, mieloma, cáncer de ovario, cáncer de páncreas, colangiocarcinoma), mesotelioma, linfoma primario de la cavidad.

Pleuritis reactiva (**paraneumónica**)

Causas de derrame pleural

EXUDADOS

Infecciosas: bacterianas, virales, TBC, fúngicas, parasitarias.

Ginecológica: hiperestimulación ovárica, síndrome de Meigs, endometriosis, complicaciones posparto.

Embolia pulmonar

Pleuritis reactiva (**paraneumónica**)

Neoplásico: enfermedad metastásica (por ejemplo, cáncer de pulmón, cáncer de mama, linfoma, mieloma, cáncer de ovario, cáncer de páncreas, colangiocarcinoma), mesotelioma, linfoma primario de la cavidad.

Derrames paramalignos: pleuritis reactiva debida a cáncer de pulmón subyacente, obstrucción o atelectasia de las vías respiratorias, pleuritis inducida por radiación.

Enfermedad abdominal: pancreatitis, colecistitis, absceso hepático o esplénico, perforación esofágica después de la escleroterapia con várices esofágicas.

Lesión **cardíaca** o **pericárdica**: infarto de miocardio (después de un bypass de la arteria coronaria, cirugía cardíaca o procedimientos de ablación cardíaca), estenosis pulmonar y venosa.

Causas de derrame pleural

EXUDADOS

Enfermedades del **colágeno**: artritis reumatoide, lupus eritematoso sistémico, síndrome de Sjögren, fiebre mediterránea familiar, granulomatosis eosinofílica, granulomatosis con poliangitis.

Medicamentos: nitrofurantoína, dantroleno, metisergida, dasatinib, amiodarona, interleucina-2, procarbazina, metotrexato, clozapina, fenitoína, β-bloqueadores, fármacos ergot.

Hemotórax

Sarcoidosis

Quilotórax (más comúnmente después de un traumatismo o en pacientes con linfoma)

Linfoma linfoplasmacítico

Otros: derrame pleural benigno de asbesto, síndrome de las uñas amarillas, uremia, ahogamiento, amiloidosis, quemaduras eléctricas, derrame iatrogénico, síndromes de fuga capilar, hematopoyesis extramedular.

Derrames de colesterol (comúnmente vistos en la tuberculosis, derrames reumatoides y cualquier otro derrame pleural crónico)

[3] Villena Garrido V, Cases Viedma E, Fernández Villar A, de Pablo Gafas A, Pérez Rodríguez E, Porcel Pérez JM, et al. Normativa sobre el diagnóstico y tratamiento del derrame pleural. Actualización. Arch Bronconeumol 2014;50:235-49. doi:10.1016/j.arbres.2014.01.016.

Estudio diagnóstico de los pacientes

1º

HC & exploración física

Incluendo antecedentes patológicos, farmacológicos, y ocupacionales

Imagen radiológica

Dx?

Al menos, diagnóstico de presunción.

Si bilateral y sugiere fuertemente trasudado, no sería necesaria toracocentesis (GRADE H).

[3] Villena Garrido V, Cases Viedma E, Fernández Villar A, de Pablo Gafas A, Pérez Rodríguez E, Porcel Pérez JM, et al. Normativa sobre el diagnóstico y tratamiento del derrame pleural. Actualización. Arch Bronconeumol 2014;50:235-49. doi:10.1016/j.arbres.2014.01.016.

Estudio diagnóstico de los pacientes

1º HC & exploración física

Imagen radiológica

Dx?

2º Ecografía torácica y Toracocentesis diagnóstica

La ecografía de tórax previa permite:

- aspiración más segura y exitosa
- cuantificación más precisa que en rx
- detección de septos mejor que TC
- mejor diferenciación entre exudados y derrames malignos

[3] Villena Garrido V, Cases Viedma E, Fernández Villar A, de Pablo Gafas A, Pérez Rodríguez E, Porcel Pérez JM, et al. Normativa sobre el diagnóstico y tratamiento del derrame pleural. Actualización. Arch Bronconeumol 2014;50:235-49. doi:10.1016/j.arbres.2014.01.016.

Estudio diagnóstico de los pacientes

1º HC & exploración física

Imagen radiológica

Dx? 🔍

2º Ecografía torácica y Toracocentesis diagnóstica

3º TC tórax

TC con contraste distingue entre:

- consolidación (capta) de derrame (hipodenso)
- absceso periférico y DPPN (*signo de la pleura escindida*)

[3] Villena Garrido V, Cases Viedma E, Fernández Villar A, de Pablo Gafas A, Pérez Rodríguez E, Porcel Pérez JM, et al. Normativa sobre el diagnóstico y tratamiento del derrame pleural. Actualización. Arch Bronconeumol 2014;50:235-49. doi:10.1016/j.arbres.2014.01.016.

Estudio diagnóstico de los pacientes

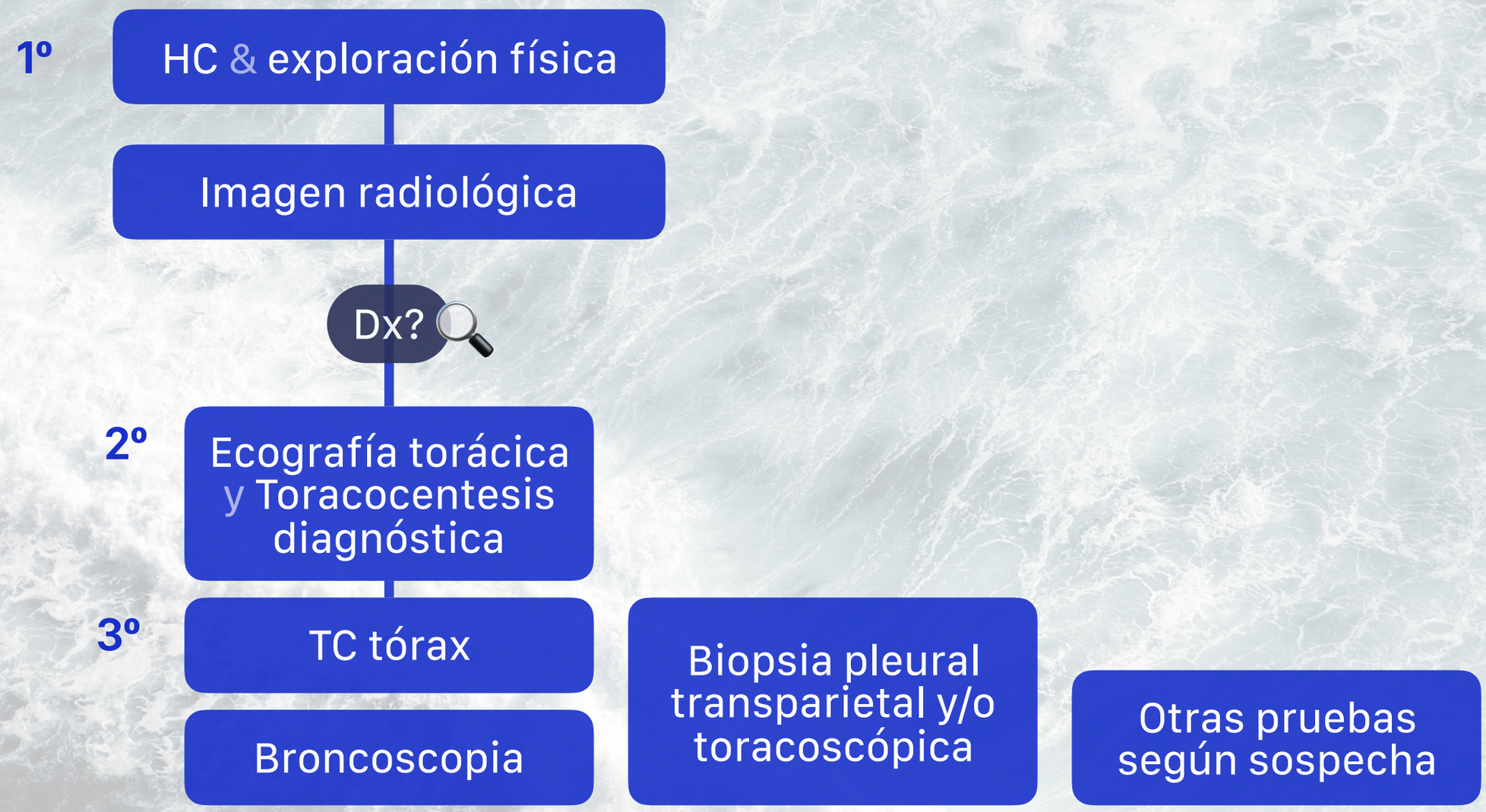

[3] Villena Garrido V, Cases Viedma E, Fernández Villar A, de Pablo Gafas A, Pérez Rodríguez E, Porcel Pérez JM, et al. Normativa sobre el diagnóstico y tratamiento del derrame pleural. Actualización. Arch Bronconeumol 2014;50:235-49. doi:10.1016/j.arbres.2014.01.016.

Estudio diagnóstico de los pacientes

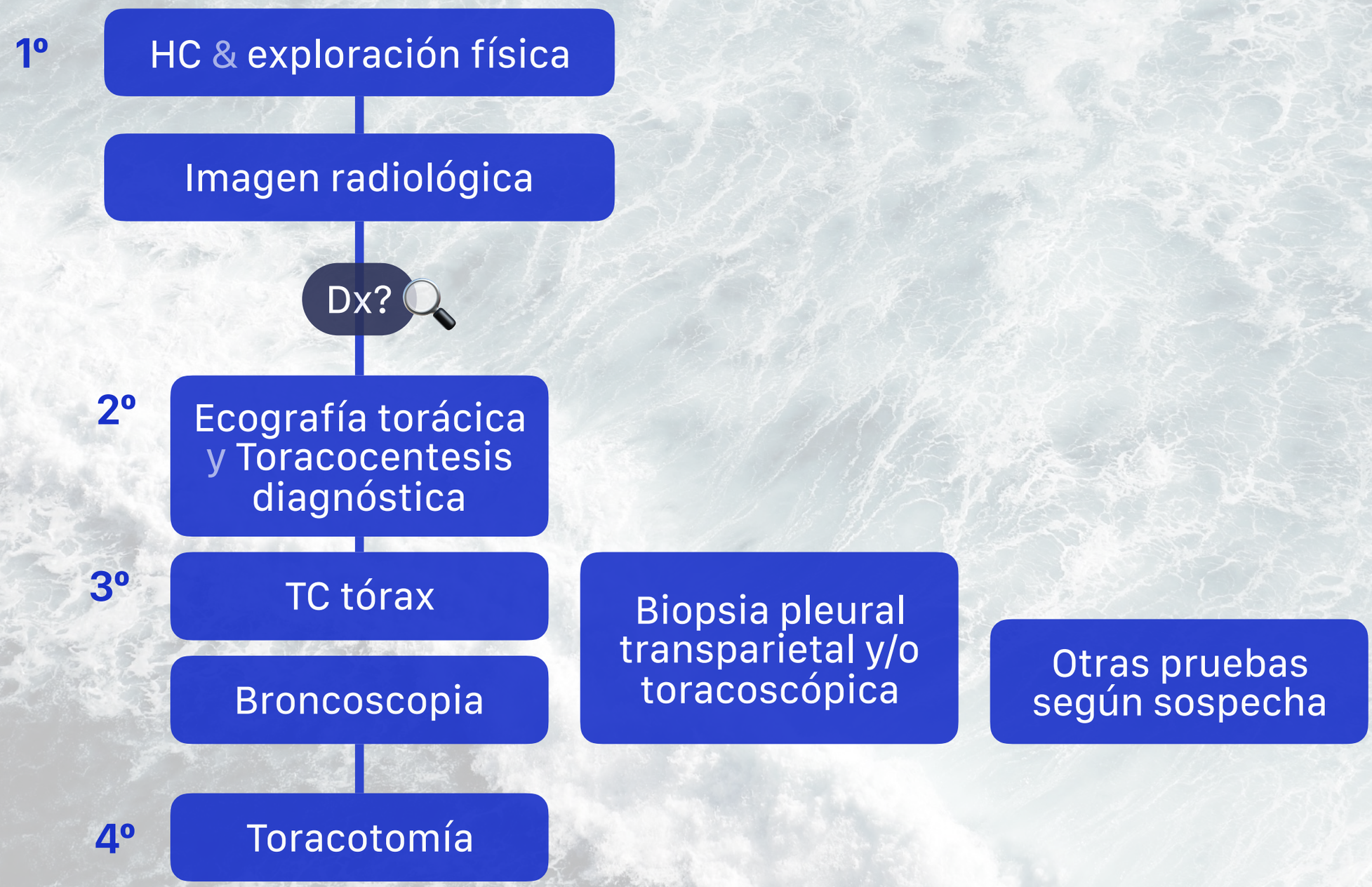

Estudio diagnóstico de los pacientes

- **Crierios de Light** (**1 o más** es exudado):

Proteínas LP/suero > 0,5

LDH LP/suero > 0,6

LDH LP > 0,67 del límite superior sérico

→ **EXUDADO**
98%
SENSIBILIDAD

Estos criterios **clasifican erróneamente**:

- 30% de los derrames **cardíacos**, especialmente si uso de diuréticos.
- 20% de los hidrotórax **hepáticos**

Estudio diagnóstico de los pacientes

- **Crierios de Light** (**1 o más** es exudado):

- Si se **sospecha trasudado cardiaco** pese a ser analíticamente un exudado limítrofe (“falso exudado”), **un gradiente de albúmina entre suero y LP > 1,2** lo confirma.
- NT-ProBNP >1500pg/ml en LP también apoya el diagnóstico (aunque valores en sangre son prácticamente idénticos).

[3] Villena Garrido V, Cases Viedma E, Fernández Villar A, de Pablo Gafas A, Pérez Rodríguez E, Porcel Pérez JM, et al. Normativa sobre el diagnóstico y tratamiento del derrame pleural. Actualización. Arch Bronconeumol 2014;50:235-49. doi:10.1016/j.arbres.2014.01.016.

Derrame pleural por **IC**

- Es la causa **más frecuente** de derrame pleural.
- 60% **bilaterales**. 30% unilaterales derechos y 10% izquierdos.
- **Toracocentesis** solo indicada si:
  - **unilateral** (especialmente sin cardiomegalia)
  - pacientes con **fiebre** o dolor **pleurítico**
  - **persiste** a pesar de diuréticos

[3] Villena Garrido V, Cases Viedma E, Fernández Villar A, de Pablo Gafas A, Pérez Rodríguez E, Porcel Pérez JM, et al. Normativa sobre el diagnóstico y tratamiento del derrame pleural. Actualización. Arch Bronconeumol 2014;50:235-49. doi:10.1016/j.arbres.2014.01.016.

Derrame **paraneumónico**

Hasta un

57%

de las neumonías bacterianas se acompañan de derrame pleural paraneumónico.

[3] Villena Garrido V, Cases Viedma E, Fernández Villar A, de Pablo Gafas A, Pérez Rodríguez E, Porcel Pérez JM, et al. Normativa sobre el diagnóstico y tratamiento del derrame pleural. Actualización. Arch Bronconeumol 2014;50:235-49. doi:10.1016/j.arbres.2014.01.016.

Derrame **paraneumónico**

...y de éstos, un

40%

son derrames complicados o empiema.

[3] Villena Garrido V, Cases Viedma E, Fernández Villar A, de Pablo Gafas A, Pérez Rodríguez E, Porcel Pérez JM, et al. Normativa sobre el diagnóstico y tratamiento del derrame pleural. Actualización. Arch Bronconeumol 2014;50:235-49. doi:10.1016/j.arbres.2014.01.016.

Derrame **paraneumónico**

- El derrame paraneumónico es **más frecuente** en:
  - los dos **extremos** de la vida
  - **enfermedades pulmonares** (bronquiectasias, EPOC, neoplasias de pulmón, TBC previa...)
  - **enfermedades sistémicas** que favorecen la aspiración o inmunodeficiencias.

[3] Villena Garrido V, Cases Viedma E, Fernández Villar A, de Pablo Gafas A, Pérez Rodríguez E, Porcel Pérez JM, et al. Normativa sobre el diagnóstico y tratamiento del derrame pleural. Actualización. Arch Bronconeumol 2014;50:235-49. doi:10.1016/j.arbres.2014.01.016.

Derrame **paraneumónico**

1º HC y exploración física

Sospecha de derrame **paraneumónico?**

iniciar ATB empírico

No usar aminoglucósidos ni ATB intrapleurales.

[3] Villena Garrido V, Cases Viedma E, Fernández Villar A, de Pablo Gafas A, Pérez Rodríguez E, Porcel Pérez JM, et al. Normativa sobre el diagnóstico y tratamiento del derrame pleural. Actualización. Arch Bronconeumol 2014;50:235-49. doi:10.1016/j.arbres.2014.01.016.

Derrame **paraneumónico**

1º HC y exploración física

Sospecha de derrame **paraneumónico?**

iniciar ATB empírico

2º Rx tórax, Lab y Hemocu. | Ecografía tórax | Toracocentesis

[3] Villena Garrido V, Cases Viedma E, Fernández Villar A, de Pablo Gafas A, Pérez Rodríguez E, Porcel Pérez JM, et al. Normativa sobre el diagnóstico y tratamiento del derrame pleural. Actualización. Arch Bronconeumol 2014;50:235-49. doi:10.1016/j.arbres.2014.01.016.

Derrame **paraneumónico**

1º HC y exploración física

Sospecha de derrame **paraneumónico?**

iniciar ATB empírico

2º Rx tórax, Lab y Hemocu. | Ecografía tórax | Toracocentesis

Retrasos en la evacuación del derrame aumentan notablemente la **mortalidad.**

[3] Villena Garrido V, Cases Viedma E, Fernández Villar A, de Pablo Gafas A, Pérez Rodríguez E, Porcel Pérez JM, et al. Normativa sobre el diagnóstico y tratamiento del derrame pleural. Actualización. Arch Bronconeumol 2014;50:235-49. doi:10.1016/j.arbres.2014.01.016.

Derrame **paraneumónico**

1º HC y exploración física

Sospecha de derrame **paraneumónico?**

iniciar ATB empírico

2º Rx tórax, Lab y Hemocu. | Ecografía tórax | Toracocentesis

3º Pus (empiema)? Turbio? Maloliente? Loculado?

Gram, cultivo, drenaje y fibrinolítico
± toracoscopia
± decorticación

[3] Villena Garrido V, Cases Viedma E, Fernández Villar A, de Pablo Gafas A, Pérez Rodríguez E, Porcel Pérez JM, et al. Normativa sobre el diagnóstico y tratamiento del derrame pleural. Actualización. Arch Bronconeumol 2014;50:235-49. doi:10.1016/j.arbres.2014.01.016.

Derrame **paraneumónico**

1º HC y exploración física

Sospecha de derrame **paraneumónico?**

iniciar ATB empírico

2º Rx tórax, Lab y Hemocu. | Ecografía tórax | Toracocentesis

Líquido seroso?

pH, Gram, cultivo, BQ, leucocitos

[3] Villena Garrido V, Cases Viedma E, Fernández Villar A, de Pablo Gafas A, Pérez Rodríguez E, Porcel Pérez JM, et al. Normativa sobre el diagnóstico y tratamiento del derrame pleural. Actualización. Arch Bronconeumol 2014;50:235-49. doi:10.1016/j.arbres.2014.01.016.

Derrame **paraneumónico**

1º HC y exploración física

Sospecha de derrame **paraneumónico?**

iniciar ATB empírico

2º Rx tórax, Lab y Hemocu. | Ecografía tórax | Toracocentesis

Líquido seroso?

pH, Gram, cultivo, BQ, leucocitos

El **pH es el mejor marcador.**

- puede ser diferente en distintas cámaras del loculado
- **ácido** en neoplasias, AR, lupus y TBC
- **básico** si Proteus spp.

[3] Villena Garrido V, Cases Viedma E, Fernández Villar A, de Pablo Gafas A, Pérez Rodríguez E, Porcel Pérez JM, et al. Normativa sobre el diagnóstico y tratamiento del derrame pleural. Actualización. Arch Bronconeumol 2014;50:235-49. doi:10.1016/j.arbres.2014.01.016.

Derrame **paraneumónico**

1º HC y exploración física

Sospecha de derrame **paraneumónico?**

iniciar ATB empírico

2º Rx tórax, Lab y Hemocu. | Ecografía tórax | Toracocentesis

Líquido seroso?

pH, Gram, cultivo, BQ, leucocitos

pH ≥ 7,20

Toracocentesis evacuadora si tamaño moderado

[3] Villena Garrido V, Cases Viedma E, Fernández Villar A, de Pablo Gafas A, Pérez Rodríguez E, Porcel Pérez JM, et al. Normativa sobre el diagnóstico y tratamiento del derrame pleural. Actualización. Arch Bronconeumol 2014;50:235-49. doi:10.1016/j.arbres.2014.01.016.

Derrame **paraneumónico**

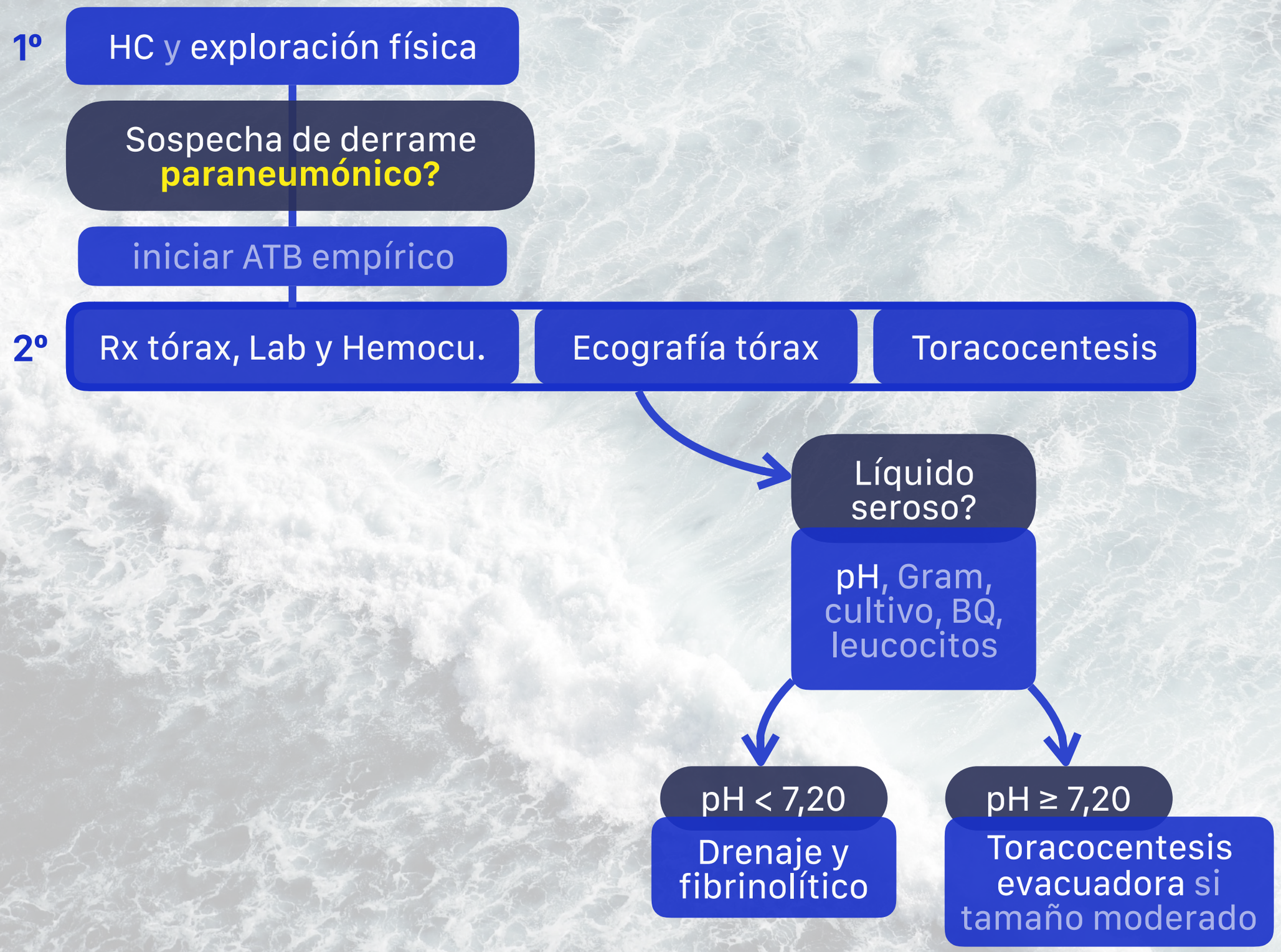

[3] Villena Garrido V, Cases Viedma E, Fernández Villar A, de Pablo Gafas A, Pérez Rodríguez E, Porcel Pérez JM, et al. Normativa sobre el diagnóstico y tratamiento del derrame pleural. Actualización. Arch Bronconeumol 2014;50:235-49. doi:10.1016/j.arbres.2014.01.016.

Derrame **paraneumónico**

[3] Villena Garrido V, Cases Viedma E, Fernández Villar A, de Pablo Gafas A, Pérez Rodríguez E, Porcel Pérez JM, et al. Normativa sobre el diagnóstico y tratamiento del derrame pleural. Actualización. Arch Bronconeumol 2014;50:235-49. doi:10.1016/j.arbres.2014.01.016.

Derrame **paraneumónico**

[3] Villena Garrido V, Cases Viedma E, Fernández Villar A, de Pablo Gafas A, Pérez Rodríguez E, Porcel Pérez JM, et al. Normativa sobre el diagnóstico y tratamiento del derrame pleural. Actualización. Arch Bronconeumol 2014;50:235-49. doi:10.1016/j.arbres.2014.01.016.

Derrame por **tuberculosis pleural**

Sospecha clínico-rx de derrame **TBC?**

Toracocentesis

Con pH, bioquímica, ADA, contaje celular y citología.

[3] Villena Garrido V, Cases Viedma E, Fernández Villar A, de Pablo Gafas A, Pérez Rodríguez E, Porcel Pérez JM, et al. Normativa sobre el diagnóstico y tratamiento del derrame pleural. Actualización. Arch Bronconeumol 2014;50:235-49. doi:10.1016/j.arbres.2014.01.016.

Derrame por **tuberculosis pleural**

Sospecha clínico-rx de derrame **TBC?**

Toracocentesis

Con pH, bioquímica, ADA, contaje celular y citología.

Exudado pleural, linfocítico con citología ngativa

[3] Villena Garrido V, Cases Viedma E, Fernández Villar A, de Pablo Gafas A, Pérez Rodríguez E, Porcel Pérez JM, et al. Normativa sobre el diagnóstico y tratamiento del derrame pleural. Actualización. Arch Bronconeumol 2014;50:235-49. doi:10.1016/j.arbres.2014.01.016.

Derrame por **tuberculosis pleural**

Sospecha clínico-rx de derrame **TBC?**

Toracocentesis

Exudado pleural, linfocítico con citología ngativa

ADA pleural < 35 UI

TBP improbable (<5%). Valorar otros dx ± repetir biopsia pleural

[3] Villena Garrido V, Cases Viedma E, Fernández Villar A, de Pablo Gafas A, Pérez Rodríguez E, Porcel Pérez JM, et al. Normativa sobre el diagnóstico y tratamiento del derrame pleural. Actualización. Arch Bronconeumol 2014;50:235-49. doi:10.1016/j.arbres.2014.01.016.

Derrame por **tuberculosis pleural**

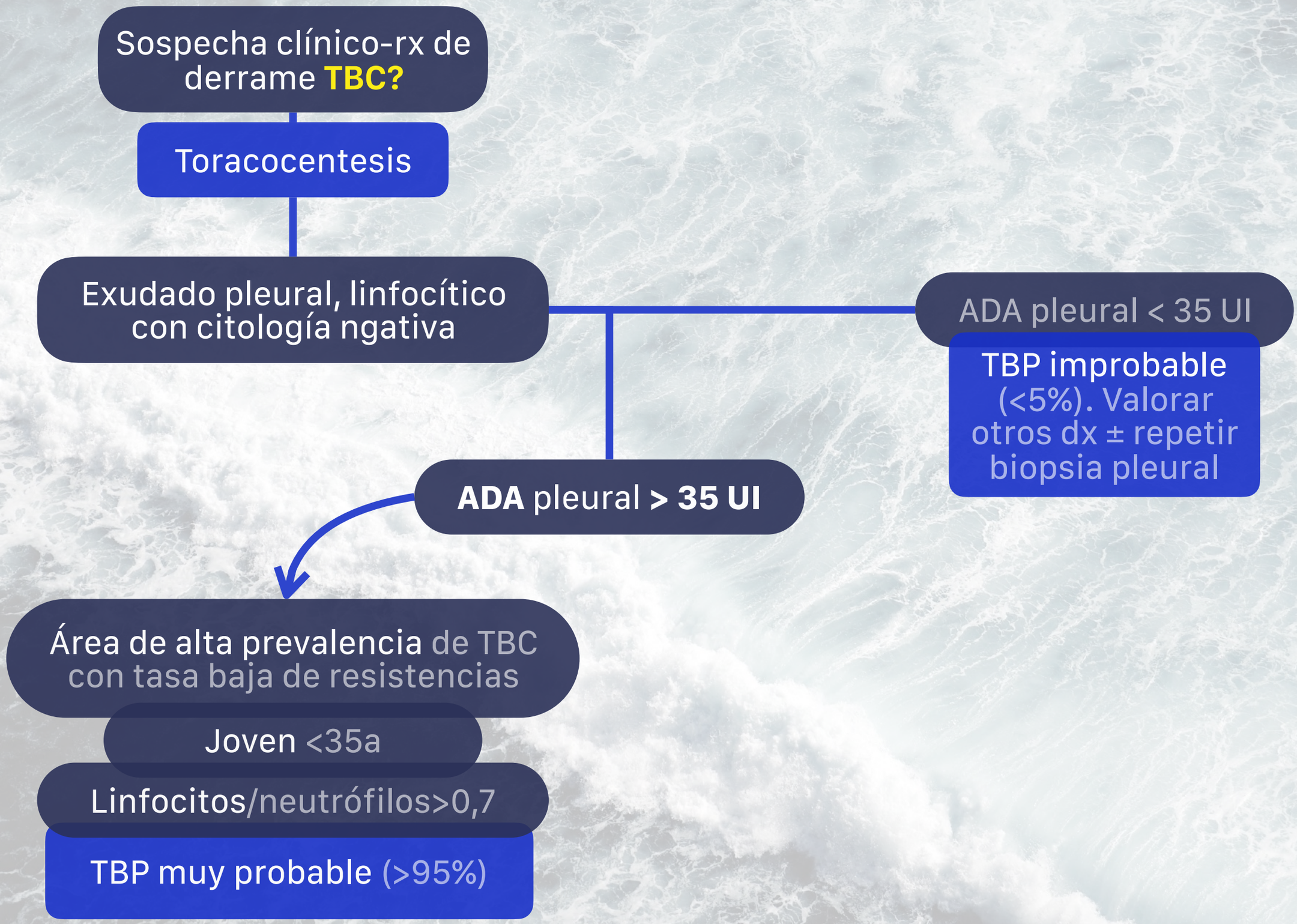

[3] Villena Garrido V, Cases Viedma E, Fernández Villar A, de Pablo Gafas A, Pérez Rodríguez E, Porcel Pérez JM, et al. Normativa sobre el diagnóstico y tratamiento del derrame pleural. Actualización. Arch Bronconeumol 2014;50:235-49. doi:10.1016/j.arbres.2014.01.016.

Derrame por **tuberculosis pleural**

Sospecha clínico-rx de derrame **TBC?**

Toracocentesis

Exudado pleural, linfocítico con citología ngativa

ADA pleural < 35 UI

TBP improbable (<5%). Valorar otros dx ± repetir biopsia pleural

ADA pleural **> 35 UI**

Área de alta prevalencia de TBC con tasa baja de resistencias

Joven <35a

Linfocitos/neutrófilos>0,7

TBP muy probable (>95%)

Niveles de ADA

88-100% SENSIBILIDAD

81-97% ESPECIFICIDAD

Falsos positivos de ADA en derrames complicados, empiemas, linfomas, AR, carcinomas.

(Se recomienda ADA y no IFN-γ porque a menor precio y tiempo tiene igual rendimiento dx).

[3] Villena Garrido V, Cases Viedma E, Fernández Villar A, de Pablo Gafas A, Pérez Rodríguez E, Porcel Pérez JM, et al. Normativa sobre el diagnóstico y tratamiento del derrame pleural. Actualización. Arch Bronconeumol 2014;50:235-49. doi:10.1016/j.arbres.2014.01.016.

Derrame por **tuberculosis pleural**

Sospecha clínico-rx de derrame **TBC?**

Toracocentesis

Exudado pleural, linfocítico con citología ngativa

ADA pleural < 35 UI

TBP improbable (<5%). Valorar otros dx ± repetir biopsia pleural

ADA pleural **> 35 UI**

Área de alta prevalencia de TBC con tasa baja de resistencias

Joven <35a

Linfocitos/neutrófilos>0,7

TBP muy probable (>95%)

Área de **baja** prevalencia de TBC y/o tasa alta de resistencias

Hacer tinción, cultivo y biopsia pleural cerrada.

El diagnóstico requiere presencia de micobacterias y/o granulomas necrotizantes

[3] Villena Garrido V, Cases Viedma E, Fernández Villar A, de Pablo Gafas A, Pérez Rodríguez E, Porcel Pérez JM, et al. Normativa sobre el diagnóstico y tratamiento del derrame pleural. Actualización. Arch Bronconeumol 2014;50:235-49. doi:10.1016/j.arbres.2014.01.016.

Derrame **pleural maligno**

Citología en LP **+**

Asintomático

Observación y/o QT si indicada

Especialmente eficaz en linfoma, microcítico de pulmón y mama.

[3] Villena Garrido V, Cases Viedma E, Fernández Villar A, de Pablo Gafas A, Pérez Rodríguez E, Porcel Pérez JM, et al. Normativa sobre el diagnóstico y tratamiento del derrame pleural. Actualización. Arch Bronconeumol 2014;50:235-49. doi:10.1016/j.arbres.2014.01.016.

Derrame **pleural maligno**

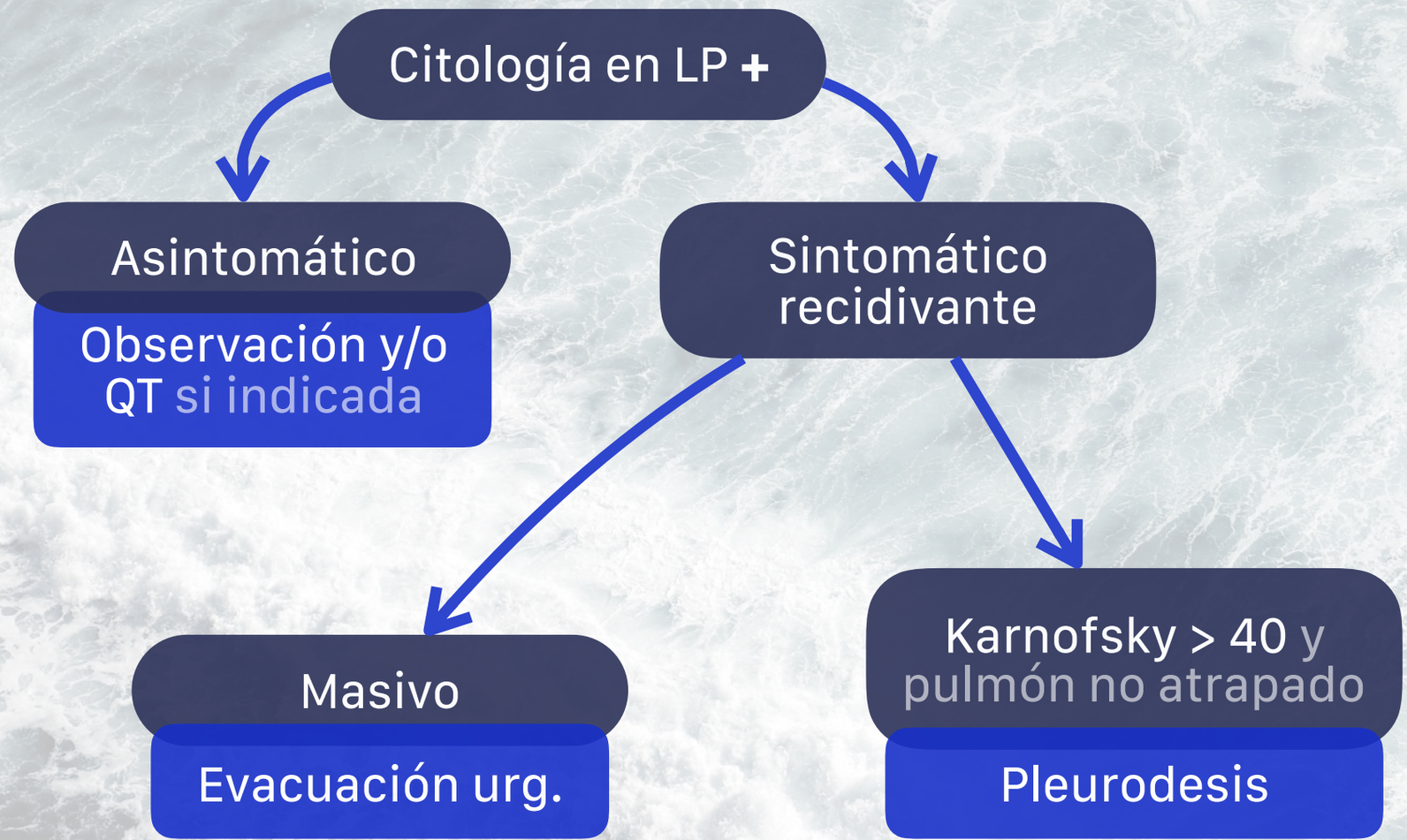

Para su **indicación** se **requiere** que el derrame sea sintomático, recidivante, en paciente Karnofsky > 40, y que el pulmón sea reexpandible (descartándose obstrucción bronquial o pulmón atrapado).

[3] Villena Garrido V, Cases Viedma E, Fernández Villar A, de Pablo Gafas A, Pérez Rodríguez E, Porcel Pérez JM, et al. Normativa sobre el diagnóstico y tratamiento del derrame pleural. Actualización. Arch Bronconeumol 2014;50:235-49. doi:10.1016/j.arbres.2014.01.016.

Derrame **pleural maligno**

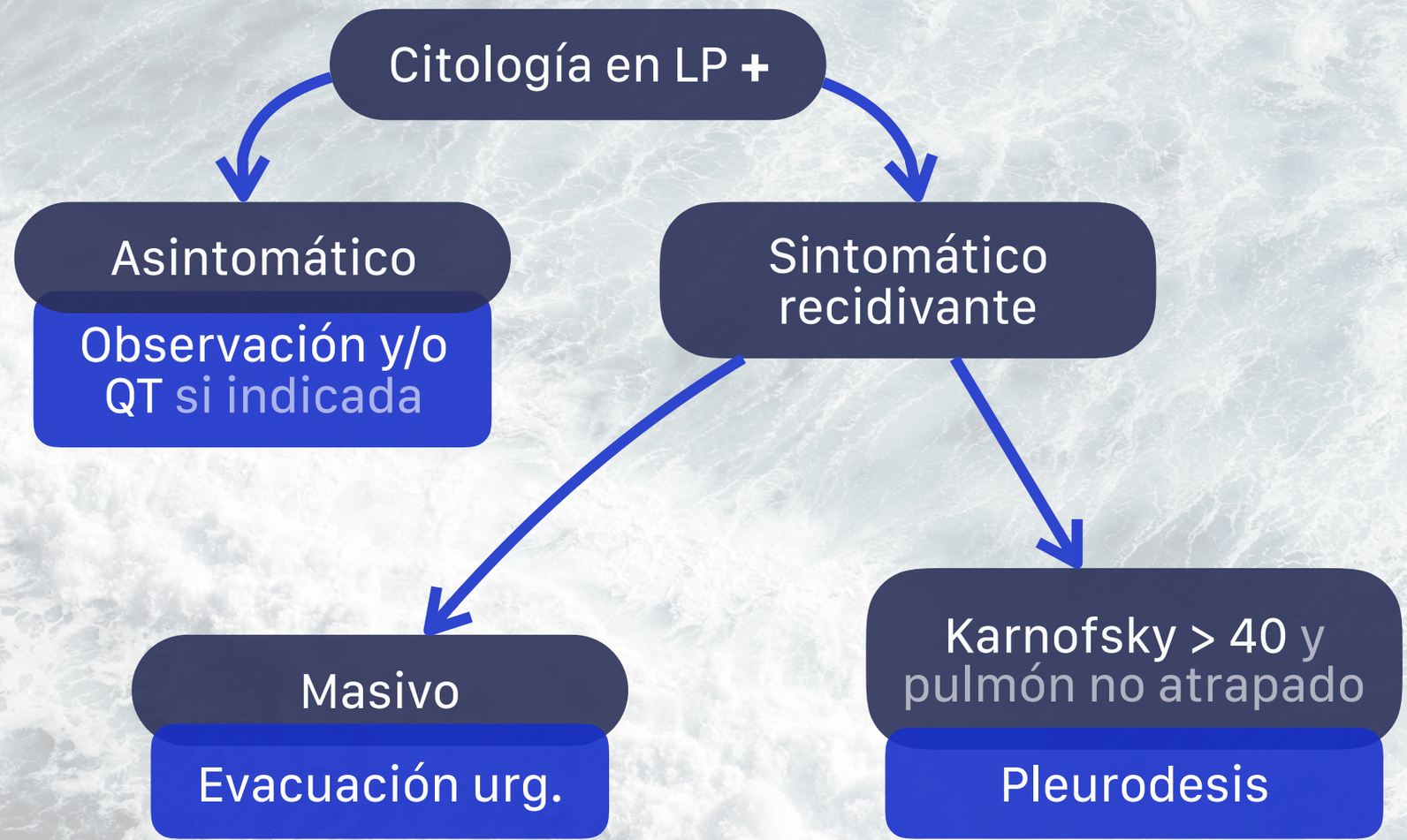

El **talco** es el agente de elección (eficacia 80-95%), especialmente pulverizado (*poudrage*). También disponible en suspensión (slurry), más adecuada para pacientes que no tolerarían el colapso.

[3] Villena Garrido V, Cases Viedma E, Fernández Villar A, de Pablo Gafas A, Pérez Rodríguez E, Porcel Pérez JM, et al. Normativa sobre el diagnóstico y tratamiento del derrame pleural. Actualización. Arch Bronconeumol 2014;50:235-49. doi:10.1016/j.arbres.2014.01.016.

Derrame **pleural maligno**

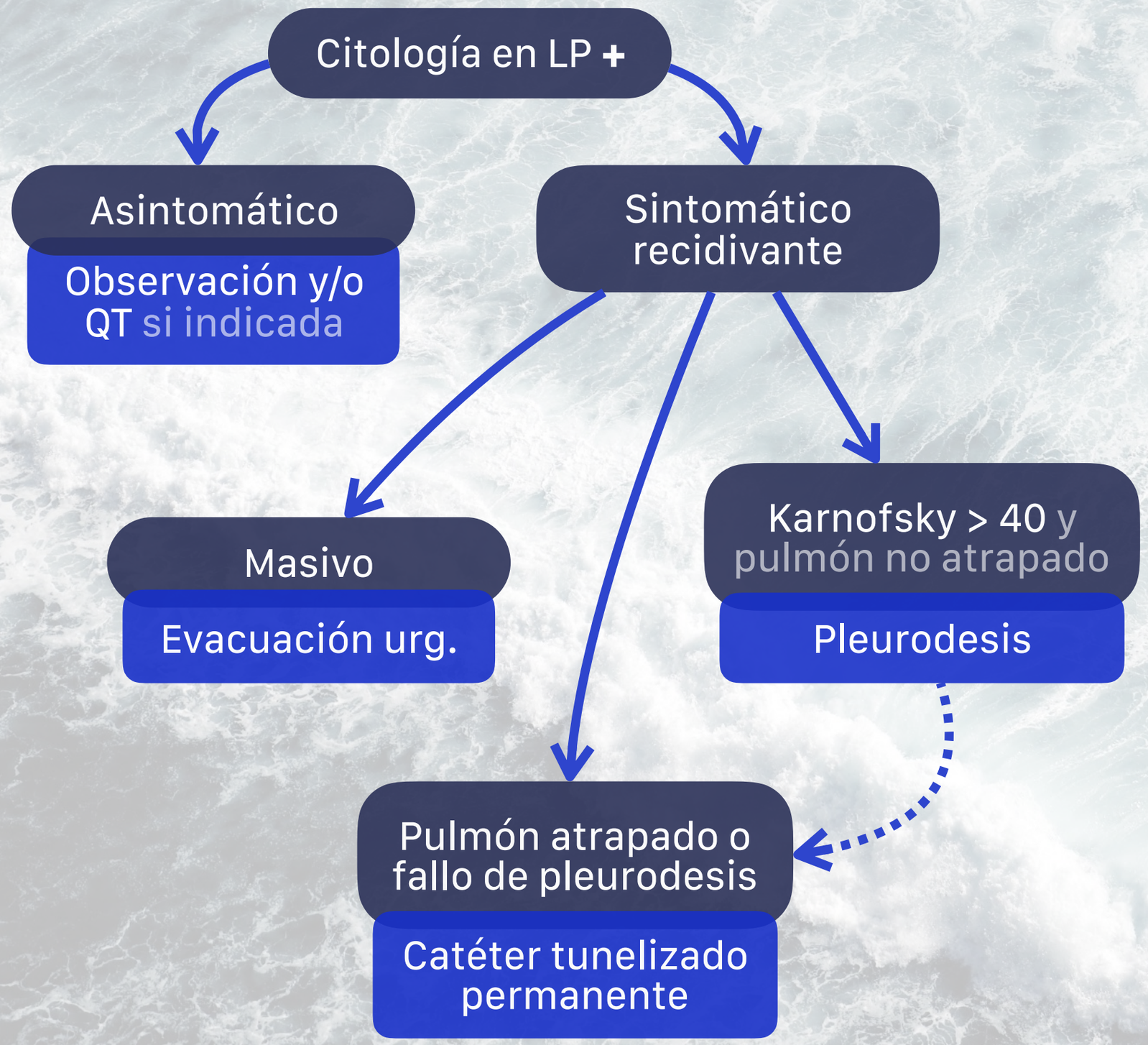

[3] Villena Garrido V, Cases Viedma E, Fernández Villar A, de Pablo Gafas A, Pérez Rodríguez E, Porcel Pérez JM, et al. Normativa sobre el diagnóstico y tratamiento del derrame pleural. Actualización. Arch Bronconeumol 2014;50:235-49. doi:10.1016/j.arbres.2014.01.016.

Derrame **pleural maligno**

[3] Villena Garrido V, Cases Viedma E, Fernández Villar A, de Pablo Gafas A, Pérez Rodríguez E, Porcel Pérez JM, et al. Normativa sobre el diagnóstico y tratamiento del derrame pleural. Actualización. Arch Bronconeumol 2014;50:235-49. doi:10.1016/j.arbres.2014.01.016.

Derrame **pleural maligno**

[3] Villena Garrido V, Cases Viedma E, Fernández Villar A, de Pablo Gafas A, Pérez Rodríguez E, Porcel Pérez JM, et al. Normativa sobre el diagnóstico y tratamiento del derrame pleural. Actualización. Arch Bronconeumol 2014;50:235-49. doi:10.1016/j.arbres.2014.01.016.

Derrame **pleural maligno**

Cronología

enero

	L	M	X	J	V	S	D
1	31	1	2	3	4	5	6
2	7	8	9	10	11	12	13
3	14	15	16	17	18	19	20
4	21	22	23	24	25	26	27
5	28	29	30	31	1	2	3
6	4	5	6	7	8	9	10

febrero

	L	M	X	J	V	S	D
5	28	29	30	31	1	2	3
6	4	5	6	7	8	9	10
7	11	12	13	14	15	16	17
8	18	19	20	21	22	23	24
9	25	26	27	28	1	2	3
10	4	5	6	7	8	9	10

marzo

	L	M	X	J	V	S	D
9	25	26	27	28	1	2	3
10	4	5	6	7	8	9	10
11	11	12	13	14	15	16	17
12	18	19	20	21	22	23	24
13	25	26	27	28	29	30	31
14	1	2	3	4	5	6	7

abril

	L	M	X	J	V	S	D
14	1	2	3	4	5	6	7
15	8	9	10	11	12	13	14
16	15	16	17	18	19	20	21
17	22	23	24	25	26	27	28
18	29	30	1	2	3	4	5
19	6	7	8	9	10	11	12

mayo

	L	M	X	J	V	S	D
18	29	30	1	2	3	4	5
19	6	7	8	9	10	11	12
20	13	14	15	16	17	18	19
21	20	21	22	23	24	25	26
22	27	28	29	30	31	1	2
23	3	4	5	6	7	8	9

junio

ingreso en MIN

	L	M	X	J	V	S	D
22	[illegible]	[illegible]	[illegible]	[illegible]	31	1	2
23	[illegible]	[illegible]	[illegible]	6	7	8	9
24	10	11	12	13	14	15	16
25	17	18	19	20	21	22	23
26	24	25	26	27	28	29	30
27	1	2	3	4	5	6	7

julio

	L	M	X	J	V	S	D
27	1	2	3	4	5	6	7
28	8	9	10	11	12	13	14
29	15	16	17	18	19	20	21
30	22	23	24	25	26	27	28
31	29	30	31	1	2	3	4
32	5	6	7	8	9	10	11

agosto

	L	M	X	J	V	S	D
31	29	30	31	1	2	3	4
32	5	6	7	8	9	10	11
33	12	13	14	15	16	17	18
34	19	20	21	22	23	24	25
35	26	27	28	29	30	31	1
36	2	3	4	5	6	7	8

Cronología

A las dos semanas de alta reingresa en MIN por deterioro del **estado general**, **alteración nivel de conciencia** y **aumento progresivo disnea hasta hacerse de reposo**, asociada a tos con dificultad para la expectoración.

No fiebre termometrada. No dolor torácico. No episodios de atragantamiento. No alteraciones hábito intestinal. No molestias urinarias.

Exploración física

- REG, **somnoliento**. Poco colaborador. Eupneico. Afebril. TA 118/76, FC 91 lpm, SatO2 96% Tª 36ºC.
- ACP: **abolición del MV en hemitórax derecho**.
- Abdomen: B y D. No doloroso a la palpación. No masas. No visceromegalias.
- SN: SFN
- No edemas en mmii. No lesiones cutáneas.

Analítica de sangre al ingreso

- HEMOGRAMA: HGB 12, Hto 37 , VCM 81 , L 9.2 , (81%, Linfo 5%, Mon 12.3%, Eos 0.4%), plaquetas 325.
- BIOQUÍMICA: Gl 138 mg/dL, Na 140 mEq/l, K 4.2 mEq/L , Cl 103 mEq/L, GPT 20 U/L , Urea 59 mg/dL, Creat 1.18 mg%dL, PCR 7.6
- SO: **>100 Leucocitos/campo**. Intensa **bacteriuria**
- GASOMETRIA ARTERIAL (FIO2 2 lpm): pH 7.39, pCO2 47 mmHg, pO2 66 mmHg, HCO3 27 mol/l, Sat O2 91%.

Exploración **complementaria**

- ECG: FA con RV a 88 lpm, no se objetivan lesiones que sugieran la presencia de isquemia aguda.
- RX TÓRAX: **derrame pleural masivo** derecho.

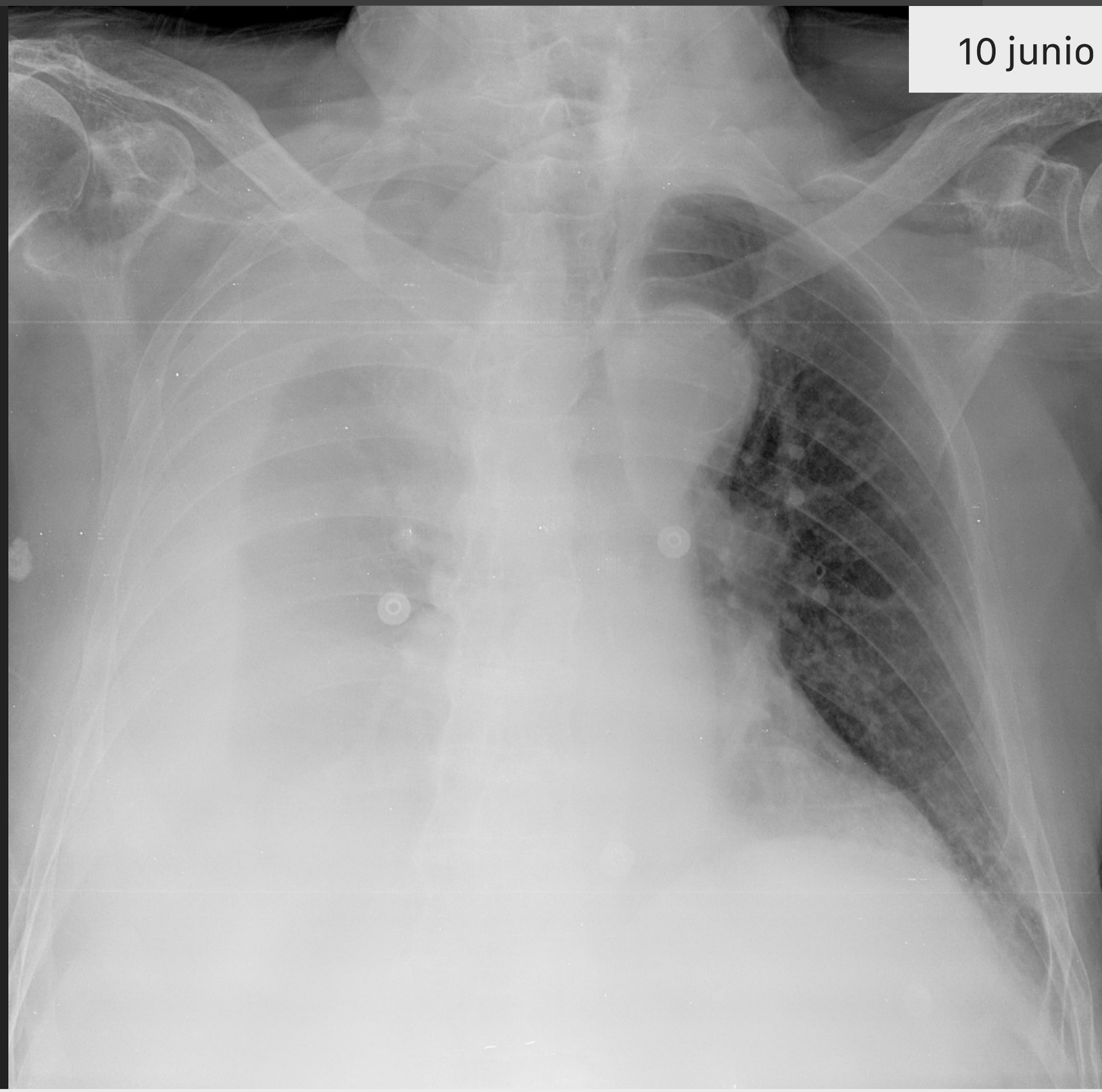

Exploración **complementaria**

- ECG: FA con RV a 88 lpm, no se objetivan lesiones que sugieran la presencia de isquemia aguda.
- RX TÓRAX: **derrame pleural masivo** derecho.

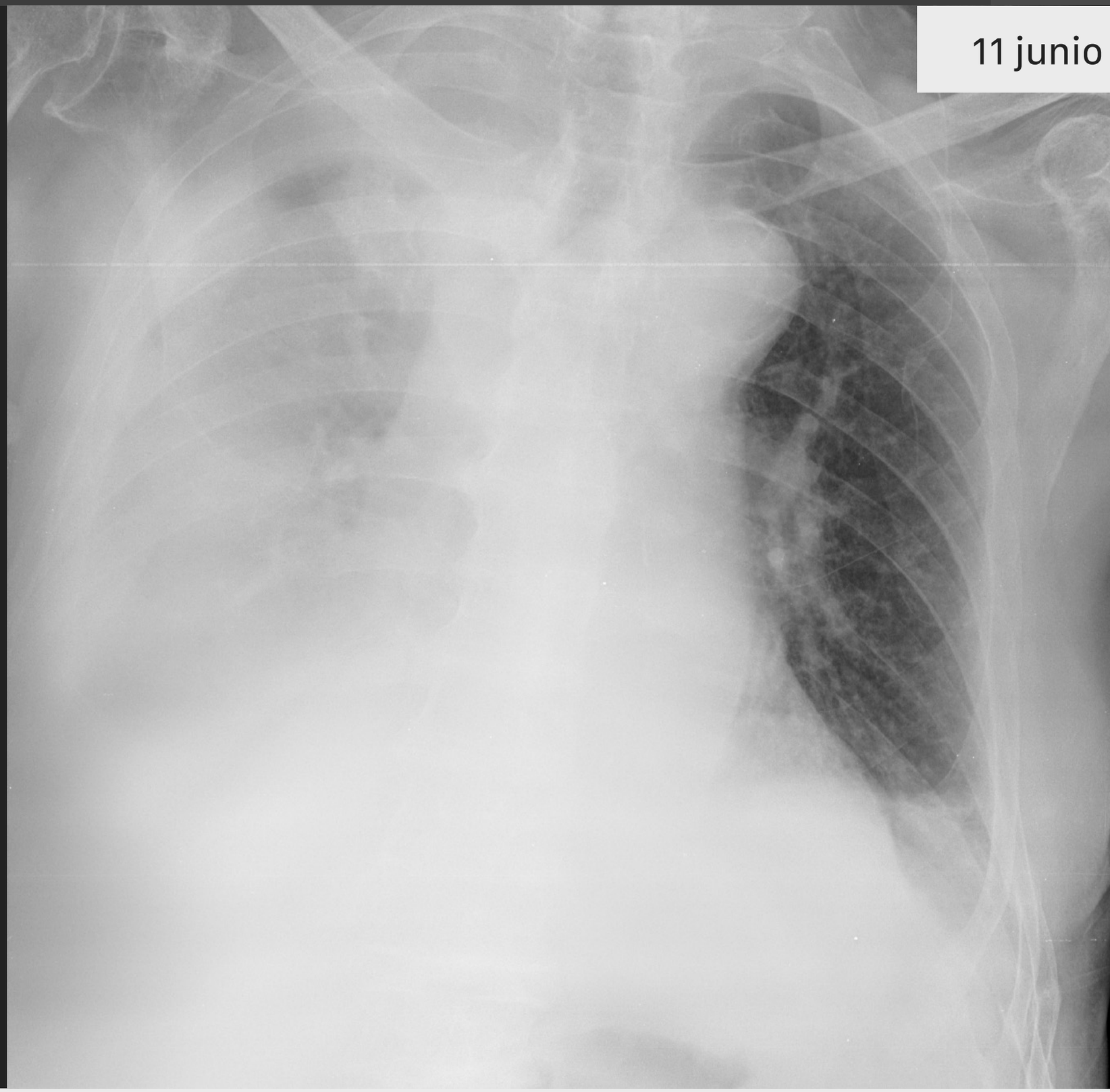

Exploración complementaria: **Toracocentesis evacuadora y diagnóstica**

Obtención de 1200 ml de **líquido pleural serohemático** con características bioquímicas de exudado.

- Cultivo bacteriológico (aerobio y anaerobio) y Tinción Gram: negativo
- Baciloscopia: no se observan BAAR
- Cultivo Micobacterias: negativo a los 42 días. También negativo en Lowenstein Jensen a los 60 días.
- PCR M.tuberculosis (DNA): negativo

Cronología

Evolución tórpida, presenta disminución progresiva nivel conciencia (Glasgow 3) y desaturación. Se decide iniciar VMNI con escasa respuesta, produciéndose el **exitus letalis**.

Exploración complementaria

- Estudio de reordenamiento del gen Tcr-Gamma (Clonalidad Células T) y reordenamiento de los genes IgH (cadena pesada), IgK (cadena ligera kappa) y IgL (cadena ligera lambda CLONALIDAD CÉLULAS B); mediante PCR y electroforesis capilar, en líquido pleural: **policlonal**.
- Estudio de inmunofenotipo linfocitos T CD4 en líquido pleural: sin alteraciones.
- Biopsia endoscópica bronquio: ausencia de lesiones de malignidad.
- **Biopsia pleural cerrada: pleuritis aguda y crónica**. Ausencia lesiones sugestivas de malignidad. Cultivo negativo

Gracias por su atención.