DIAGNÓSTICO DIFERENCIAL

Andrea Catalán R1 Medicina Interna

Òscar Lorente R3 Medicina Interna

Caso clínico

Paciente de 38 años de edad traído por convulsión tónico clónica generalizada, tos y fiebre.

- Seguida de pérdida de conocimiento y estado post ictal
- Probable broncoaspiración posterior al episodio convulsivo
- JD: crisis comicial por deprivación + fiebre (comienza con tratamiento ATB) por presunta neumonía aspirativa → hemocultivos

Desde hace 15 días el paciente permanece internado por mala evolución radiológica de infiltrado predominante en pulmón derecho

Antecedentes médicos y quirúrgicos:

- **RAM**: desconocidas
- Alcoholismo severo - 4 litros de vino por día (hace 15 años)
- El año pasado: episodio comicial muy similar al que motivó su ingreso actual

Tratamiento habitual: desconocido

Caso clínico – Al ingreso

- EF:
  - T 39,5°C, TA 120/70 mmHg y FC 100 lpm
  - No estigmas de alcoholismo crónico excepto hipertrofia parotídea bilateral
  - No hay hepato ni esplenomegalia
  - AP: ausencia de ruidos agregados

- PPCC:
  - Analítica: no alteraciones significativas, excepto una VSG de 40 mm/hora, hepatograma normal, VIH negativo, VDRL negativa
  - Rx de tórax: infiltrados difusos de tipo intersticial retículo micronodular, combinado con presuntas imágenes nodulares grandes en hemitórax derecho.
  - No se obtuvo esputo pese a nebulizaciones de cloruro de sodio hipertónico

- Evolución:
  - Se inicia tratamiento con Amoxicilina/clavulánico
  - Al cabo de 4 días: continúa febril y con tos seca →Se escala a Piperacilina/Tazobactam no mejorando el cuadro

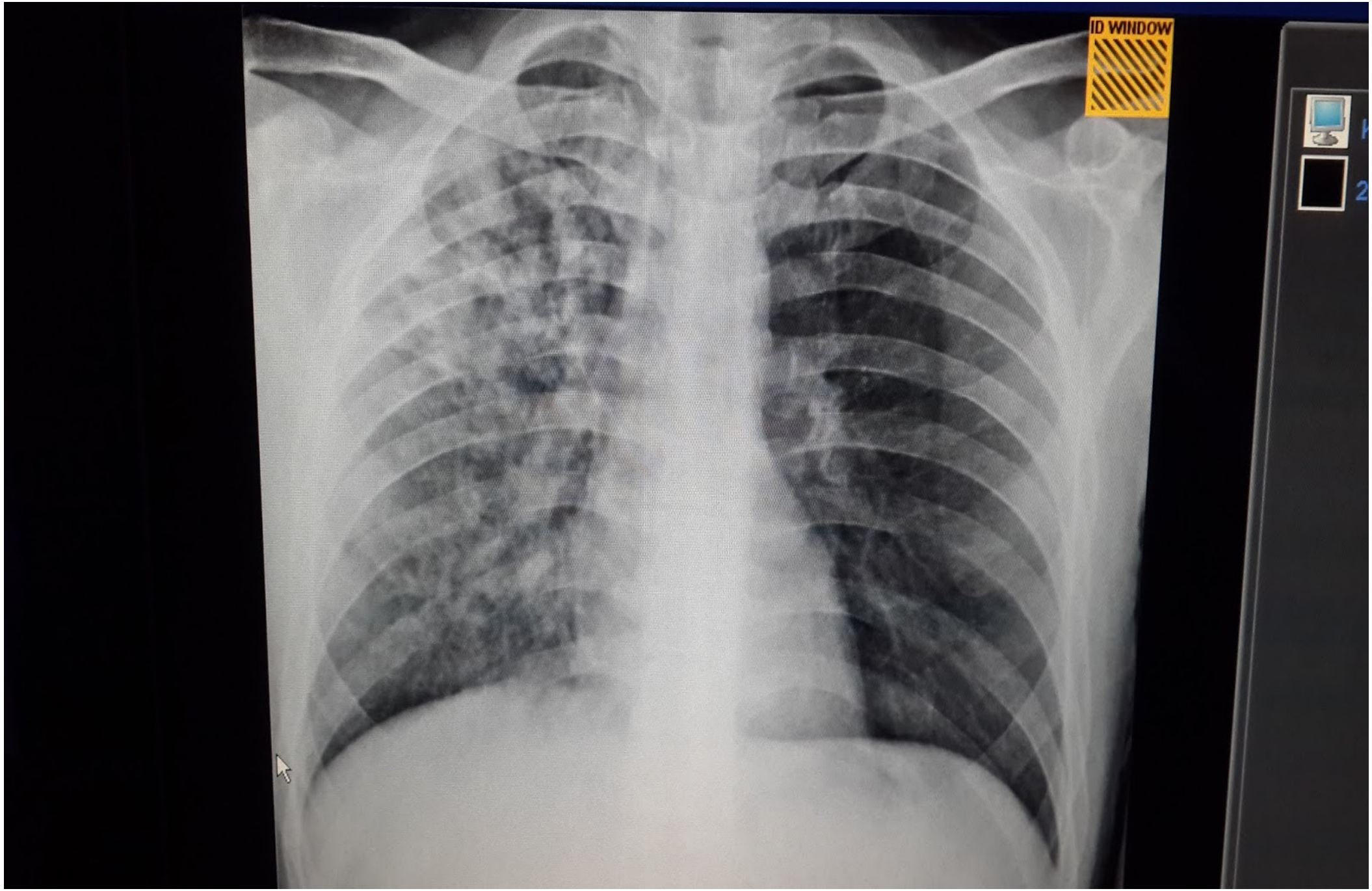
ID WINDOW

Caso clínico

Faltan cosas de la anamnesis:

1) Otras enfermedades
2) Otros tóxicos
3) Clínica de autoinmunidad
4) Factores de inmunosupresión
5) Ambiente epidémico, viajes recientes, animales en domicilio, exposición ocupacional
6) Medicamentos

Datos relevantes

- Convulsión tónico-clónica generalizada
- Hipertrofia parotídea bilateral
- VSG 40 mm/h
- Patrón reticular micronodular con imágenes nodulares grandes en hemitórax derecho

Convulsión tónico-clónica generalizada

- **Definición**: episodio de cambio neurológico transitorio debido a la actividad neuronal hipersincrónica e hiperexcitada.

- **Tipos**:
  - Focales: simples o complejas
  - Generalizadas: tónico-clónicas, tónicas, atónicas, mioclónicas, ausencias

1. Fase tónica
("contracción muscular")

2. Fase clónica
("movimientos bruscos involuntarios")

3. postconvulsiva
("agotamiento")

Convulsión tónico-clónica generalizada – Diagnóstico

- Antecedentes personales y tto habitual
- Anamnesis –> Descripción del evento
- Laboratorio
- Pruebas de imagen:
  - TAC cerebral
  - RNM cerebral
- EEG
- Punción lumbar

Convulsión tónico-clónica generalizada

¿Es de verdad una convulsión tónico - clónica?

SÍ

Provocadas/sintomáticas agudas.: una causa próxima identificable
No provocadas: ocurren sin una causa próxima identificable

NO

Diagnósticos alternativos

Convulsión tónico-clónica generalizada

Provocadas	No provocadas
Accidente cerebrovascular agudo	Accidente cerebrovascular subagudo o crónico
Hematoma subdural	Demencia neurodegenerativa (EA)
Lesión cerebral hipóxico-isquémica	Tumores
Encefalopatía hipertensiva	Malformaciones vasculares
TCE agudo	TCE antiguo
Infección intracraneal	Enfermedades de depósito
Encefalopatía metabólica	Enfermedades autoinmunes
Drogas y alcohol	

Convulsión tónico-clónica generalizada

Diagnósticos alternativos

- Síncope : sobretodo cardiogénico
- Delirio o estados confusionales
- AIT
- Amnesia global transitoria
- Convulsiones psicógenas
- Ataque de pánico o ansiedad

Datos relevantes

- Convulsión tónico-clónica generalizada
- Hipertrofia parotídea bilateral
- VSG 40 mm/h
- Patrón reticular micronodular con imágenes nodulares grandes en hemitórax derecho

Hipertrofia parotídea bilateral

- **Sialoadenitis**: inflamación de una glándula salival.
  - Aguda: aumento del tamaño repentino asociado a dolor.
  - Crónico: masa firme que aumenta de tamaño progresivamente y no dolorosa.

- **Datos a tener en cuenta**:
  - Anamnesis: aparición de los síntomas (A vs C)
  - EF: número, tamaño, textura, adhesión a planos profundos, piel, tipo de secreción

Hipertrofia parotídea bilateral – Pruebas complementarias

- Ecografía
- TAC con contraste
- Resonancia Magnética
- Sialografía – Sialoendoscopia
- Biopsia
- Otros: serologías, PCR, anticuerpos (antiRO, antiLA, FR, anticoagulante lupídico, ANA, antiDNA), VHC, complemento, crioglobulinas



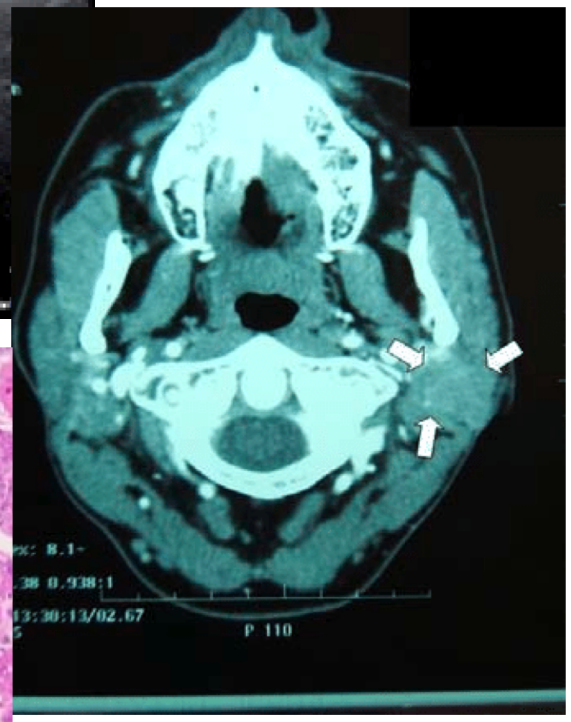

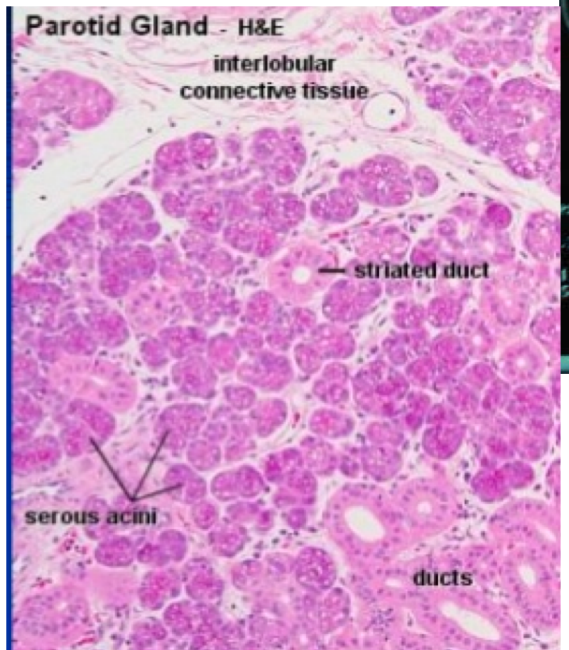

Hipertrofia parotídea bilateral – Causas (I)

- **Enfermedades infecciosas**
  - Parotiditis
  - VIH
  - Otras viriasis
    - CMV, adenovirus, virus Coxsackie A, virus ECHO, influenza A y virus de la coriomeningitis linfocitaria
  - Infecciones bacterianas
    - Bacterias orofaringe
    - Sífilis
    - Tuberculosis
    - *Bartonella henselae*
    - *Actinomyces israelii*

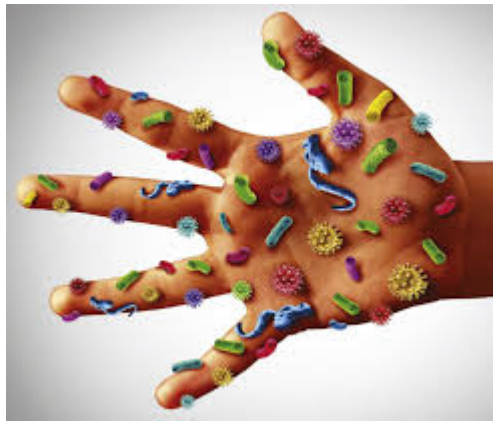

Hipertrofia parotídea bilateral – Causas (II)

- **Procesos inmunológicos:**
  - Síndrome de Sjögren (SS)
  - VHC
  - Sarcoidosis
  - IgG4
  - Vasculitis ANCA
  - Sialoadenitis xantogranulosa

- **Otras entidades**:
  - Depósito: amiloidosis
  - Procesos neoplásicos
  - Desnutrición
  - Obesidad
  - Hábito etílico
  - Cirrosis hepática
  - Alteraciones endocrinas
  - Fármacos

Datos relevantes

- Convulsión tónico-clónica generalizada
- Hipertrofia parotídea bilateral
- VSG 40 mm/h
- Patrón reticular micronodular con imágenes nodulares grandes en hemitórax derecho

VSG

- **Factores fisiológicos:** edad, sexo femenino, embarazo, menstruación
- **Factores técnicos:** dilución, temperatura, tubo inclinado
- **Elevación fibrinógeno**
- **Procesos inflamatorios***
- **Infecciones**
- **Neoplasias**
- **Otros procesos:**

TABLA 5
Condiciones que pueden aumentar la VSG en ausencia de inflamación

Anemia
Macrocitosis
Hemorragia aguda
Menstruación
Tercer trimestre del embarazo
Rotura de embarazo ectópico
Traumatismo con daño tisular o necrosis
Tratamiento con heparina o dextrano
Disfunciones tiroideas
Hipoalbuminemia
Hipercolesterolemia
Infarto agudo de miocardio
Insuficiencia renal
Disproteinemias
Linfoma
Hipernefroma y carcinoma broncogénico
Carcinoma metastásico
Elevada temperatura ambiente durante la realización de la VSG



*Polimialgia Reumática y Arteritis de la temporal

Datos relevantes

- Convulsión tónico-

- Hipertrofia pa

- VSG 4

- Patrón reticula

con imágenes nodula

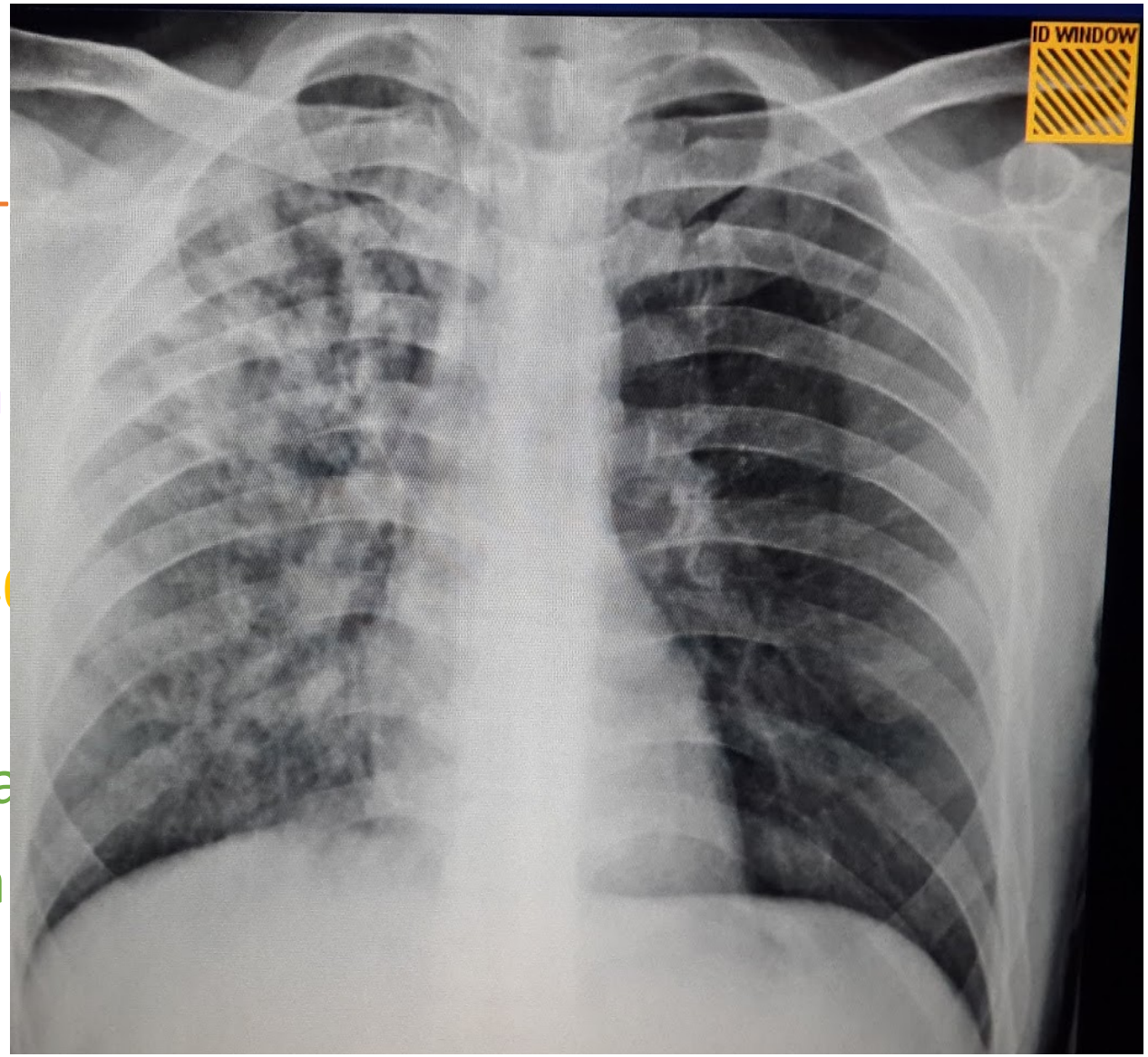

Afectación pulmonar – Patrones intersticiales

Red de tejido conectivo que sirve de soporte al pulmón

Componentes:
- Paredes alveolares
- Espacio subpleural
- Insterticio peribroncovascular
- Intersticio centrilobulillar
- Vasos sanguíneos y linfáticos

Distinguir entre:
- **Neumonitis intersticiales**: idiopáticas o de causa conocida
- **Otras enfermedades pulmonares con presentación intersticial**: infecciones…

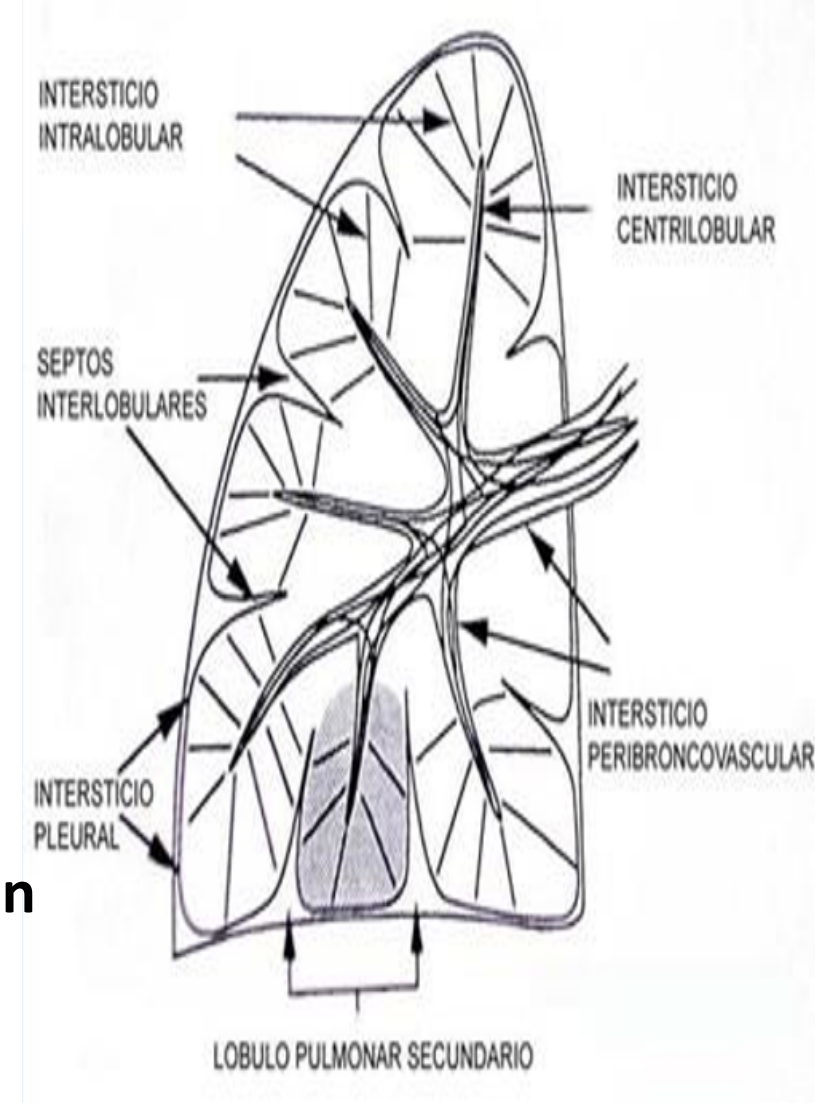

Enfermedades intersticiales – Patrones clínicos

- **Habitual: Disnea 1º esfuerzo 2º reposo + Tos seca + Crepitantes teleinspiratorios**
  - FPI, NIA, Fármacos, Ocupacionales, Reumatológicas, Proteinosis alveolar, NHC

- **Disnea progresiva y tos productiva**
  - Silicosis, ABPA, NHC

- **Disnea + tos + fiebre**
  - NEA, NHA, Infecciones

¡¡Sarcoidosis: múltiples presentaciones!!!

- **Disnea + tos + afectación pleural**
  - Histiocitosis X, Linfangioleiomiomatosis

- **Disnea + tos + cuadro constitucional**
  - NEC, NOC, NI Linfoide, Reumatológicas, Churg-Strauss y Wegener, Cáncer, TBC

Enfermedades intersticiales - Diagnóstico

- **Rx Tórax**
- **P. funcionales:**
  - **Espirometría + Pletismografía + DLCO**
    - **Restrictiva + ↓ DLCO**
    - Restrictiva + ↑DLCO: hemorragia alveolar
    - Obstructivas:

      →Puras: Histiocitosis X y Linfangioleiomiomatosis

      →Mixtas: NEC, NHC, Silicosis y Sarcoidosis
  - **Gasometría arterial**

Enfermedades intersticiales - Diagnóstico

- **Actividad enfermedad:**
  - **TAC AR**
  - **Gammagrafía Galio-67**

- **Confirmación:**
  - **Biopsia**
  - **LABA:**

Semin Fund Esp Reumatol 2013;14:97–105

  - **Normal**: macrófagos alveolares. Si espumosos: amiodarona. Si hiperpigmentados: NI descamativa.
  - **>50% células epiteliales**: contaminación
  - **>25% eosinófilos**: enfermedad pulmonar eosinófila (ABPA, Churg-Strauss, NEA y C y fármacos no amiodarona)
  - **>25% linfocitos**: enfermedades granulomatosas (sarcoidosis –cociente CD4/CD8 >3,5-, NH, NOC –CD4/CD8 bajo-, fármacos, NI inespecífica, síndromes linfoproliferativos.
  - **>50% neutrófilos**: enfermedades fibróticas (NIA, daño alveolar difuso, exacerbación aguda FPI, infección pulmonar, NHA)
  - **>5% C Langerhans**: Histiocitosis X
  - **Hemosiderófagos**: hemorragia pulmonar
  - **Lechoso** (PAS+): proteinosis alveolar

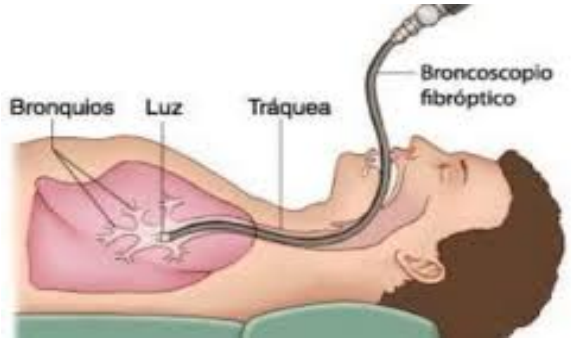

Infiltrados intersticiales – Patrones radiológicos

Predominio Bases (Agudo)	Predominio en Vértices (Crónico)
TBC Aguda	TBC Crónica y Fibrosis Quística
NEA	NEC
NHA	NHC
Silicosis Aguda, Asbestosis	Silicosis Crónica, Antracosis
Linfangioleiomiomatosis	Histiocitosis X
-	Sarcoidosis
Mayoría	Espondilitis Anquilosante
Nitrofurantoína, Bleomicina	Amiodarona

Infiltrados intersticiales – Patrones radiológicos

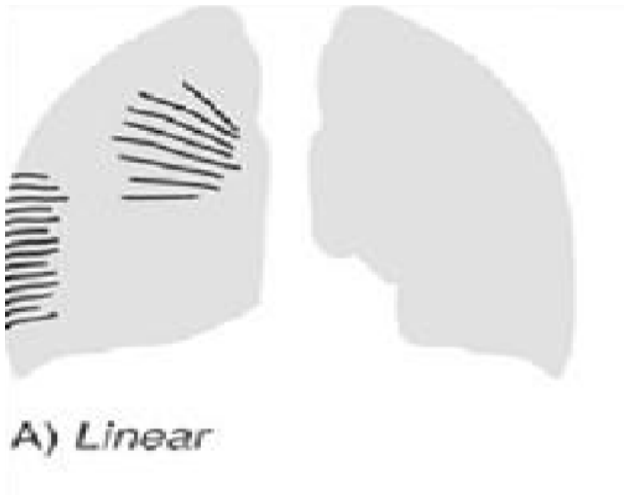

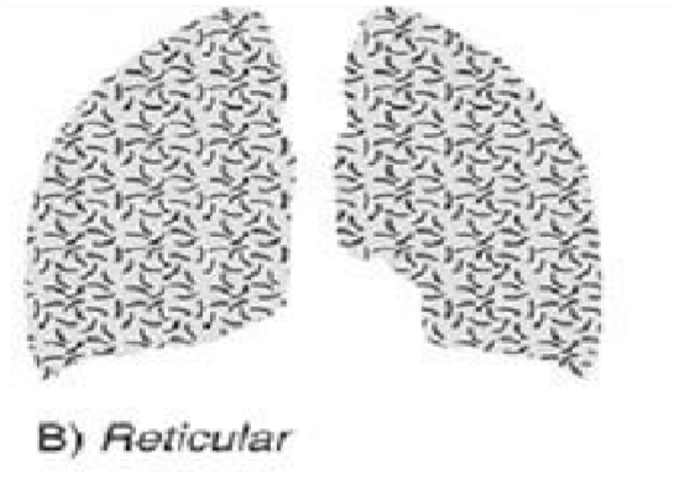

- **EAP**
- **Linfangitis carcinomatosa**: mtx / adenocarcinoma
- **Inflamación**: infecciones víricas/bacterianas tempranas, amiloidosis, asbestosis

- **EAP**
- **FPI**
- **Asbestosis**
- **Neumonitis por hipersensibilidad**
- ***Mycoplasma Pneumonie***
- **Amiloidosis**
- **Sífilis**

Infiltrados intersticiales – Patrones radiológicos

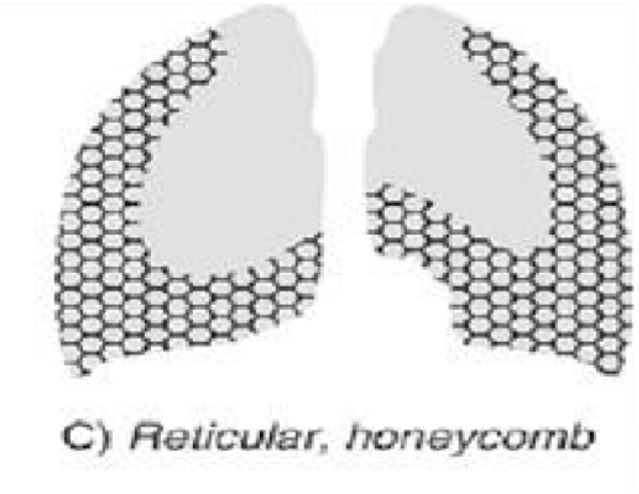

- **FPI**
- **Neumonia Eosinófila**
- **Histiocitosis X**
- **Neumonitis por Hipersensibilidad**
- **Silicosis, Asbestosis, Antracosis**
- **Enfermedades del colágeno**
- **Enfermedad por IgG4**
- **Inhalación de gases**
- **Fármacos**
- **Infecciones**: víricas, TBC, Paracoccidiomicosis

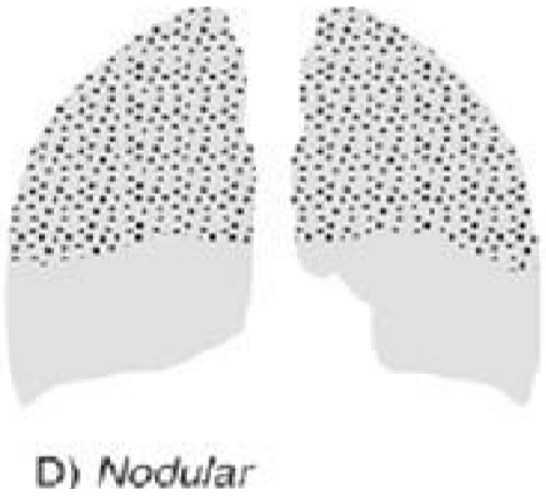

- **Sarcoidosis** (m)
- **Vasculitis** (Wegener, Churg-Strauss)
- **Histiocitosis X** (m)
- **Metástasis** hematógenas (m)
- **Alveolitis alérgica intrínseca** (m)
- **Neumoconiosis** (Silicosis (m), Beriliosis, Siderosis)
- **Enfermedades granulomatosas infecciosas**: TBC +/- miliar (m) y micobacterias atípicas, micosis, Nocardiosis, Actinomicosis

(m): micronodular

Infiltrados intersticiales – Patrones radiológicos

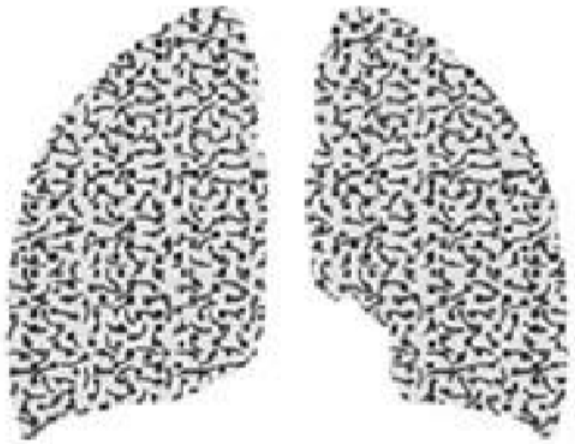

E) *Reticulonodular*

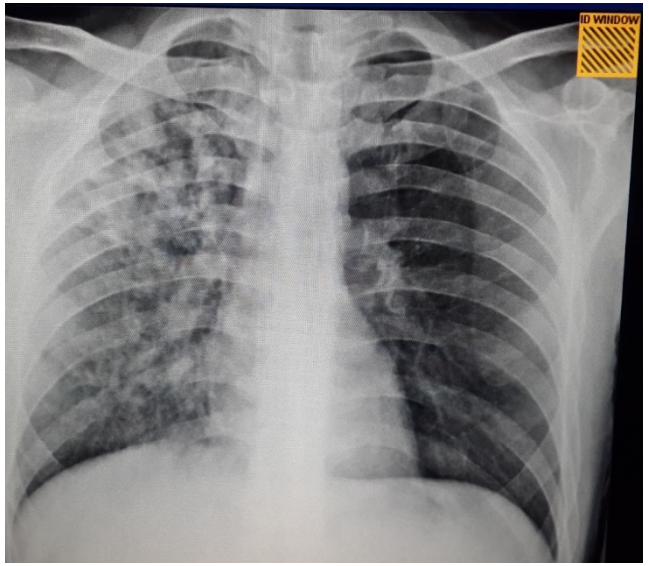

- **Linfangitis**
- **Sarcoidosis** (m)
- **Histiocitosis X** (m), **Linfangioleiomiomatosis**
- **Neumonía vírica**: *Micoplasma*, VRS, Rubeola, Varicela , CMV
- **Toxoplasmosis**
- **FPI**
- **Fibrosis pulmonar secundaria**: medicamentos, RT, colagenosis

(m): micronodular

Caso clínico

Pero por si fuera poco….

¡Tiene nódulos pulmonares!

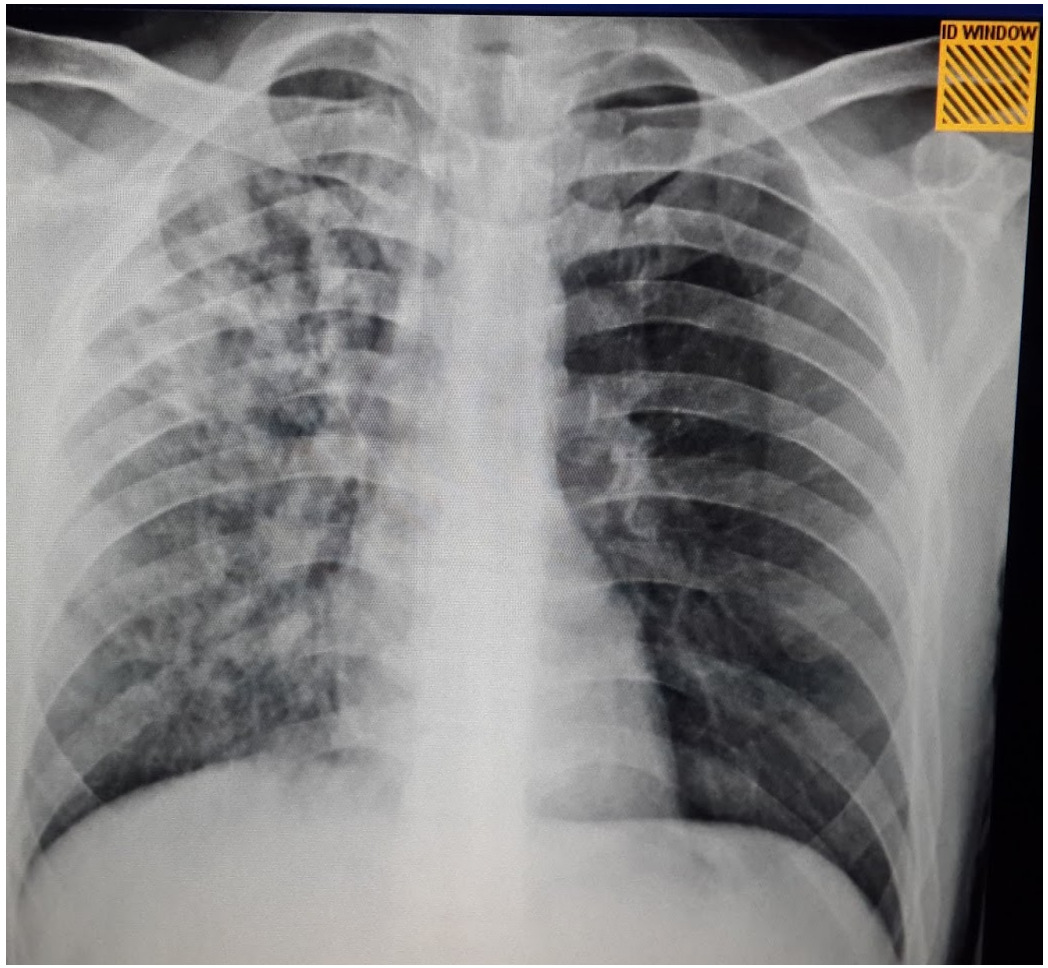

Nódulos pulmonares

- **Causas Infecciosas**
  a) Bacterianas: *S. Pneumoniae* (c), *H. influenzae* (c), *MRSA*, *Bartonella*, Nocardiosis (c), Actinomicosis, Tuberculosis (m), émbolos sépticos (c), Sífilis
  b) Fúngicas: Mucormicosis (c), Aspergilosis (c), Coccidiomicosis (c), Criptococosis, Histoplasmosis (c), *Pneumocystis Jirovecci* (c)
  c) Parasitarias: Hidatidosis (c), Paragonimiasis (c), Toxoplasmosis (m)

- **Causas neoplásicas**: carcinoma bronquiolo-alveolar (c), mieloma múltiple, linfoma, enfermedad metastásica pulmonar (m) (c), plasmocitoma extraóseo

- **Causas Reumatológicas**: granulomatosis de Wegener (c), síndrome de Churg-Strauss, amiloidosis primaria (c), espondilitis anquilosante (c), artritis reumatoide (c), poliarteritis nodosa (c), lupus eritematoso sistémico (c)

- **Miscelánea**: histiocitosis X (m) (c), NOC (c), hamartomas, malformaciones arterio-venosas (c), neumoconiosis (asbestosis (c), silicosis (m) (c), hemosiderosis, sarcoidosis (m) (c)

Patrón retículo-nodular
Patrón nodular / reticular
(m): micronodular
(c): pueden cavitar



Caso clínico

¿Por qué no ha habido respuesta a ATB Betalactámicos?

1) Bacteria resistente

2) Bacteria no cubierta por dichos fármacos (intracelular)

3) Complicación local → P. imagen

4) No bacteria → Hongos, parásito, virus…

5) Hay otro foco infeccioso

6) No es una infección

Caso clínico

¿Qué pruebas hay pendientes? → Hemocultivos

¿ Qué pruebas solicitaríamos?

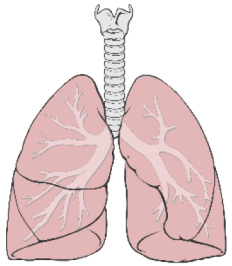

- **TAC cerebral +/- RMN cerebral**
- **EEG**
- **PL**

- **Serología + AI**
- **Ecografía**
- **Biopsia**

- **¿Repetir VIH? + Serologías: VHC, VHB,** *Micoplasma*, VRS, Rubeola, Varicela , CMV**+ Mantoux / IGRA + Ag urinarios + Gripe**
- **Autoinmunidad:** ANA, ANCA, FR, complemento, Ig, proteinograma
- **TAC Tórax** (AR)
- Espirometría + DLCO + Pletismografía + Gasometría
- **Fibrobroncoscopia** con LBA + BAS +/- Biopsia transbronquial
- **Ecocardiograma →** Endocarditis

Caso clínico

Múltiples etiologías (“VITAMIN C”)

- **V**ascular ✗
- **I**nfeccioso ✓ **Unilateral**
- **T**rauma ✗ / **T**óxico
- **A**utoinmune ✓ / **A**lérgico ✓
- **M**etabólico ✗
- **I**atrogénico ✗ / **I**diopático ✓
- **N**eoplásico ✓
- **C**ongénito ✗
- **D**egenerativo ✗
- **E**ndocrinológico ✗
- **P**siquiátrico ✗ / **P**sicógeno ✗

Caso clínico

Caso clínico

- **Nocardia, Actinomyces**
- **Sífilis** (…)
- **TBC**
- **Bartonella**
- **Micosis:** mucormicosis, aspergilosis invasiva, criptococosis
- **Toxoplasmosis**

- **Sarcoidosis**
- **Vasculitis ANCA**
- **Colagenosis**: AR/ LES
- **Histiocitosis X**
- **Amiloidosis**

- **Enfermedad neoplásica: mtx**

- **Asbestosis/Silicosis**

***Hipertrofia parotídea bilateral**

Caso clínico

- **Nocardia, Actinomyces**
- **Sífilis** (…)
- **TBC**
- **Bartonella**
- **Micosis:** mucormicosis, aspergilosis invasiva, criptococosis
- **Toxoplasmosis**

- **Sarcoidosis**
- **Vasculitis ANCA**
- **Colagenosis**: AR/ LES
- **Histiocitosis X**
- **Amiloidosis**

- **Enfermedad neoplásica: mtx**

- **Asbestosis/Silicosis**

***Hipertrofia parotídea bilateral**

GRACIAS

Bibliografía

- Uptodate
- Longo L, Fauci S, Kasper L, Jameson JL, Hauser SL, Loscalzo J. *Harrisson's Principles of Internal Medicine*. *18th Edition.*
- Lorenzo V. Patrones intersticiales. Hospital Universitario Puerto Real
- Perera C. Nódulos pulmonares múltiples en un varón de 35 años. Med Gen y Fam (digital) 2014;3(7):207_21