CONSORCIO
HOSPITAL GENERAL
UNIVERSITARIO
DE VALENCIA

CASO CLÍNICO
Valoración ecográfica de la congestión venosa

Pepe Chordá - Médico Adjunto M. Interna
Óscar Lorente - R4 Medicina Interna

CHGUV
MEDICINA INTERNA
Unidad Ecografía Clínica

CASO CLÍNICO

Mujer 78 años

<u>Historia cardiológica</u>

- Estenosis mitral reumática intervenida en año 2000→ prótesis mitral mecánica + anuloplastia tricuspídea
- Porta dora de MCP desde 2005 por disfunción del nodo sinusal
- FA permanente
- Síndrome cardiorrenal tipo 2
- DM tipo 2

CASO CLÍNICO

Última ecocardiografía 05/2017:

- VI de diámetros normales con FEVI 50%
- Prótesis mitral mecánica normofuncinante
- Dilatación severa biauricular
- PAPs estimada 40–45 mmHg
- VCI dilatada con colapso <50%

CASO CLÍNICO

Seguimiento en UIC desde 2015

- Visitas programadas cada 2–3 meses
- 4–5 visitas no programadas/año con requerimiento de tratamiento IV en hospital de día
- No reingresos desde 2015
- Buen apoyo familiar – no deterioro cognitivo

Situación basal

- NYHA IIb – peso 48 kg – talla 1.55 m – IMC 20 kg/m2
- TA en torno a 90–100/60 – FC 68 en FA
- NT–proBNP entre 2000–2500 pg/ml
- Hb 10–11 g/dl
- FGE 35 ml/min/1,73m2 (creatinina 1,5 mg/dl)

CASO CLÍNICO

Tratamiento basal

- Furosemida 160 mg/día
- Clortalidona 25 mg/día
- Espironolactona 12,5 mg/día
- Acetazolamida 125 mg/día
- Empaglifozina 25 mg/día
- Bisoprolol 1,25 mg día
- Sintrom según pauta
- Potasio oral 3 comp día

CASO CLÍNICO

<u>Acude a visita no programada por deterioro clínico</u>

- Deterioro en clase funcional NYHA III en última semana + aumento de perímetro abdominal

<u>Situación clínica actual:</u>

- TA 85/58 mmHg– FC 70 lpm en FA – Peso 49,2 kg (+1,2 kg)
- ACP: ruidos cardiacos irregulares, click mitral. Subcrepitantes en bases
- No edema en extremidades inferiores
- Abdomen duro, no doloroso (refiere que ha aumentado perímetro abdominal)

CASO CLÍNICO

Analítica:

- NT-proBNP 2900 pg/ml (previo 2567 pg/ml)
- CA-125 55 U/ml (previo normal)
- FGE 26 ml/min/1,73m2 (creatinina 1,94 mg/dl)
- Hb 9,9 g/dl
- Sodio 133 mEq/L
- Potasio 3,3 mEq/L

¿ACTITUD TERAPÉUTICA?

1. Intensificación de terapia diurética oral.
2. Paciente candidata a terapia inotrópica intermitente
3. Intensificación de tratamiento diurético endovenso
4. Disminuir diuréticos orales

¿CÓMO EVALUAMOS LA CONGESTIÓN ?

NYHA III – no edema en extremidades inferiores –+1,2 kg – ↑ perímetro abdominal

+

TA 85/58 – deterioro función renal – hiponatremia –hipopotasemia

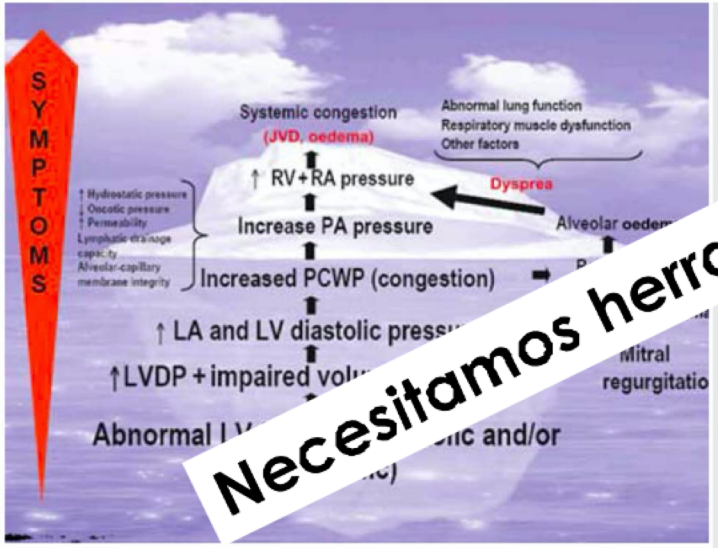

Necesitamos herramientas adicionales

Sign or symptom	S	ecificity	PPV	NPV
Dyspnoea on		52	45	27
Ortho	66	47	61	37
	46	73	79	46
D	70	79	85	62
	73	42	66	44
Chest X-ray				
Cardiomegaly	97	10	61	—
Redistribution	60	68	75	52
Interstitial oedema	60	73	78	53
Pleural effusion	43	79	76	47

Gheorghiade M, et al. Eur J Heart Fail. 2010 May;12(5):423–33

VExUS

Aproximación POCUS: Point Of Care UltraSonography

↓

Sistema de clasificación de la congestión venosa (VExUS)

Quantifying systemic congestion with Point-Of-Care ultrasound: development of the venous excess ultrasound grading system

William Beaubien-Souligny[1,2*], Philippe Rola[3], Korbin Haycock[4], Josée Bouchard[5], Yoan Lamarche[6], Rory Spiegel[7] and André Y. Denault[1,8]

VExUS - FISIOPATOLOGÍA

Congestión venosa

↓

Sobrecarga hídrica, HTP e insuficiencia ventricular derecha + IRA

↓

Influye en la **perfusión de los órganos**

↓

No buena correlación con la PVC

VExUS

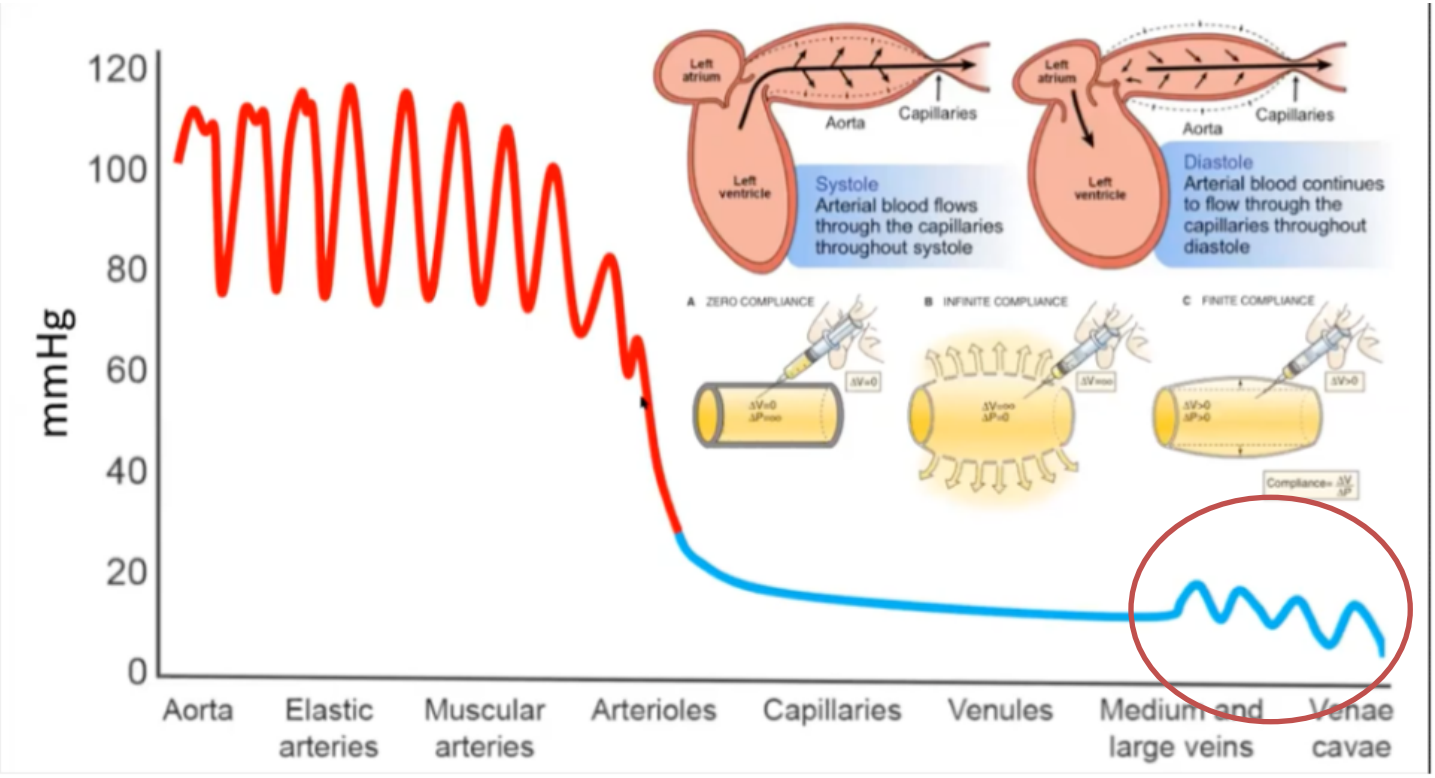
120
100
80
60
40
20
0
mmHg
Aorta
Elastic arteries
Muscular arteries
Arterioles
Capillaries
Venules
Medium and large veins
Venae cavae
Left atrium
Left ventricle
Aorta
Capillaries
Systole
Arterial blood flows through the capillaries throughout systole
Diastole
Arterial blood continues to flow through the capillaries throughout diastole
A ZERO COMPLIANCE
B INFINITE COMPLIANCE
C FINITE COMPLIANCE

VExUS

Quantifying systemic congestion with Point-Of-Care ultrasound: development of the venous excess ultrasound grading system

William Beaubien-Souligny[1,2*], Philippe Rola[3], Korbin Haycock[4], Josée Bouchard[5], Yoan Lamarche[6], Rory Spiegel[7] and André Y. Denault[1,8]

- **Insuficiencia renal tras qx cardíaca**
- **145 pacientes** sin IR previa
- **Mediciones:**

❑ Medición **VCI**

❑ Doppler **vena hepática, porta** e **interlobulares renales**

VENA CAVA INFERIOR

Limitación: no buen marcador en fallo ventricular derecho

VExUS

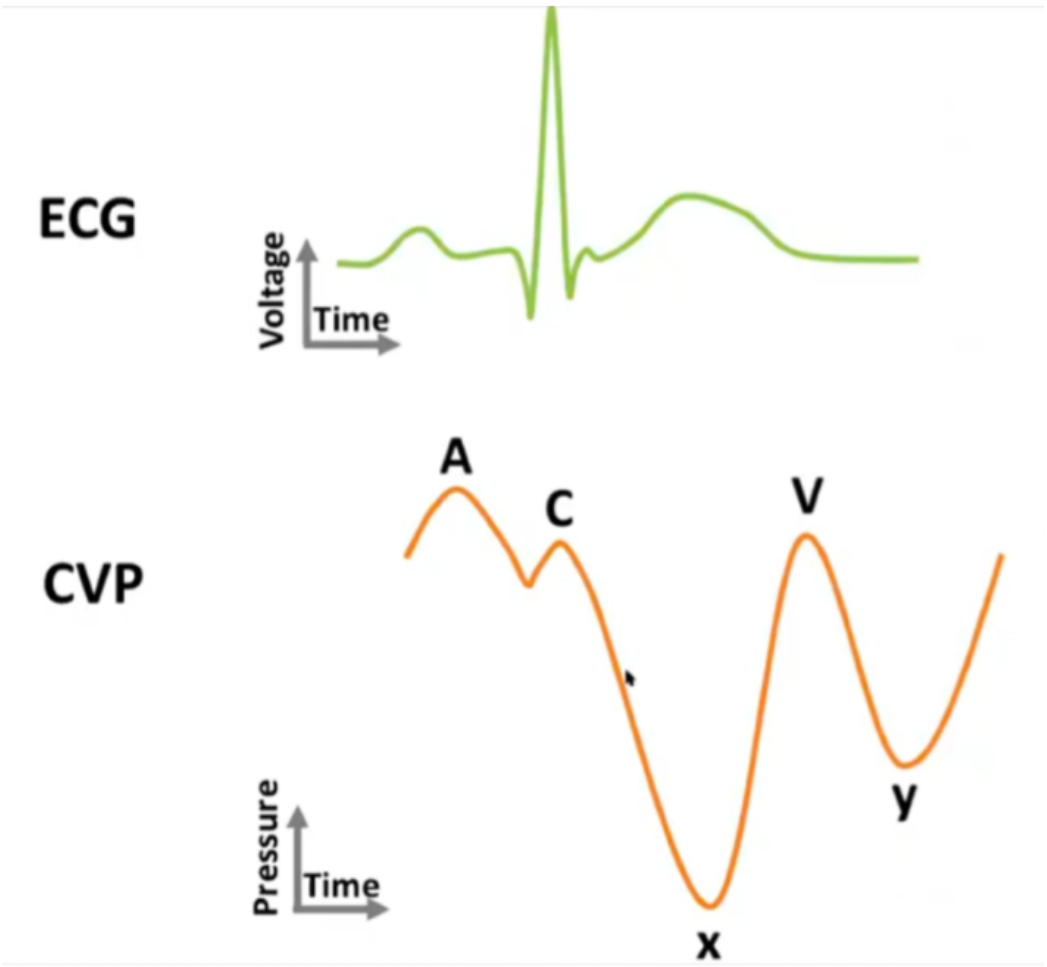

DOPPLER VENA HEPÁTICA

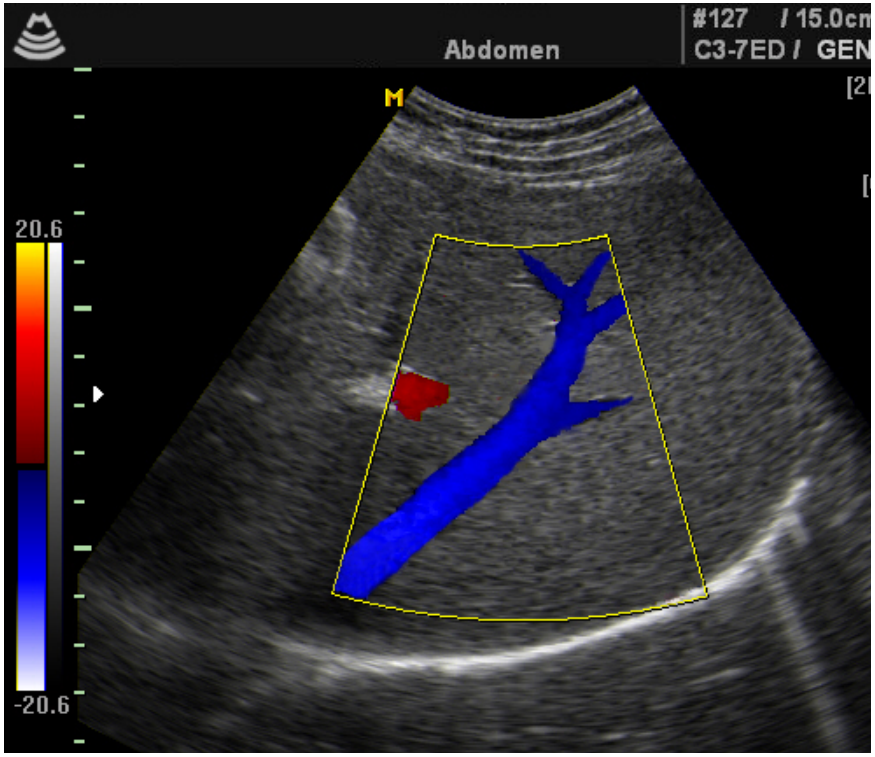

DOPPLER VENA HEPÁTICA

Limitación: influencia insuficiencia tricúspide

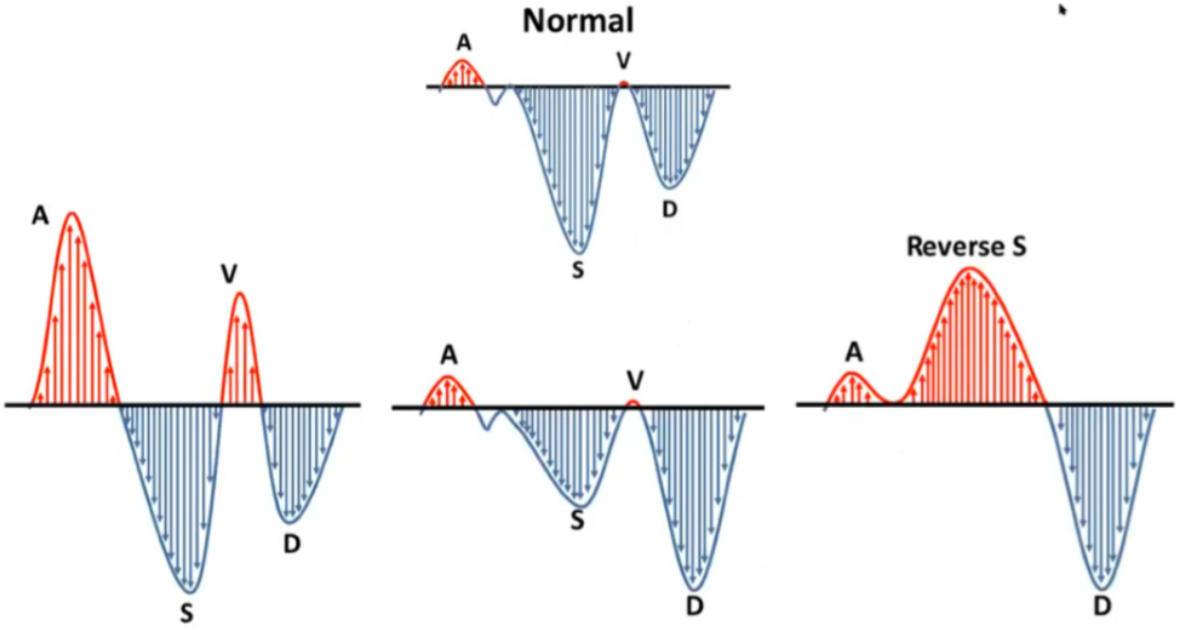

HTP **Disf VD + IT moderada** **IT grave**

DOPPLER VENA HEPÁTICA

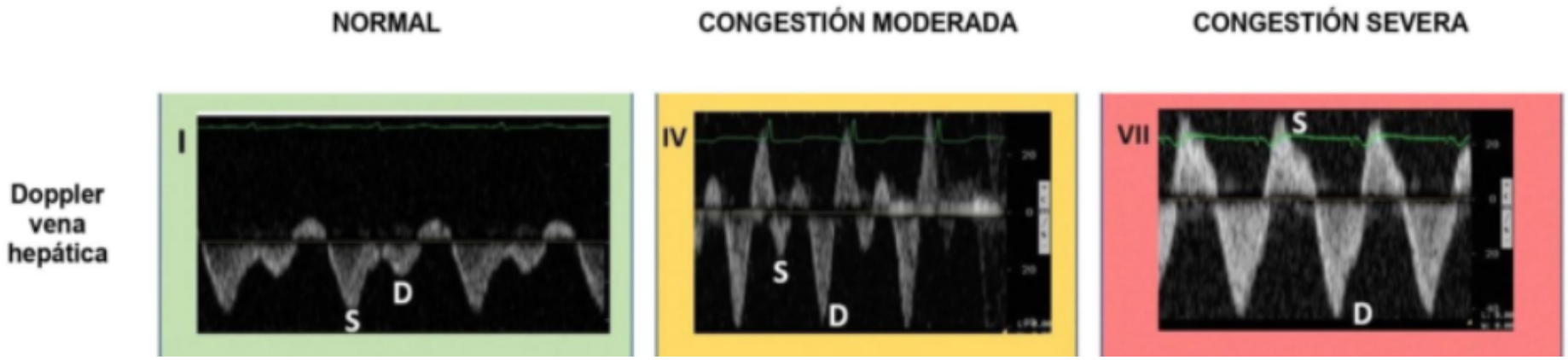

DOPPLER VENA PORTA

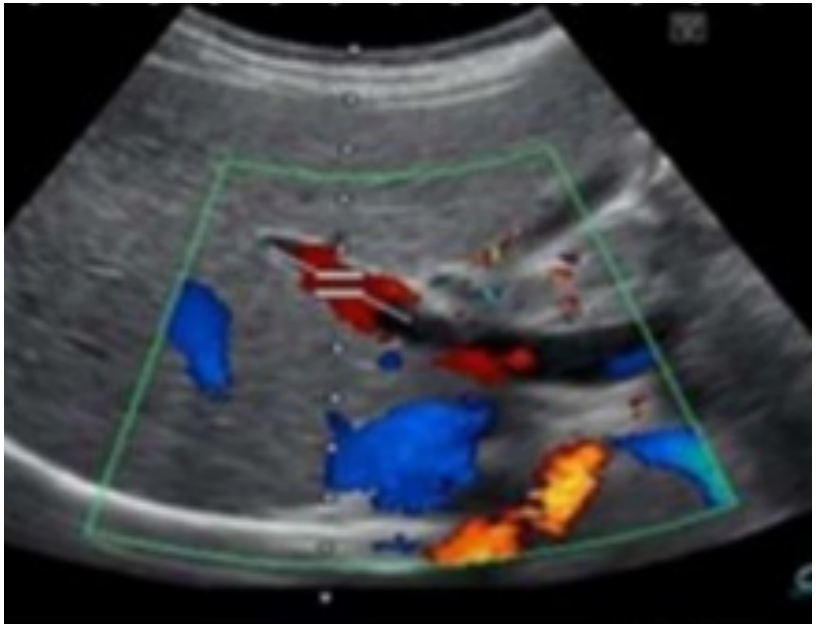

DOPPLER VENA PORTA

Limitación: FP en pacientes atléticos y FN en cirrosis

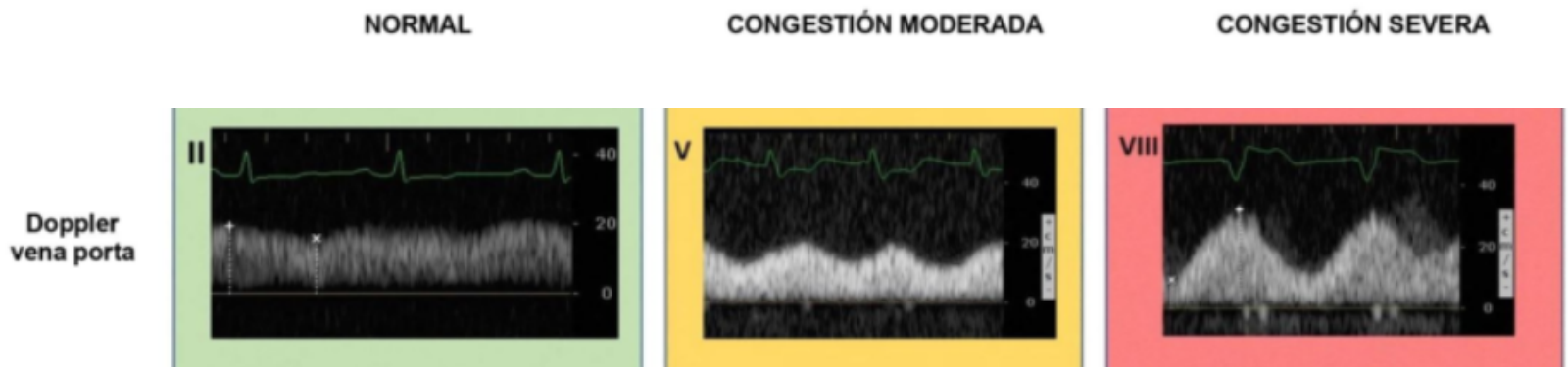

Pulsatilidad >30% **>50%**

DOPPLER VENA PORTA

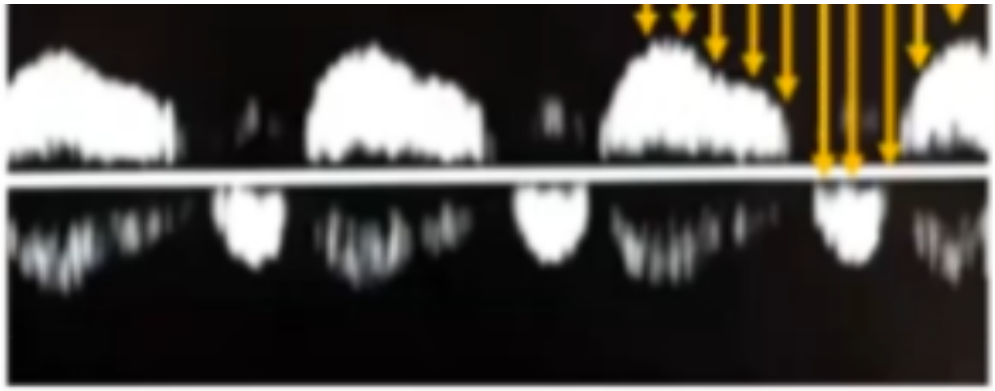

Severe TR

VExUS

DOPPLER VENAS RENALES INTRALOBARES

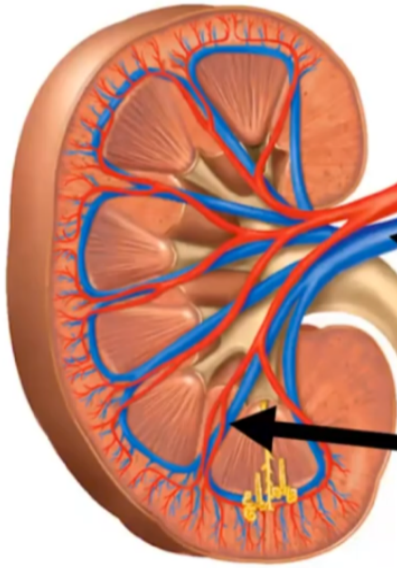

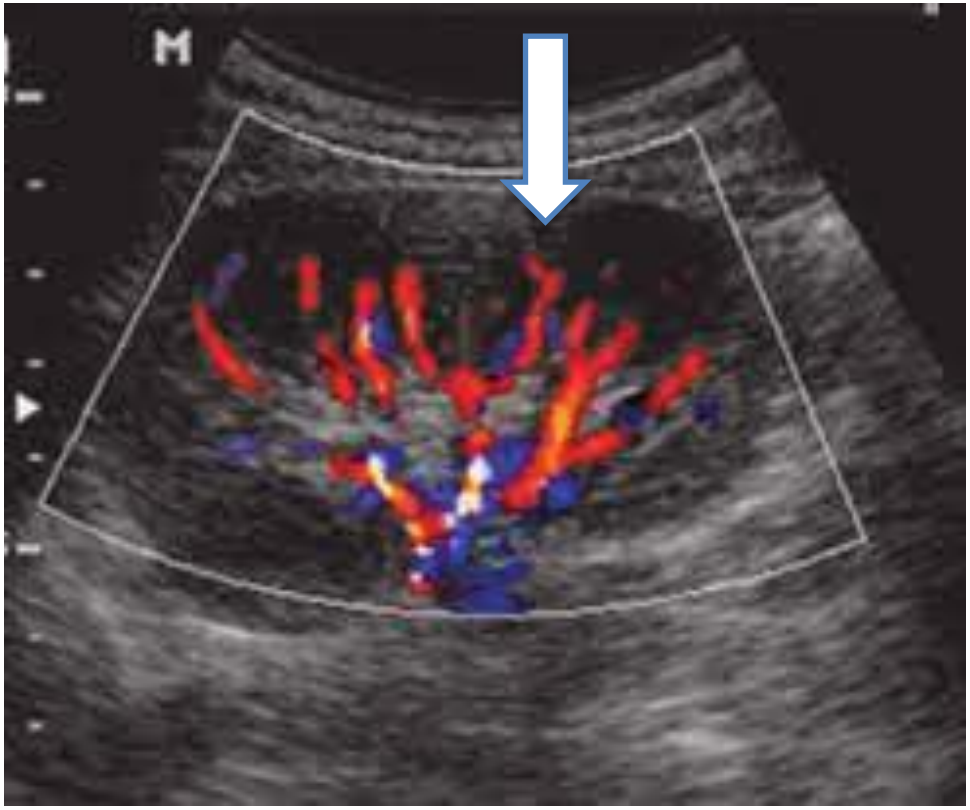

DOPPLER VENAS RENALES INTRALOBARES

Limitación: dificultad técnica, poca penetrabilidad

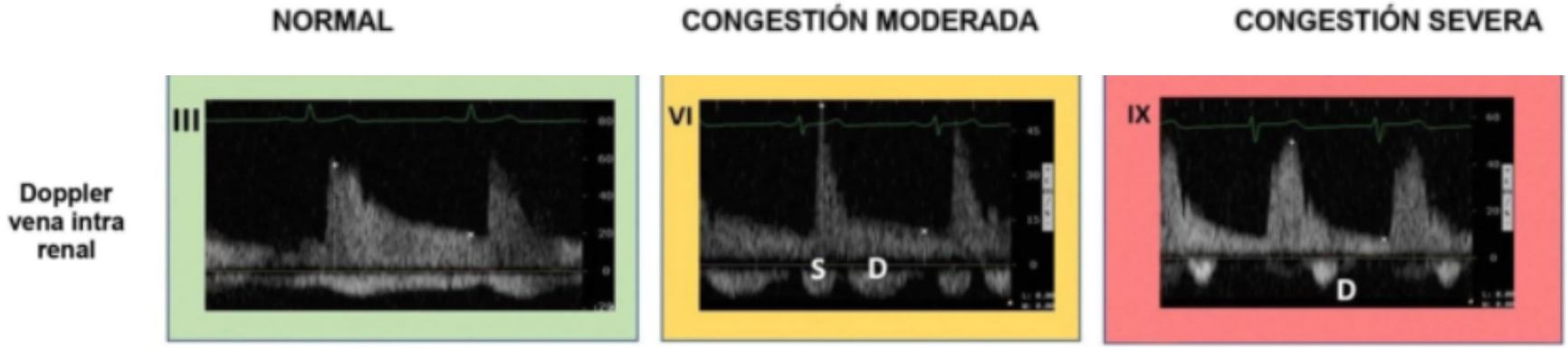

Bifásico **Monofásico**

VExUS

VExUS		Grados		
		NORMAL	CONGESTIÓN MODERADA	CONGESTIÓN SEVERA
A	IVC	< 2cm	> 2cm	> 2cm
	Doppler (Venas hepática, porta e intra renal)	Patrón normal	Patrón congestión venosa moderada en al menos uno	Patrón congestión venosa severa en al menos uno
B	IVC	< 2cm	> 2cm	> 2cm
	Doppler (Venas hepática, porta e intra renal)	Patrón normal	Patrón congestión venosa moderada o severa en al menos uno	Patrón congestión venosa moderada o severa en varios.
C	IVC	< 2cm	> 2cm	> 2cm
	Doppler (Venas hepática, porta e intra renal)	Patrón normal o de congestión venosa moderada	Patrón de congestión venosa severa en al menos una de las medidas	Patrón de congestión venosa severa en varias medidas.
D	IVC	No se valora		
	Doppler (Venas hepática, porta e intra renal)	Patrón normal	Patrón congestión venosa moderada o severa en al menos uno	Patrón congestión venosa moderada o severa en varios.
E	IVC	No se valora		
	Doppler (Venas hepática, porta e intra renal)	Patrón normal o de congestión venosa moderada	Patrón de congestión venosa severa en al menos una de las medidas	Patrón de congestión venosa severa en varias medidas.

VExUS

Quantifying systemic congestion with Point-Of-Care ultrasound: development of the venous excess ultrasound grading system

William Beaubien-Souligny[1,2*], Philippe Rola[3], Korbin Haycock[4], Josée Bouchard[5], Yoan Lamarche[6], Rory Spiegel[7] and André Y. Denault[1,8]

- La **congestión grave** (grado 3) → **IRA** en todos los modelos

- El sistema **VExUS C**
- ❑ **Asociación más fuerte** (HR 3.69, IC 1.65-8.24, p=0.001)
- ❑ **Alta especificidad** (96% IC 89-99%) pero **baja sensibilidad** (27% IC 15-41%)
- ❑ **Alto VPN**

VExUS

Quantifying systemic congestion with Point-Of-Care ultrasound: development of the venous excess ultrasound grading system

William Beaubien-Souligny[1,2*], Philippe Rola[3], Korbin Haycock[4], Josée Bouchard[5], Yoan Lamarche[6], Rory Spiegel[7] and André Y. Denault[1,8]

- El **balance hídrico, NT-pro-BNP y PVC altos → Congestión venosa grave**
- **PVC por si sola insuficiente** (E 41%)
- **Conclusión**: **congestión grave** (grado 3 VExUS C) → **Asociación fuerte** con el desarrollo de **IRA** en comparación con otros hallazgos ecográficos
- **Problema: validez externa y ecografía pulmonar**

VExUS – OTROS ESTUDIOS

ORIGINAL ARTICLE

Combination of Inferior Vena Cava Diameter, Hepatic Venous Flow, and Portal Vein Pulsatility Index: Venous Excess Ultrasound Score (VEXUS Score) in Predicting Acute Kidney Injury in Patients with Cardiorenal Syndrome: A Prospective Cohort Study

Vimal Bhardwaj[1], Gunaseelan Vikneswaran[2], Philippe Rola[3], Siddharth Raju[4], Rammohan S Bhat[5], Arunkumar Jayakumar[6], Arjun Alva[7]

	VEXUS score improving	*VEXUS score no change*	*VEXUS score worsening*	*p value*
AKI				0.003*
Resolving	20 (87%)	3 (13%)	0	
Not resolving	2 (28.6%)	3 (42.9%)	2 (28.6%)	
Fluid balance as				
Decreasing	17 (89.5%)	2 (10.5%)	0	0.006*
Increasing	3 (33.3%)	4 (44.4%)	2 (22.2%)	
Fluid balance in	0.20 ± 1.24	1.67±1.03	1.00 ± 0.00	0.03

VExUS – OTROS ESTUDIOS

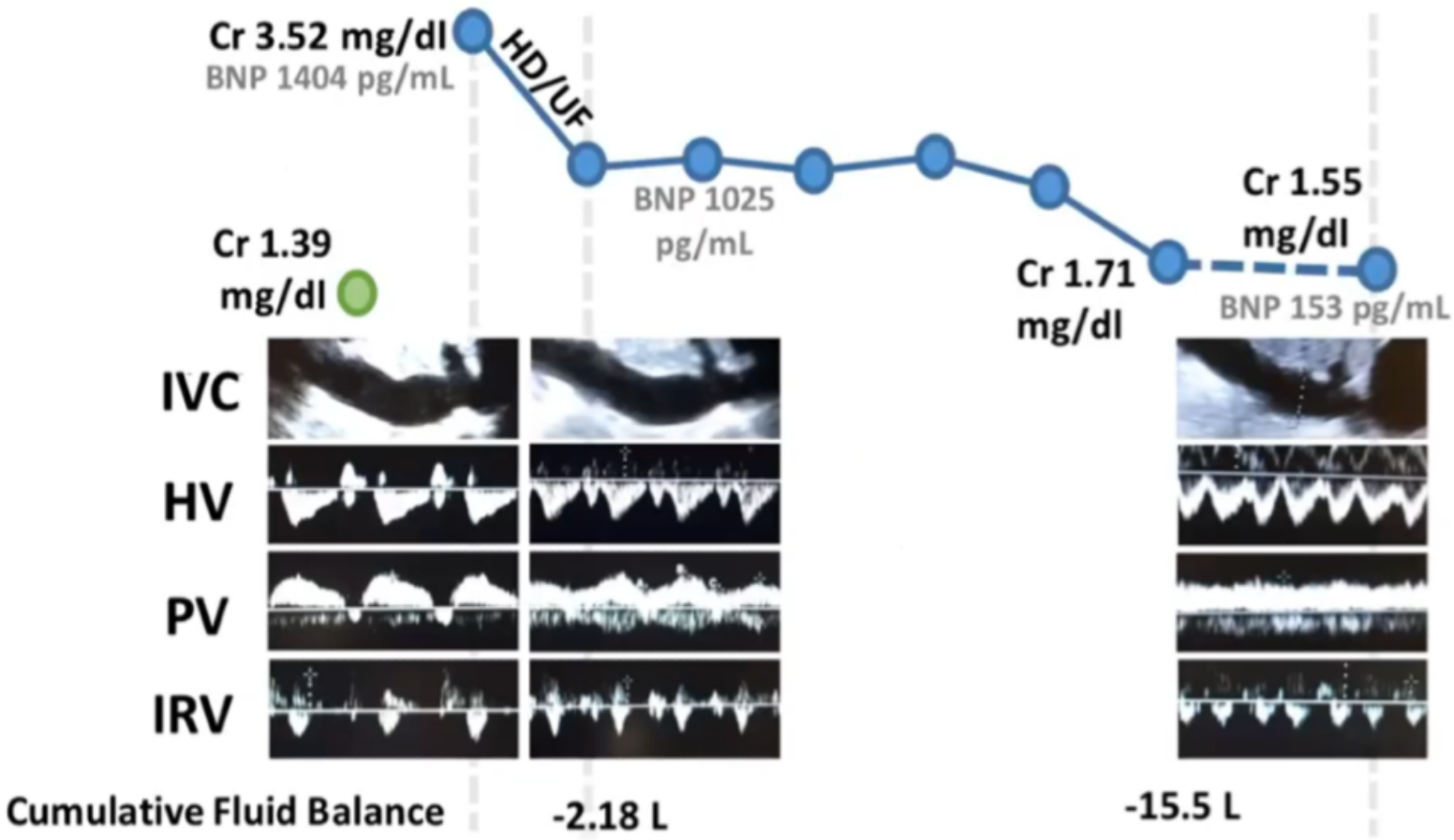

VExUS – OTROS ESTUDIOS

DOPPLER VENA PORTA

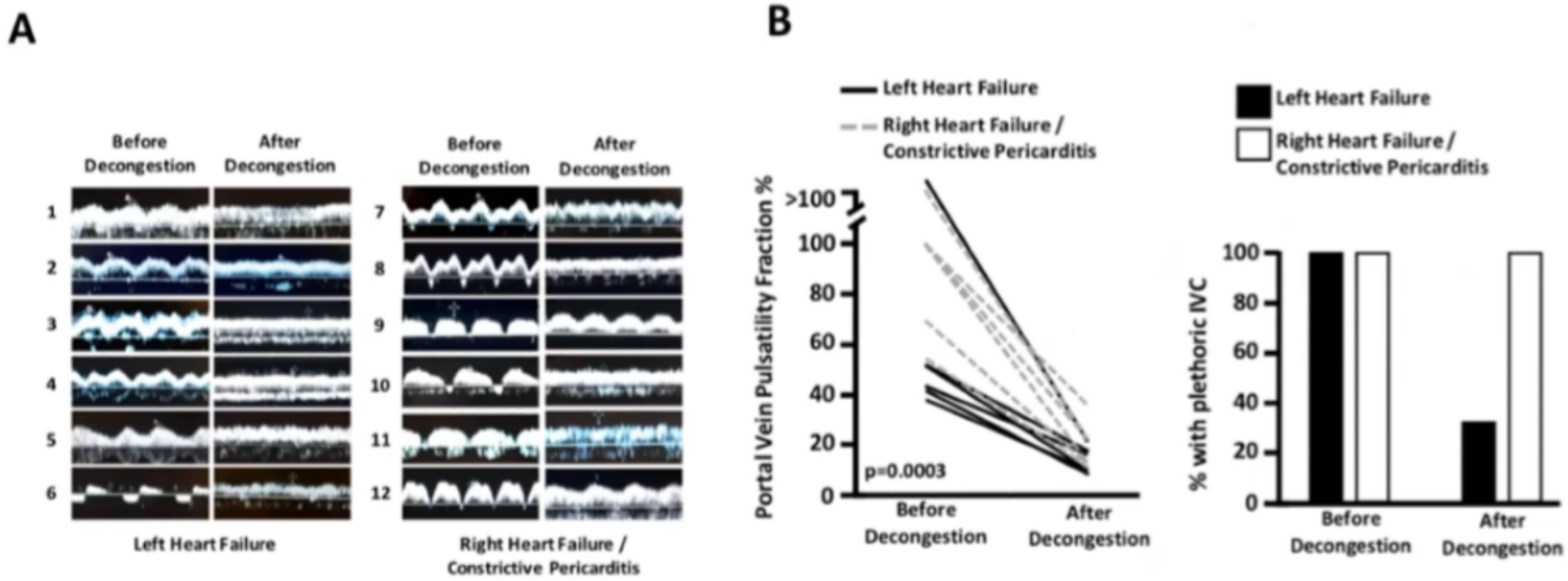

VExUS - PREGUNTAS

1. **¿Sería útil realizarlo si la VCI es normal?**

NO → Si fuera patológico el VExUS sería un falso positivo

2. ¿Puede haber congestión venosa periférica con ecografía pulmonar normal?

Sí → Sistemas circulatorios distintos

3. ¿Cómo interpretarlo en IT grave?

Suele haber una mejoría del flujo portal

VExUS - PREGUNTAS

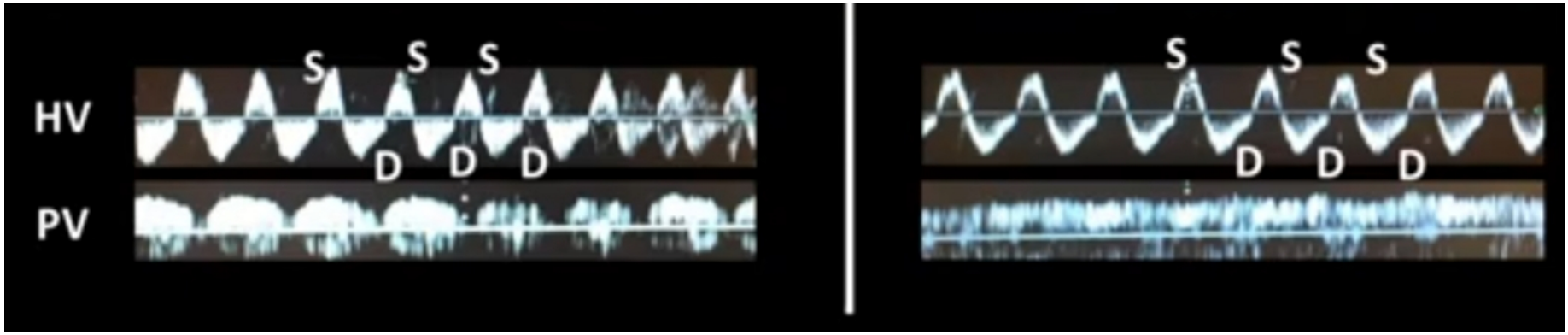

VExUS - PREGUNTAS

4. Puede haber un VExUS de 3 con una vena hepática normal?

Sí → Si la función de VD es normal

5. ¿VExUS 3 = diuréticos?

Congestión → Tratar la causa

6. ¿VExUS validado en sepsis?

No → Pacientes congestivos pueden estar sépticos

7. ¿VExUS da más información de la PVC?

Sí →

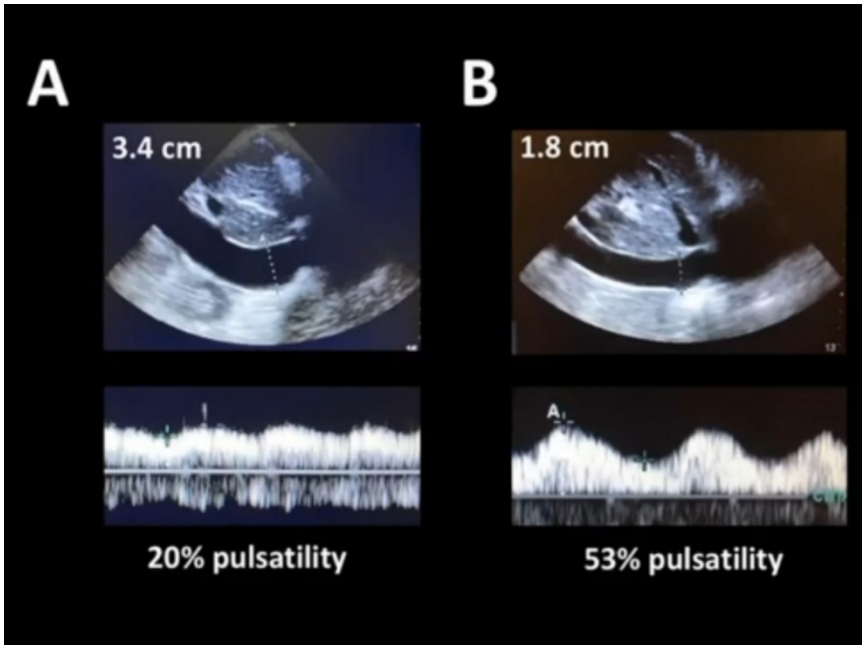

Especialmente **útil** en **fallo derecho / patrón restrictivo / taponamiento**

¿Diuréticos vs Fluidos?

OTRAS MEDIDAS

VENA YUGULAR INTERNA

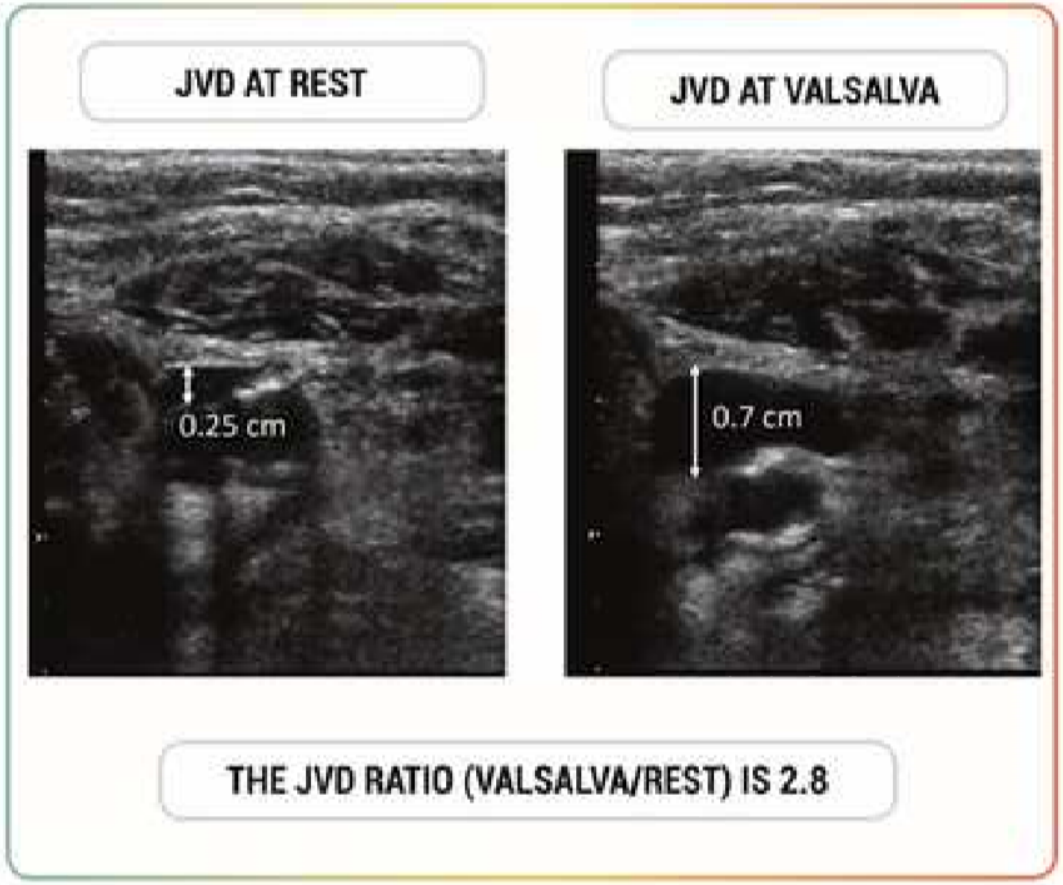

Ratio

<4 Congestión

<2 Congestión grave

OTRAS MEDIDAS

ECOGRAFÍA PULMONAR

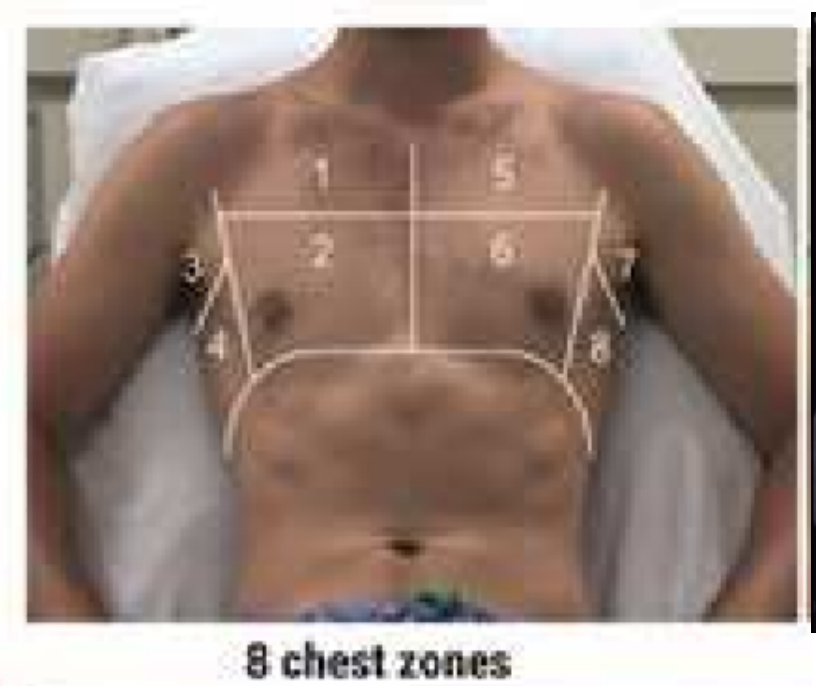

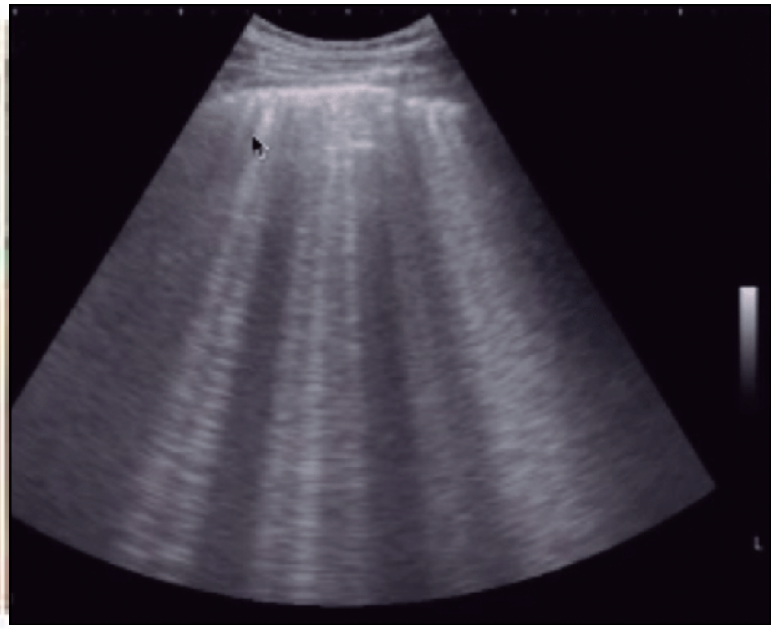

OTRAS MEDIDAS

ECOGRAFÍA PULMONAR

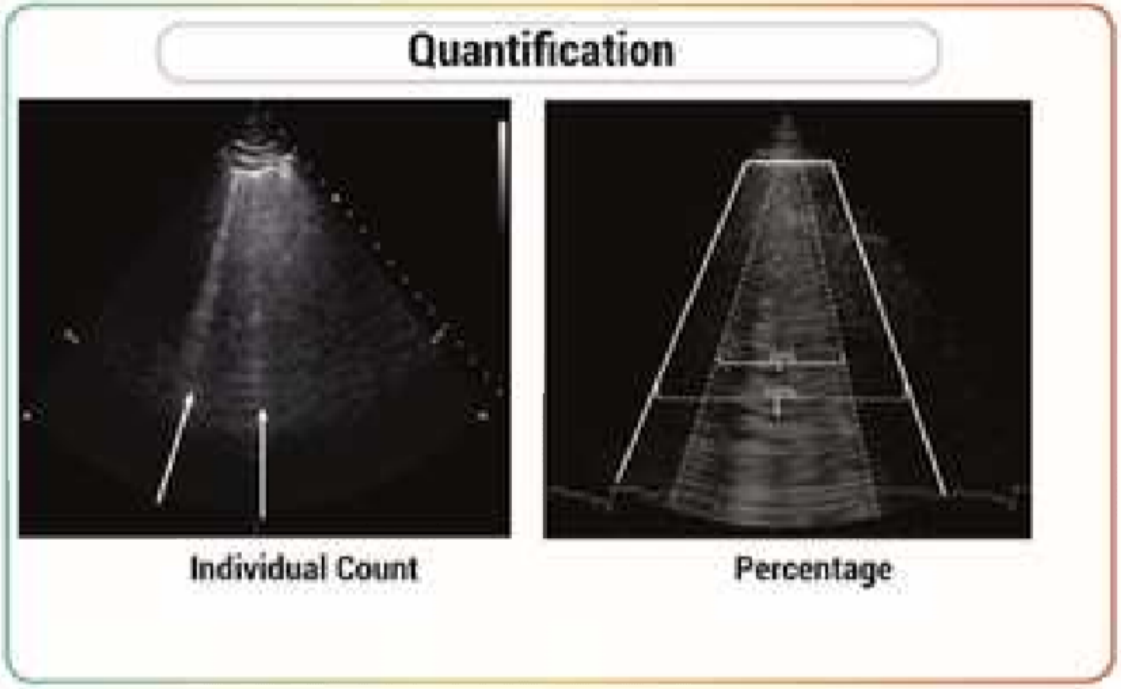

>3 líneas B en 2 campos/ hemitórax

↓

IC

(S 95% E 96%)

OTRAS MEDIDAS

ECOGRAFÍA PULMONAR

	Inferior vena cava	JVD ratio	Venous Renal Doppler	Lung ultrasound (B-lines)
Ultrasound transducer	Phased array or curvilinear	Linear	Curvilinear	Phased array or curvilinear
Correlation with invasive cardiac hemodynamics	Moderate [17,18, 74-76]	No data	Moderate [33]	Moderate [77,78]
Correlation with natriuretic peptides	Low to moderate [23,24]	Low to moderate [24,28,31]	Moderate [33]	Moderate to good [24, 54,78]
Diagnostic value*	Little evidence [79]	Not enough evidence	Not enough evidence	Yes [49,51,79,80]
Monitoring	Yes [10,20-22]	No data	Yes [34]	Yes [56,81]
Prognostic value	Yes [20-24, 82-85].	Yes [24,27,31]	Yes [33,35]	Yes [24, 53-56, 60-64]
Intra-reader agreement [mean difference, 95% limits of agreement]	--	0.42 (-1.26, 2.11) [28]	Reproducibility [34] Venous impedance index: 4±13%	Count method: 0.05 B-lines/8 zones (-1.3, 1.4) [45]
Inter-reader agreement [mean difference, 95% limits of agreement]	-0.04 mm (-2.48, 2.40)[23]	-0.22 (-1.24, 0.80) [28]	Reproducibility [34] Venous impedance index: 5±12%	Count method: -0.3 B-lines/8 zones (-1.9,1.3)[53] Count-percentage method: 0.03 B-lines/zone (−1.52,1.45) [59] Score method: Cohen's Kappa 0.70-0.81/zone[48]
Limitations	Body habitus/obesity, Mechanical ventilation, Inability to perform a deep inspiration.	Inability to perform Valsalva, It varies with patient's position	Obesity, Severe breathlessness	Some diseases may increase B-lines (e.g. interstitial lung disease, acute respiratory distress syndrome), or limit their visualization (pneumothorax, large pleural effusion, morbid obesity).

Table 1. Novel sonographic methods that quantify congestion in patients with heart failure: evidences and limitations. *For acute heart failure

CONCLUSIONES

- **Congestión venosa:** importancia en la **IC y el shock → Multifactorial**

- **VExUS:**

❑ **VExUS C → Alto VPN**

❑ **¿Vale la pena la inversión de tiempo?** → Sí → Entrenamiento

❑ Utilidad en **U. Cuidados Intensivos → Validez externa**

↓

¿Útil en sala de hospitalización?

↓

Fallos derechos → Fluidos vs diuréticos

CONCLUSIONES

En definitiva…

Usar la ecografía como complemento de la exploración física tradicional

“Visión global de la persona enferma”

BIBLIOGRAFÍA

- Fernando García-Montoto Pérez. VExUS: nuevo sistema de valoración de la congestión venosa con POCUS. Cerrando el círculo del manejo del Shock.
- William Beaubien-Souligny W, Rola P, Haycock K, Bouchard J, Lamarche Y, et al. Quantifying systemic congestion with Point-Of-Care ultrasound: development of the venous excess ultrasound grading system Ultrasound J. 2020 Dec; 12: 16. Published online 2020 Apr 9.
- Pellicori P, Platz E, Dauw J, Ter Maaten JM, Martens P, et al. Ultrasound imaging of congestion in heart failure: examinations beyond the heart. Eur J Heart Fail. 2020 Oct 29.
- Dr Argaiz. Venous Excess Doppler Ultrasound. https://m.youtube.com/watch?v=NtkofC0PwR4