Encefalopatía por antibióticos

Sesión monográfica | Enero 2022

Servicio de Medicina Interna
Hospital General Universitario de Valencia

Dr. David Rodrigo Domínguez | R3 Medicina Interna

CONCEPTO

La encefalopatía tóxico-metabólica engloba la **confusión** y el **síndrome confusional agudo** y consiste en una disfunción cerebral global en **ausencia de enfermedad cerebral estructural** primaria.

SÍNDROME CONFUSIONAL COMO SUBTIPO DE ESTADO CONFUSIONAL

Definición de síndrome confusional (*delirium*) por el DSM-5 (APA)

A. Una alteración de la **atención** (ej., capacidad reducida para dirigir, centrar, mantener o desviar la atención) y la **conciencia** (orientación reducida al entorno)

B. La alteración aparece en **poco tiempo** (habitualmente unas horas o pocos días), constituye un **cambio** respecto a la atención y conciencia iniciales y su gravedad tiende a **fluctuar** a lo largo del día.

C. Una alteración **cognitiva** adicional (ej., déficit de memoria, de orientación, de lenguaje, de la capacidad vísoespacial o de la percepción)

D. **No se explican mejor por otra alteración** neurocongitiva preexistente, establecida o en curso, ni suceden en el contexto de un nivel de estimulación extremadamente reducido, como sería el coma.

E. En la anamnesis, la exploración física o los análisis clínicos se obtienen datos indicando que la alteración **es una consecuencia** fisiológica directa de otra afección médica, una intoxicación o una abstinencia por una sustancia, una exposición a una toxina o se debe a múltiples etiologías.

SÍNDROME CONFUSIONAL COMO SUBTIPO DE ESTADO CONFUSIONAL

Definición de síndrome confusional (*delirium*) según Confusion assessment method (CAM):

1. Inicio **agudo** y curso **fluctuante**
2. **Inatención**
3. Pensamiento **desorganizado** **OR** Alteración del **nivel** de conciencia

DIAGNÓSTICO DIFERENCIAL DE ESTADOS CONFUSIONALES

FÁRMACOS Y TOXINAS

Medicamentos y sus efectos adversos (ej. opioides, hipnóticos-sedantes, antipsicóticos, antihistamínicos, litio, relajantes musculares esqueléticos, polifarmacia, confusión de las quinolonas, síndrome de la serotonina)

Drogas de abuso (ej. etanol, heroína, alucinógenos, uso no medicinal de medicamentos recetados)

Abstinencias (ej., etanol, benzodiacepinas)

Venenos — Alcoholes atípicos (etilenglicol, metanol), tóxicos inhalados (monóxido de carbono, cianuro, sulfuro de hidrógeno), venenos derivados de plantas y animales

DIAGNÓSTICO DIFERENCIAL DE ESTADOS CONFUSIONALES

FÁRMACOS Y TOXINAS

Medicamentos y sus efectos adversos (ej. opioides, hipnóticos-sedantes, antipsicóticos, antihistamínicos, litio, relajantes musculares esqueléticos, polifarmacia, confusión de las quinolonas, síndrome de la serotonina)

Drogas de abuso (ej. etanol, heroína, alucinógenos, uso no medicinal de medicamentos recetados)

Abstinencias (ej., etanol, benzodiacepinas)

Venenos — Alcoholes atípicos (etilenglicol, metanol), tóxicos inhalados (monóxido de carbono, cianuro, sulfuro de hidrógeno), venenos derivados de plantas y animales

METABOLISMO

Alteraciones electrolíticas (↑/↓): sodio, calcio, magnesio, fosfato

Alteraciones endocrinas (↑/↓): tiroides, paratiroides, páncreas, hipófisis, suprarrenales

↑ CO2

↑/↓ glucemia

↑/↓ osmolaridad

↓ O2

Errores congénitos del metabolismo (porfiria, enfermedad de Wilson)

Déficits nutricionales (Encefalopatía de Wernicke, ↓B12, ↓ folato y niacina)

DIAGNÓSTICO DIFERENCIAL DE ESTADOS CONFUSIONALES

FÁRMACOS Y TOXINAS

Medicamentos y sus efectos adversos (ej. opioides, hipnóticos-sedantes, antipsicóticos, antihistamínicos, litio, relajantes musculares esqueléticos, polifarmacia, confusión de las quinolonas, síndrome de la serotonina)

Drogas de abuso (ej. etanol, heroína, alucinógenos, uso no medicinal de medicamentos recetados)

Abstinencias (ej., etanol, benzodiacepinas)

Venenos — Alcoholes atípicos (etilenglicol, metanol), tóxicos inhalados (monóxido de carbono, cianuro, sulfuro de hidrógeno), venenos derivados de plantas y animales

METABOLISMO

Alteraciones electrolíticas (↑/↓): sodio, calcio, magnesio, fosfato

Alteraciones endocrinas (↑/↓): tiroides, paratiroides, páncreas, hipófisis, suprarrenales

↑ CO2

↑/↓ glucemia

↑/↓ osmolaridad

↓ O2

Errores congénitos del metabolismo (porfiria, enfermedad de Wilson)

Déficits nutricionales (Encefalopatía de Wernicke, ↓B12, ↓ folato y niacina)

INTRÍNSECAS AL CEREBRO

Infecciones del SNC (encefalitis, meningitis, abscesos...)

Traumatismos craneoencefálicos

Lesiones intracraneales (hemorragia, tumor)

Encefalopatía hipertensiva

Ictus

DIAGNÓSTICO DIFERENCIAL DE ESTADOS CONFUSIONALES

FÁRMACOS Y TOXINAS

Medicamentos y sus efectos adversos (ej. opioides, hipnóticos-sedantes, antipsicóticos, antihistamínicos, litio, relajantes musculares esqueléticos, polifarmacia, confusión de las quinolonas, síndrome de la serotonina)

Drogas de abuso (ej. etanol, heroína, alucinógenos, uso no medicinal de medicamentos recetados)

Abstinencias (ej., etanol, benzodiacepinas)

Venenos — Alcoholes atípicos (etilenglicol, metanol), tóxicos inhalados (monóxido de carbono, cianuro, sulfuro de hidrógeno), venenos derivados de plantas y animales

METABOLISMO

Alteraciones electrolíticas (↑/↓): sodio, calcio, magnesio, fosfato

Alteraciones endocrinas (↑/↓): tiroides, paratiroides, páncreas, hipófisis, suprarrenales

↑ CO2

↑/↓ glucemia

↑/↓ osmolaridad

↓ O2

Errores congénitos del metabolismo (porfiria, enfermedad de Wilson)

Déficits nutricionales (Encefalopatía de Wernicke, ↓B12, ↓ folato y niacina)

INTRÍNSECAS AL CEREBRO

Infecciones del SNC (encefalitis, meningitis, abscesos...)

Traumatismos craneoencefálicos

Lesiones intracraneales (hemorragia, tumor)

Encefalopatía hipertensiva

Ictus

INSUFICIENCIAS ORGÁNICAS

Shock

Insuficiciencia cardíaca

Hematológicas (trombocitosis, hipereosinofilia, crisis de células blásticas leucémicas, policitemia)

Insuficiencia hepática

Insuficiencia respiratoria

Insuficiencia renal

DIAGNÓSTICO DIFERENCIAL DE ESTADOS CONFUSIONALES

FÁRMACOS Y TOXINAS

Medicamentos y sus efectos adversos (ej. opioides, hipnóticos-sedantes, antipsicóticos, antihistamínicos, litio, relajantes musculares esqueléticos, polifarmacia, confusión de las quinolonas, síndrome de la serotonina)

Drogas de abuso (ej. etanol, heroína, alucinógenos, uso no medicinal de medicamentos recetados)

Abstinencias (ej., etanol, benzodiacepinas)

Venenos — Alcoholes atípicos (etilenglicol, metanol), tóxicos inhalados (monóxido de carbono, cianuro, sulfuro de hidrógeno), venenos derivados de plantas y animales

INFECCIONES

Sepsis, infecciones sistémicas (ej. bacteriemia, SIDA), fiebre

METABOLISMO

Alteraciones electrolíticas (↑/↓): sodio, calcio, magnesio, fosfato

Alteraciones endocrinas (↑/↓): tiroides, paratiroides, páncreas, hipófisis, suprarrenales

↑ CO2

↑/↓ glucemia

↑/↓ osmolaridad

↓ O2

Errores congénitos del metabolismo (porfiria, enfermedad de Wilson)

Déficits nutricionales (Encefalopatía de Wernicke, ↓B12, ↓ folato y niacina)

INTRÍNSECAS AL CEREBRO

Infecciones del SNC (encefalitis, meningitis, abscesos...)

Traumatismos craneoencefálicos

Lesiones intracraneales (hemorragia, tumor)

Encefalopatía hipertensiva

Ictus

INSUFICIENCIAS ORGÁNICAS

Shock

Insuficiciencia cardíaca

Hematológicas (trombocitosis, hipereosinofilia, crisis de células blásticas leucémicas, policitemia)

Insuficiencia hepática

Insuficiencia respiratoria

Insuficiencia renal

DIAGNÓSTICO DIFERENCIAL DE ESTADOS CONFUSIONALES

FÁRMACOS Y TOXINAS

Medicamentos y sus efectos adversos (ej. opioides, hipnóticos-sedantes, antipsicóticos, antihistamínicos, litio, relajantes musculares esqueléticos, polifarmacia, confusión de las quinolonas, síndrome de la serotonina)

Drogas de abuso (ej. etanol, heroína, alucinógenos, uso no medicinal de medicamentos recetados)

Abstinencias (ej., etanol, benzodiacepinas)

Venenos — Alcoholes atípicos (etilenglicol, metanol), tóxicos inhalados (monóxido de carbono, cianuro, sulfuro de hidrógeno), venenos derivados de plantas y animales

INFECCIONES

Sepsis, infecciones sistémicas (ej. bacteriemia, SIDA), fiebre

METABOLISMO

Alteraciones electrolíticas (↑/↓): sodio, calcio, magnesio, fosfato

Alteraciones endocrinas (↑/↓): tiroides, paratiroides, páncreas, hipófisis, suprarrenales

↑ CO2

↑/↓ glucemia

↑/↓ osmolaridad

↓ O2

Errores congénitos del metabolismo (porfiria, enfermedad de Wilson)

Déficits nutricionales (Encefalopatía de Wernicke, ↓B12, ↓ folato y niacina)

INTRÍNSECAS AL CEREBRO

Infecciones del SNC (encefalitis, meningitis, abscesos...)

Traumatismos craneoencefálicos

Lesiones intracraneales (hemorragia, tumor)

Encefalopatía hipertensiva

Ictus

INSUFICIENCIAS ORGÁNICAS

Shock

Insuficiciencia cardíaca

Hematológicas (trombocitosis, hipereosinofilia, crisis de células blásticas leucémicas, policitemia)

Insuficiencia hepática

Insuficiencia respiratoria

Insuficiencia renal

AGENTES FÍSICOS

Quemaduras. Electrocución. ↑/↓ -termia. Traumatismos con síndrome de respuesta inflamatoria sistémica, TCE, postoperados, embolia grasa...

DIAGNÓSTICO DIFERENCIAL DE ESTADOS CONFUSIONALES

REALMENTE, NO ESTÁN CONFUSOS LOS PACIENTES CON...

1. **Alteración circadiana** (sundowning)
2. **Síndromes focales**

   Temporo-parietal (ej. afasia de Wernicke → afectación limitada al lenguaje; disfunción bitemporal, como en la amnesia global transitoria).

   Occipital (ej. síndrome de Anton → ceguera cortical y confabulación).

   Frontal (ej. con lesiones bifrontales → mutismo acinético, falta de espontaneidad, falta de juicio, problemas con la memoria de trabajo, respuestas emocionales embotadas o lábiles).
3. **Estado epiléptico no convulsivo**
4. **Demencia**
5. **Trastornos psiquiátricos primarios** (depresión, manía, psicosis...)

ENCEFALOPATÍA ASOCIADA A ANTIBIÓTICOS

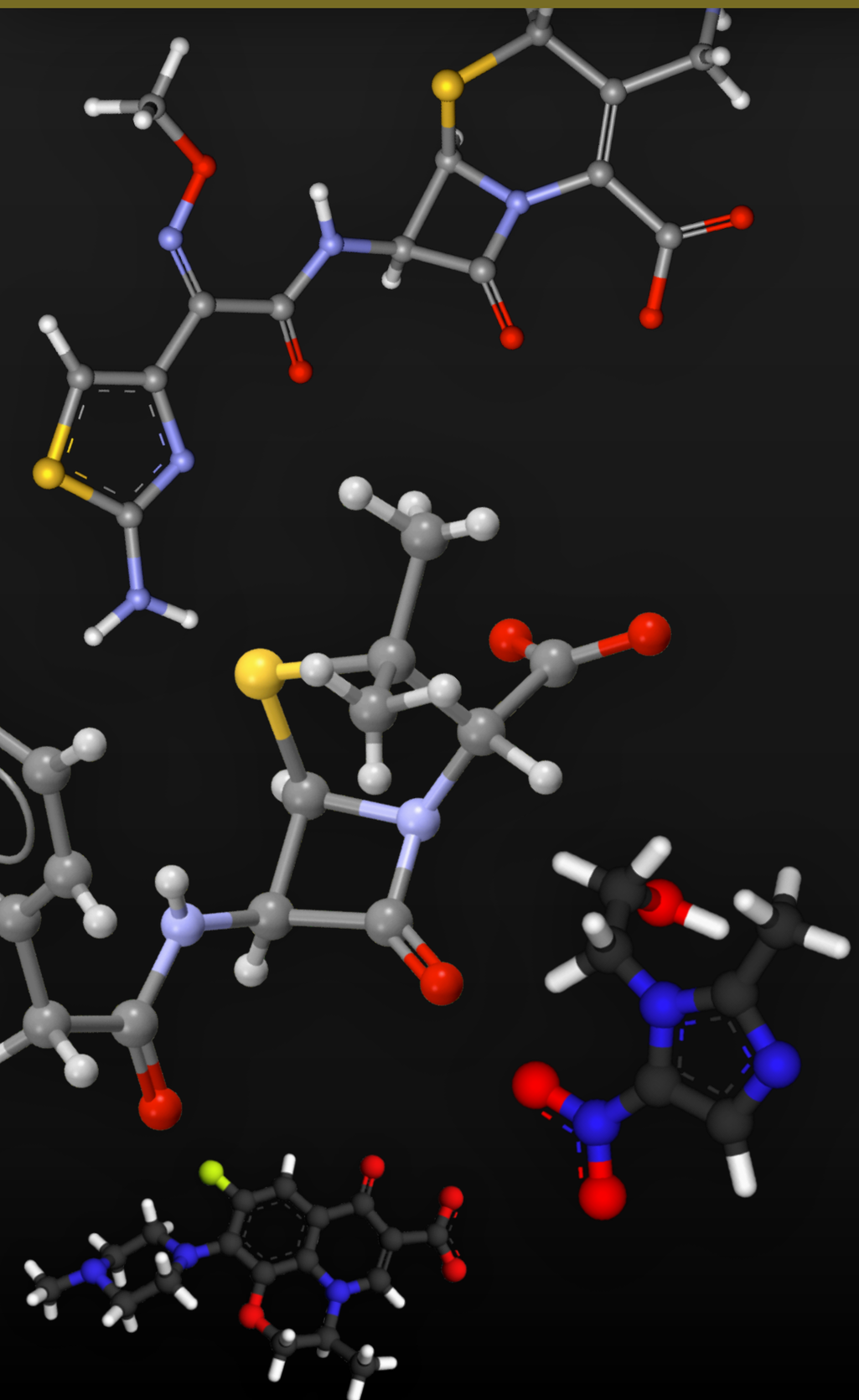

- **Frecuencia reportada** **< 1%** —sin embargo, estudios retrospectivos sugieren ↑ incidencia
- **Factores** — la edad, el estado nutricional, la integridad de la barrera hematoencefálica, la velocidad y la vía de administración, el metabolismo del fármaco y la polifarmacia.

ENCEFALOPATÍA ASOCIADA A ANTIBIÓTICOS

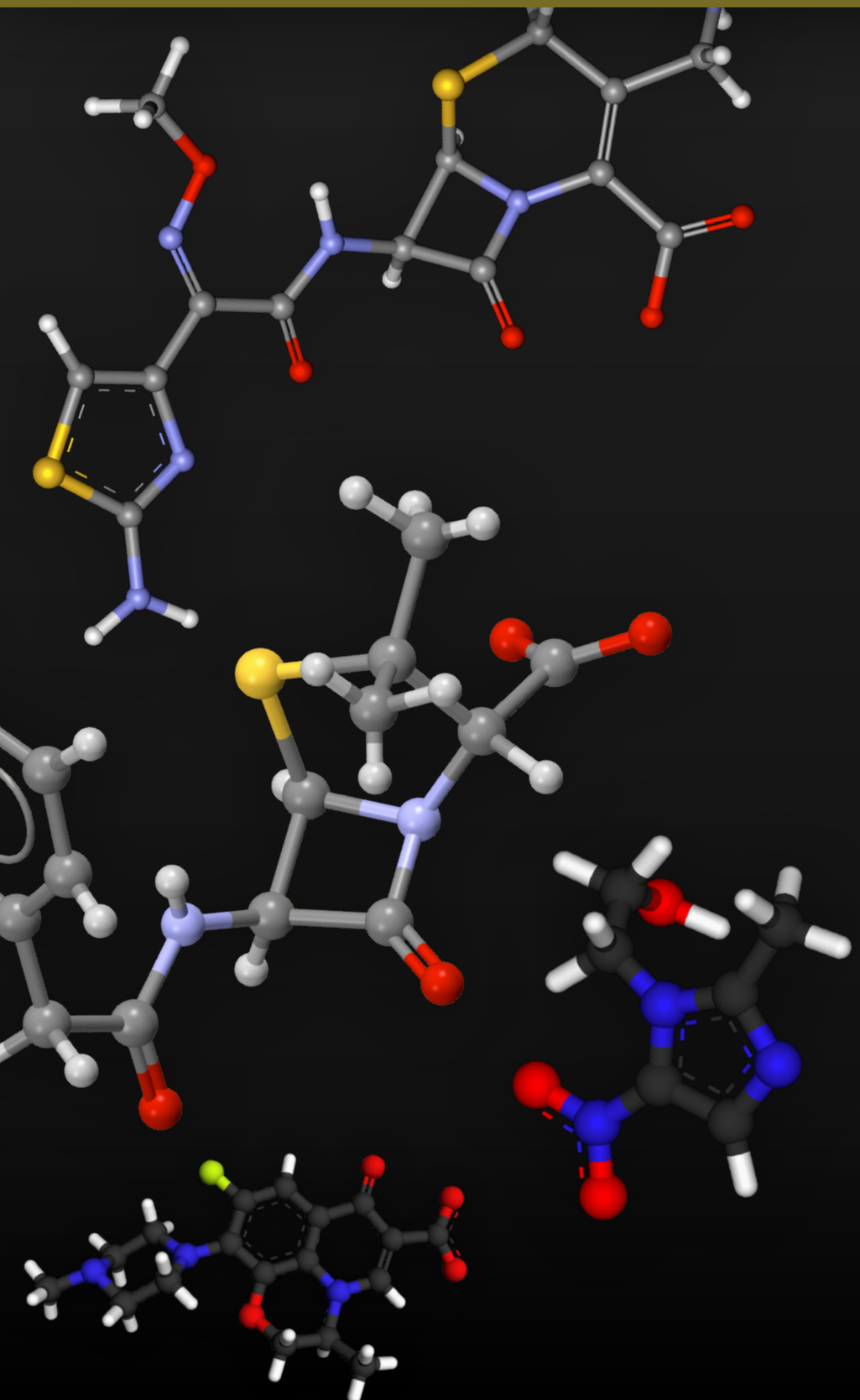

- La RM suele ser **normal** (excepto en el metronidazol).
- EEG es **anormal en el 70%** de los casos (enlentecimiento inespecífico y descargas periódicas generalizadas)

ENCEFALOPATÍA ASOCIADA A ANTIBIÓTICOS

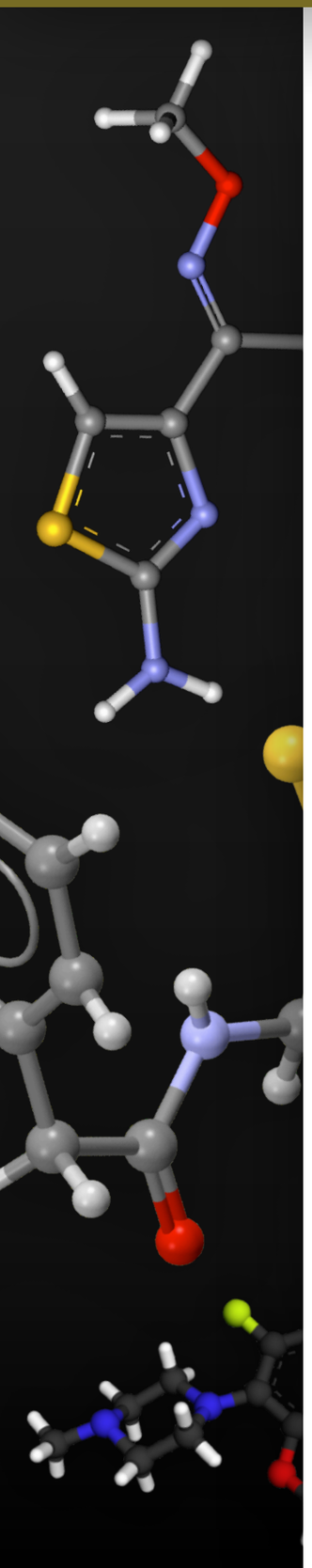

Table 1
Antibiotic-associated neurological disorders.

Antibiotics		Pathogenesis	Risk factors	Clinical symptoms	Suggested treatment
β-lactams	Penicillins	Restrain transmission of GABA Interact with benzodiazepine receptor Stimulate T-cell Induce drug-induced aseptic meningitis	Excessive administration dosage Renal function, Impaired integrity of BBB, CNS diseases Advanced age	Psychotic symptoms Myoclonus Asterixis Seizures	Discontinuation of penicillin
	Cephalosporin	Antagonize GABA receptor Stimulate NMDA receptor agonism Generate specific drug-IgG Induce drug-induced aseptic meningitis	Renal insufficiency Overdose of drug Preexisting brain injury Increased serum concentration Sepsis Systematic inflammation	Altered mental status Myoclonus Seizures	Discontinuation of cephalosporins Antiepileptic therapy Urgent hemodialysis
Carbapenems	Imipenem	Block GABAA receptor Interact with AMPA/NMDA receptor complexes	Renal dysfunction Liver dysfunction Previous CNS injury Advanced age Sepsis	Seizure	Discontinuation of carbapenems
Fluoroquinolones		Penetrate through the BBB Induce eosinophilic meningitis Interact with the GABAA receptor Stimulate NMDA receptor Stimulate ligand-gated glutamate receptors	Elder age Hypoxemia Pre-existing CNS diseases Electrolyte disturbance Thyrotoxicosis Renal disease Hepatic failure Administration of NSAIDs	Confusion Tremors Psychosis Seizures	Discontinuation of fluoroquinolones Urgent hemodialysis Antiepileptic therapy
Nitroimidazoles	Metronidazole	Bind to RNA of neurocytes Obstruct protein synthesis Interact with catecholamines Generate superoxide radicals Bring about axonal degeneration of neurocytes Produce superoxide radicals Compete with thiamine Lead to neural nutrition deficiency	Excessive cumulative doses Liver dysfunction Renal dysfunction Alcohol abuse Neurotropic medicine use	Altered mental status Cerebellar dysfunction Persistent dystonia Acute ischemic stroke	Early methylprednisolone interposition
Macrolides		Enhance the activity of CA3 pyramidal neurons Restrain GABAergic signaling	BBB impairment Decreased drug clearance Psychiatric illness Advanced age Chronic renal failure	Mania Confusion Agitation Delirium	Cessation of macrolides treatment

ENCEFALOPATÍA ASOCIADA A ANTIBIÓTICOS

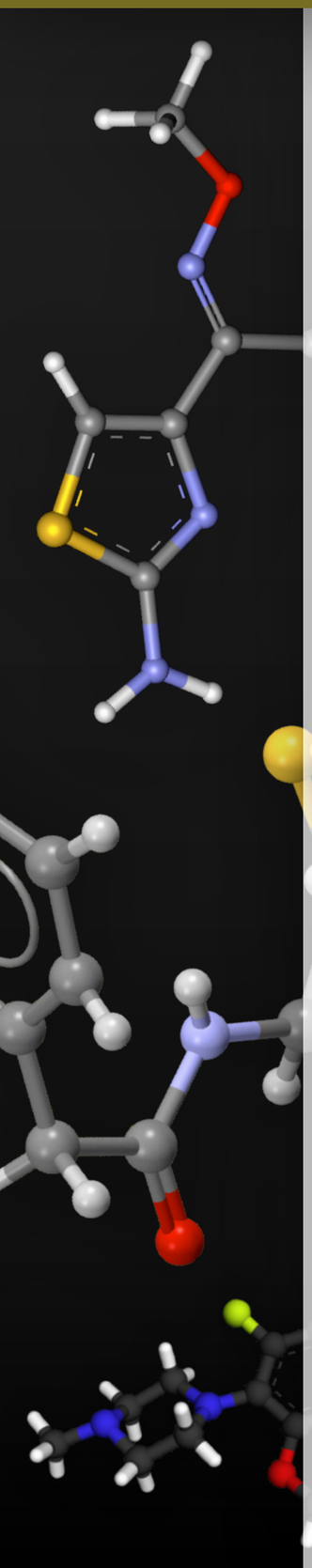

Table 1
Antibiotic-associated neurological disorders.

Antibiotics		Pathogenesis
β-lactams	Penicillins	Restrain transmission of Interact with benzodiaze Stimulate T-cell Induce drug-induced ase
	Cephalosporin	Antagonize GABA recept Stimulate NMDA recepto Generate specific drug-Ig Induce drug-induced ase
Carbapenems	Imipenem	Block GABAA receptor Interact with AMPA/NMI complexes
Fluoroquinolones		Penetrate through the BI Induce eosinophilic men Interact with the GABAA Stimulate NMDA recepto Stimulate ligand-gated g receptors
Nitroimidazoles	Metronidazole	Bind to RNA of neurocyt Obstruct protein synthes Interact with catecholam Generate superoxide rad Bring about axonal dege neurocytes Produce superoxide radi Compete with thiamine Lead to neural nutrition
Macrolides		Enhance the activity of C neurons Restrain GABAergic signa

Table 2
Antibiotic classes and neurologic toxicity

Antibiotic Class	Neurotoxic Effects	Mechanism of Neurotoxicity	Risk Factors
Penicillins Penicillin G Piperacillin Ampicillin Oxacillin	Seizures Tremor Encephalopathy Psychosis	Inhibition of $GABA_A$ receptors	Renal failure/dysfunction Older age Abnormal CNS penetration
Cephalosporins Cefepime Ceftazidime Cefazolin Cephalexin Ceftriaxone	Seizures Myoclonus Asterixis	Inhibition of $GABA_A$ release Increase glutamate	Renal failure/dysfunction Older age Abnormal CNS penetration
Carbapenems Imipenem Meropenem Ertapenem Doripenem	Encephalopathy Seizures Myoclonus	Inhibition of $GABA_A$ receptors Binding of glutamate receptors	Renal failure/dysfunction Older age Abnormal CNS penetration
Aminoglycosides Gentamicin	Encephalopathy Mesencephalic glial death	NMDA receptor activation	Abnormal CNS penetration
Quinolones Ciprofloxacin Ofloxacin Norfloxacin	Encephalopathy Psychosis Seizure Myoclonus Tourette-like syndrome	Inhibition of $GABA_A$ receptor NMDA receptor activation Possible dopamine receptor activation	Abnormal CNS penetration Extremes of age
Tetracyclines	Intracranial hypertension Encephalopathy		
Metronidazole	Ataxia Dysarthria	Neuronal death within cerebellar dentate nuclei, brainstem, and corpus callosum	

ENCEFALOPATÍA ASOCIADA A ANTIBIÓTICOS

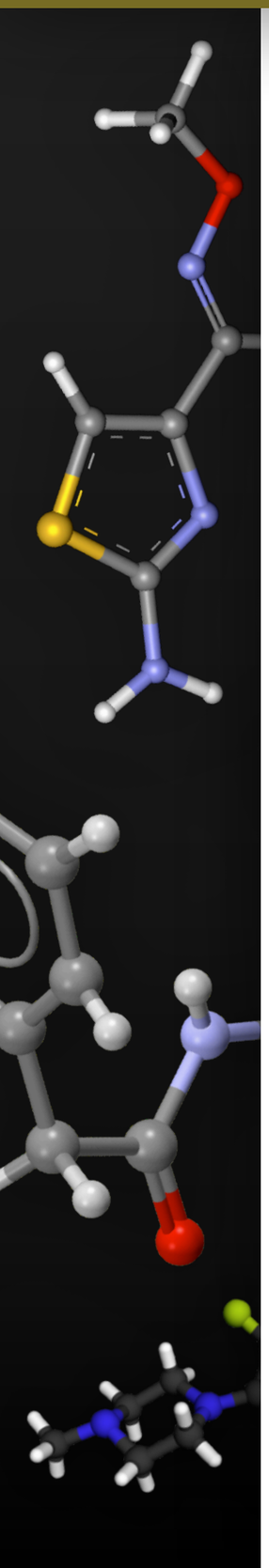

Table 2 Clinical features of antibiotic-associated encephalopathy

	Psychosis, n (%)	Seizure, n (%)	Nonconvulsive seizures, n (%)[a]	Myoclonus, n (%)	Cerebellar, n (%)	Median (range) days to toxicity	Median (range) days to resolution
Penicillins	40 (56)	11 (15)	0 (0)	19 (26)	0 (0)	1 (1-69)	1 (1-25)
Penicillin G procaine	23 (68)	0 (0)	0 (0)	0 (0)	0 (0)	1 (1-69)	1 (1-2)
Penicillin	7 (29)	9 (38)	0 (0)	17 (71)	0 (0)	2 (1-8)	2 (1-8)
Other	10 (71)	2 (14)	0 (0)	2 (14)	1 (7)	2 (1-23)	3 (1-25)
Cephalosporins	9 (13)	24 (35)	13 (54)	28 (41)	0 (0)	3 (1-28)	3 (1-72)
Cefepime	1 (3)	10 (30)	6 (60)	11 (33)	0 (0)	4 (1-28)	2 (1-72)
Ceftazidime	2 (17)	6 (50)	4 (67)	6 (50)	0 (0)	4 (1-25)	4 (2-7)
Other	6 (25)	8 (33)	3 (38)	11 (46)	0 (0)	3 (1-7)	3 (1-47)
Antimycobacterials	30 (46)	2 (3)	0 (0)	1 (2)	4 (6)	14 (1-360)	5 (1-180)
Isoniazid	23 (47)	1 (2)	0 (0)	1 (2)	3 (6)	21 (1-360)	5 (1-180)
Other	7 (44)	1 (6)	0 (0)	0 (0)	1 (6)	7 (1-180)	10 (2-60)
Quinolones	42 (67)	6 (10)	2 (33)	6 (10)	2 (3)	2 (1-10)	3 (1-20)
Ciprofloxacin	17 (65)	3 (12)	1 (33)	4 (15)	0 (0)	2 (1-8)	4 (1-14)
Ofloxacin	7 (64)	0 (0)	0 (0)	0 (0)	0 (0)	2 (1-3)	2 (1-20)
Other	18 (69)	3 (12)	1 (33)	2 (8)	2 (8)	2 (1-10)	3 (1-15)
Macrolides	34 (63)	1 (2)	0 (0)	1 (2)	1 (2)	2 (1-10)	3 (1-30)
Clarithromycin	26 (59)	0 (0)	0 (0)	1 (2)	1 (2)	3 (1-10)	3 (1-30)
Other	8 (80)	1 (10)	0 (0)	0 (0)	0 (0)	2 (1-7)	4 (1-21)
Metronidazole	7 (24)	3 (10)	0 (0)	0 (0)	14 (48)	19 (1-180)	13 (1-365)
Sulfonamides	13 (68)	3 (16)	0 (0)	0 (0)	0 (0)	3 (1-16)	2 (1-5)
Trimethoprim-sulfamethoxazole	10 (67)	2 (13)	0 (0)	0 (0)	0 (0)	3 (1-16)	1 (1-5)
Other	3 (75)	1 (25)	0 (0)	0 (0)	0 (0)	9 (2-15)	5 (4-5)

ENCEFALOPATÍA ASOCIADA A ANTIBIÓTICOS

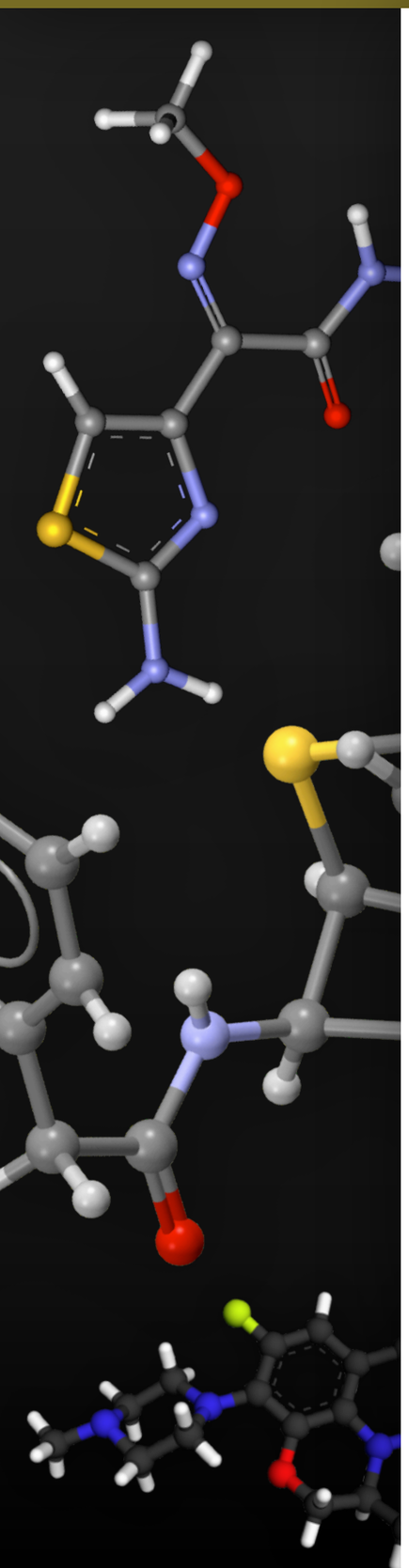

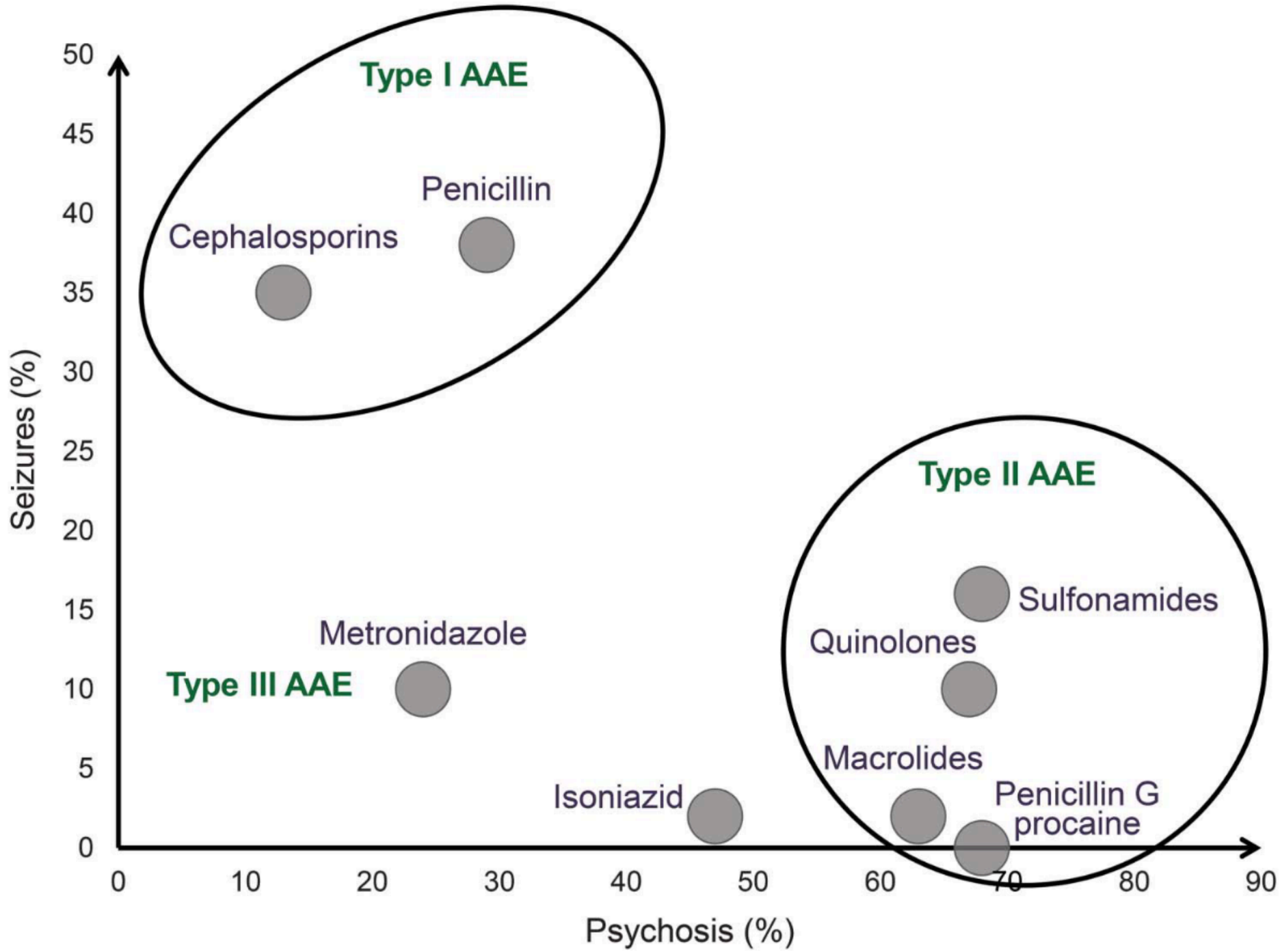

Antibiotic classes and individual antibiotics (penicillin, procaine penicillin, metronidazole, and isoniazid) plotted in a graph that shows the relationship between presence of seizures (vertical axis, percentage of cases) and presence of psychosis (horizontal axis, percentage of cases). The types of toxicity are circled on the graph showing distinct characteristics of types I, II, and III antibiotic-associated encephalopathy (AAE). Isoniazid does not fit into any of the 3 subtypes.

ENCEFALOPATÍA ASOCIADA A ANTIBIÓTICOS

FENOTIPO 1
CEFALOSPORINAS, PENICILINA

CONVULSIONES

FENOTIPO 2
QUINOLONAS, MACRÓLIDOS, SULFONAMIDAS, PENICILINA G PROCAÍNA

PSICOSIS

FENOTIPO 3
METRONIDAZOL

DISFUNCIÓN CEREBELOSA Y ALTERACIÓN DEL ESTADO MENTAL

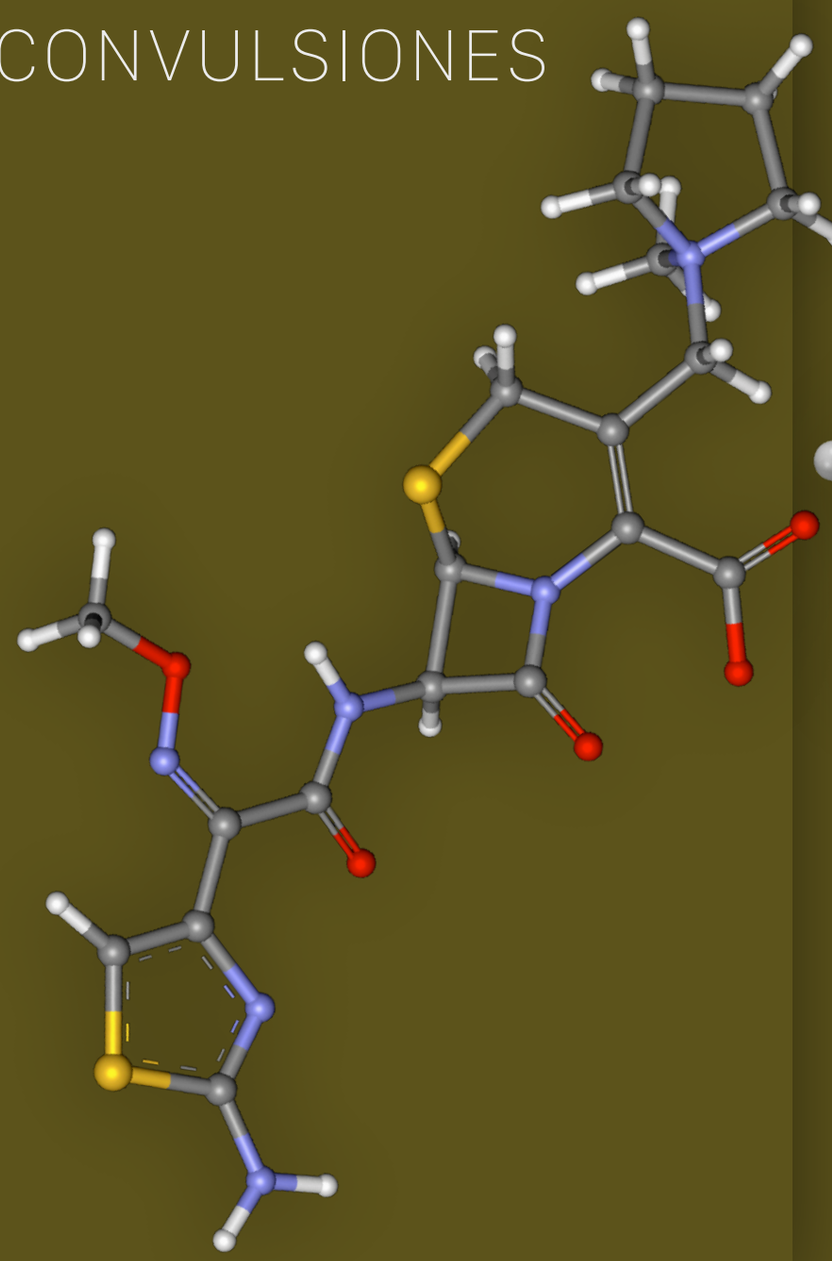

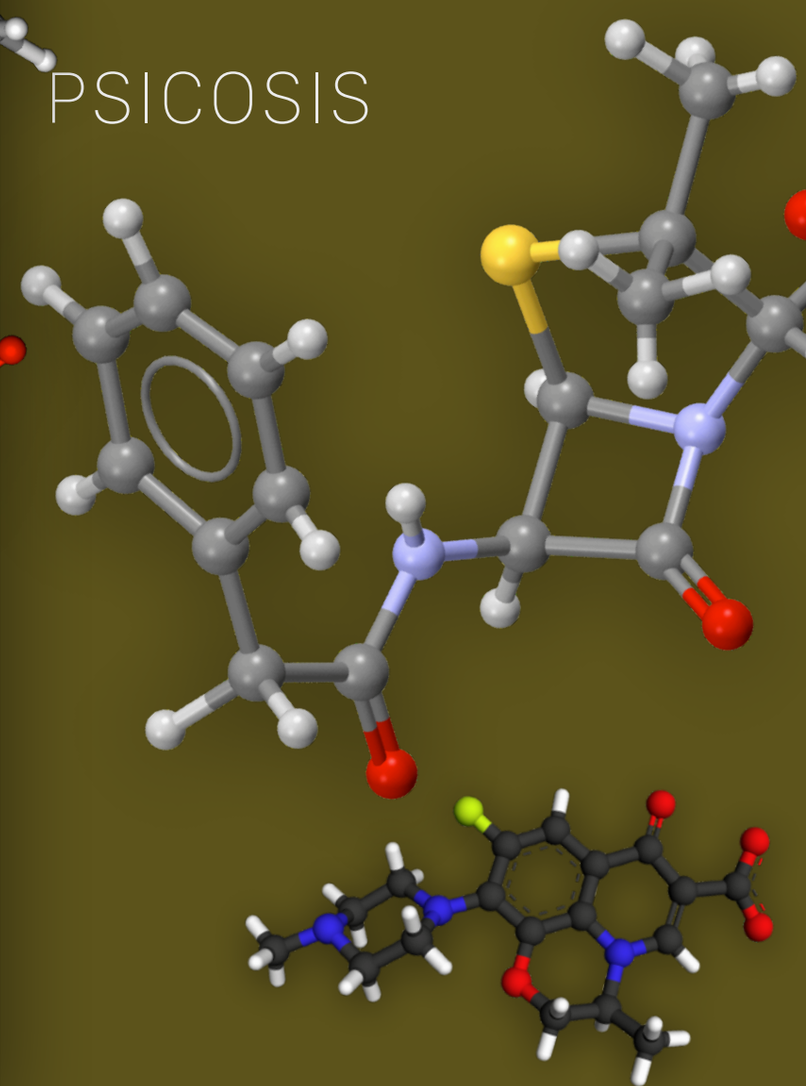

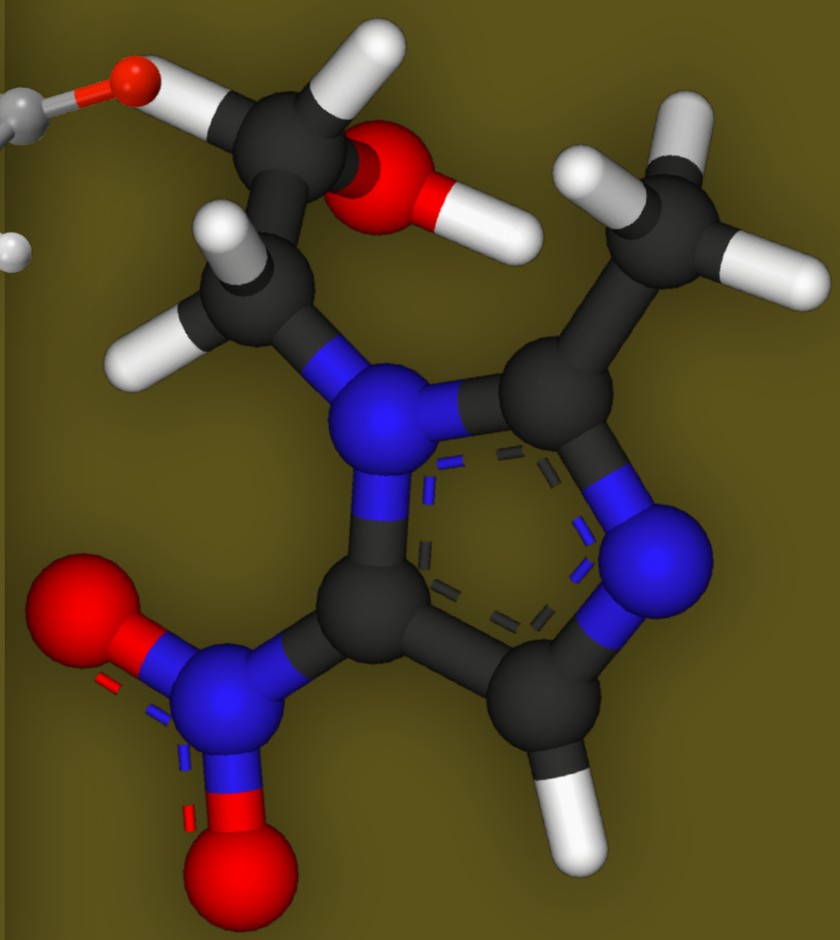

ENCEFALOPATÍA ASOCIADA A ANTIBIÓTICOS SEGÚN 3 FENOTIPOS

FENOTIPO 1
CEFALOSPORINAS, PENICILINA

CONVULSIONES

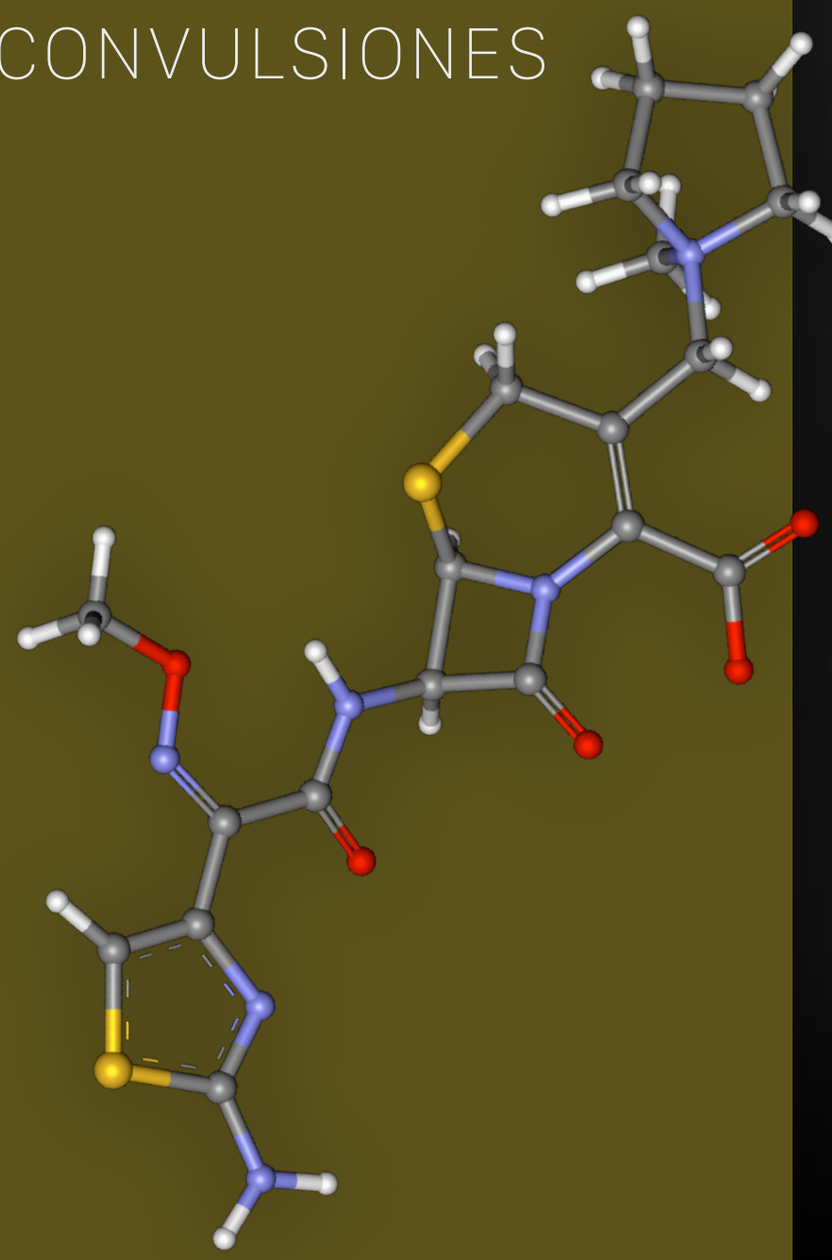

Cuadro clínico

- Síntomas — **mioclonias y crisis epilépticas**
- Inicio — en cuestión de **días**.
- **EEG anormal**, RM normal

ENCEFALOPATÍA ASOCIADA A ANTIBIÓTICOS SEGÚN 3 FENOTIPOS

FENOTIPO 2
QUINOLONAS, MACRÓLIDOS, SULFONAMIDAS, PENICILINA G PROCAÍNA

PSICOSIS

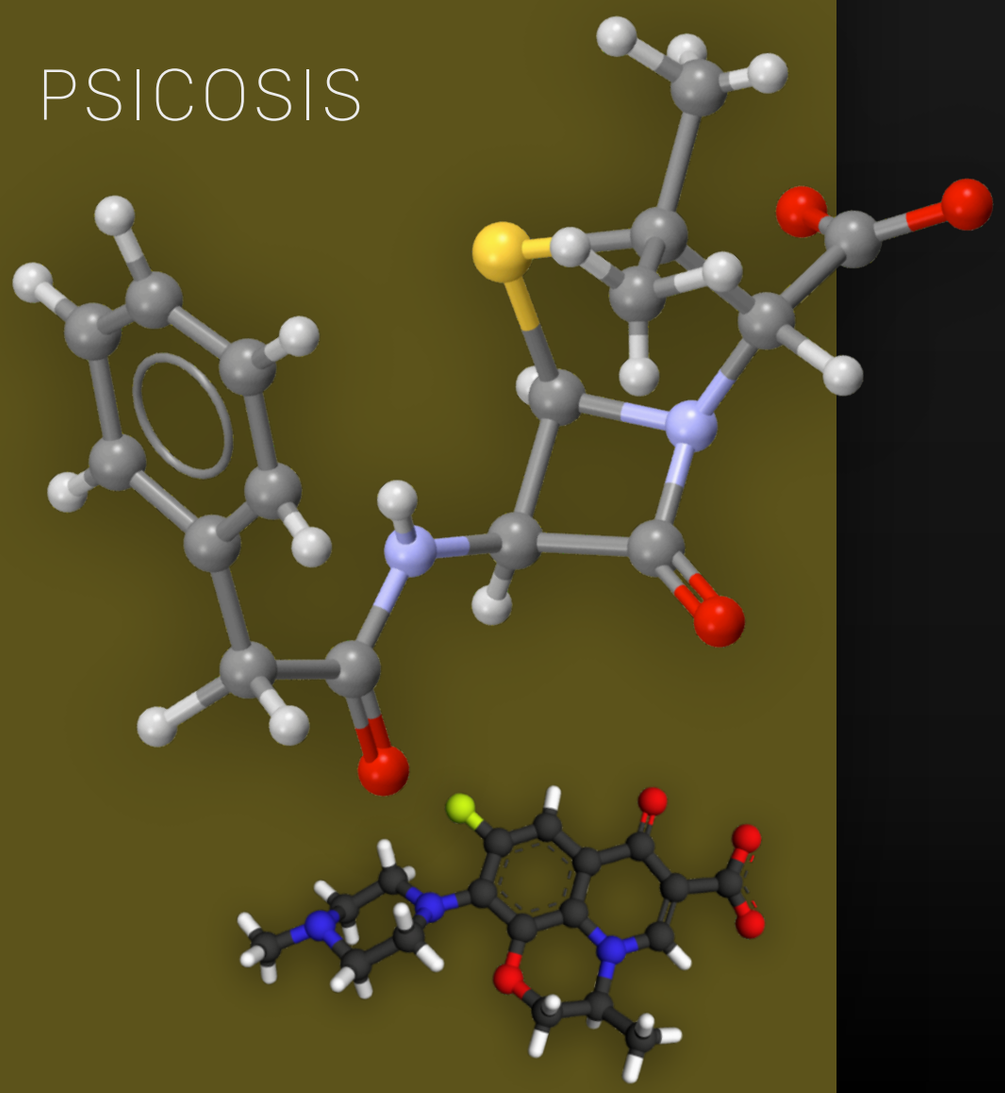

Cuadro clínico

- Síntomas — **Psicosis** y crisis epilépticas
- Inicio — en cuestión de **días**.
- EEG raramente anormal, RM normal

ENCEFALOPATÍA ASOCIADA A ANTIBIÓTICOS SEGÚN 3 FENOTIPOS

FENOTIPO 3
METRONIDAZOL

DISFUNCIÓN CEREBELOSA Y ALTERACIÓN DEL ESTADO MENTAL

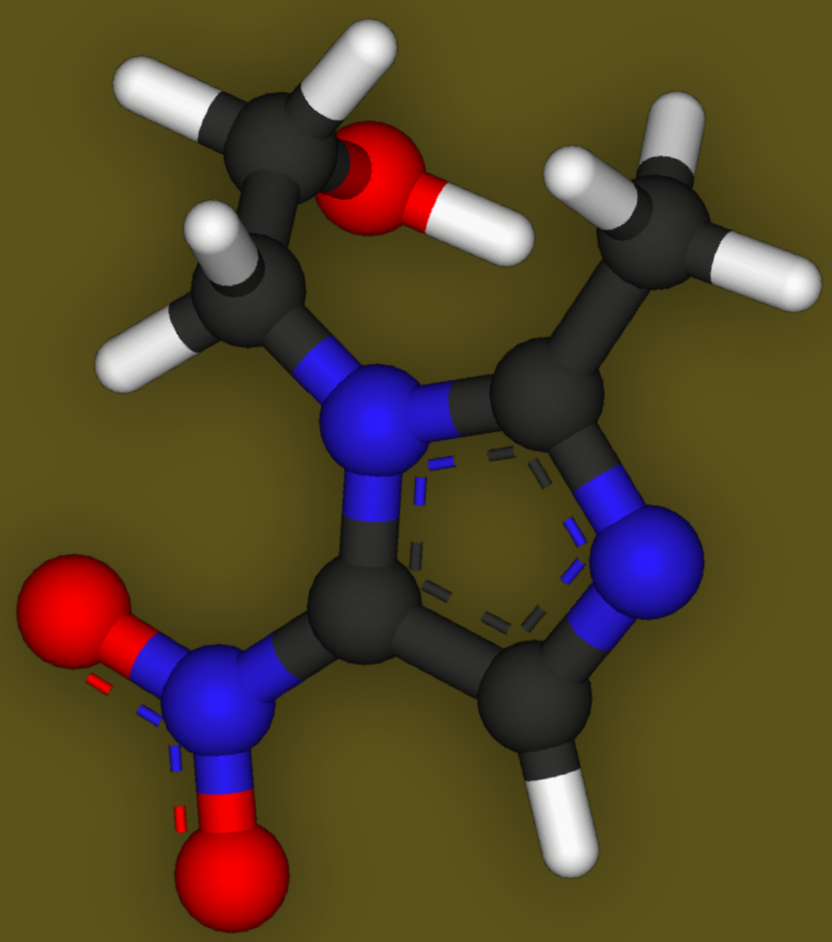

Cuadro clínico

- Síntomas

  Disfunción **cerebelosa** — 75%.
  Disartria 66%, ataxia 56%, dismetría 33%, nistagmo 8%.

  Alteración del **estado mental** — 33%

  Crisis epilépticas — 13%

- **Latencia** de semanas tras inicio (20 días).
- **RMN cerebral** anormal, EEG anormal inespecíficamente

ENCEFALOPATÍA ASOCIADA A ANTIBIÓTICOS SEGÚN 3 FENOTIPOS

FENOTIPO 3
METRONIDAZOL

DISFUNCIÓN CEREBELOSA Y ALTERACIÓN DEL ESTADO MENTAL

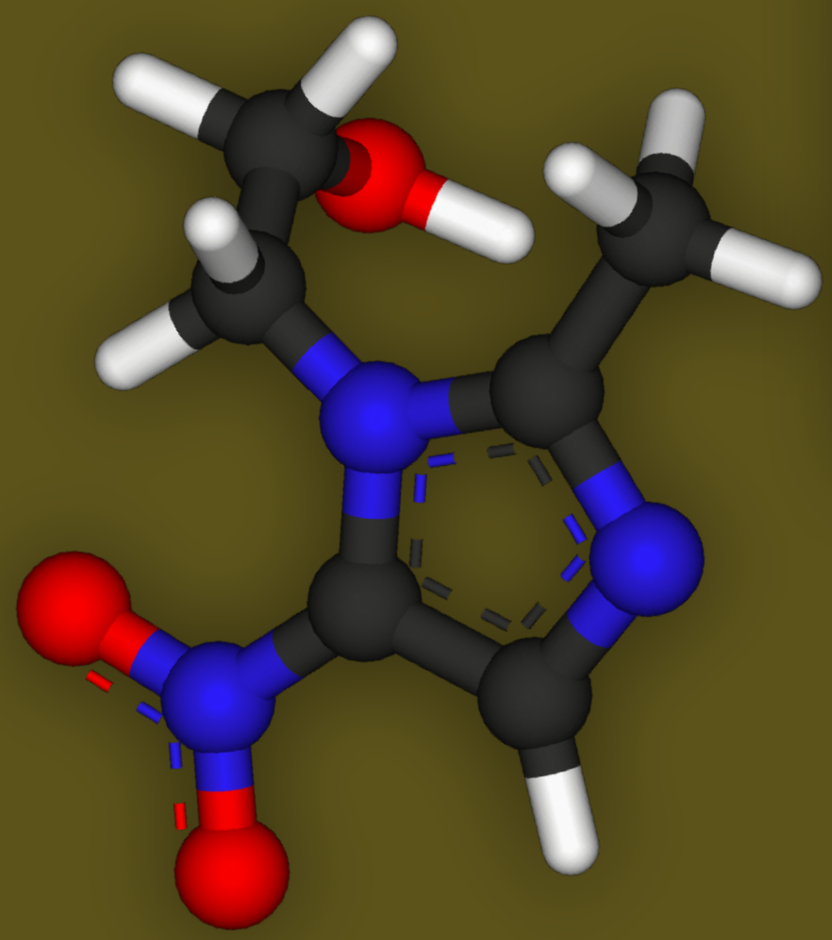

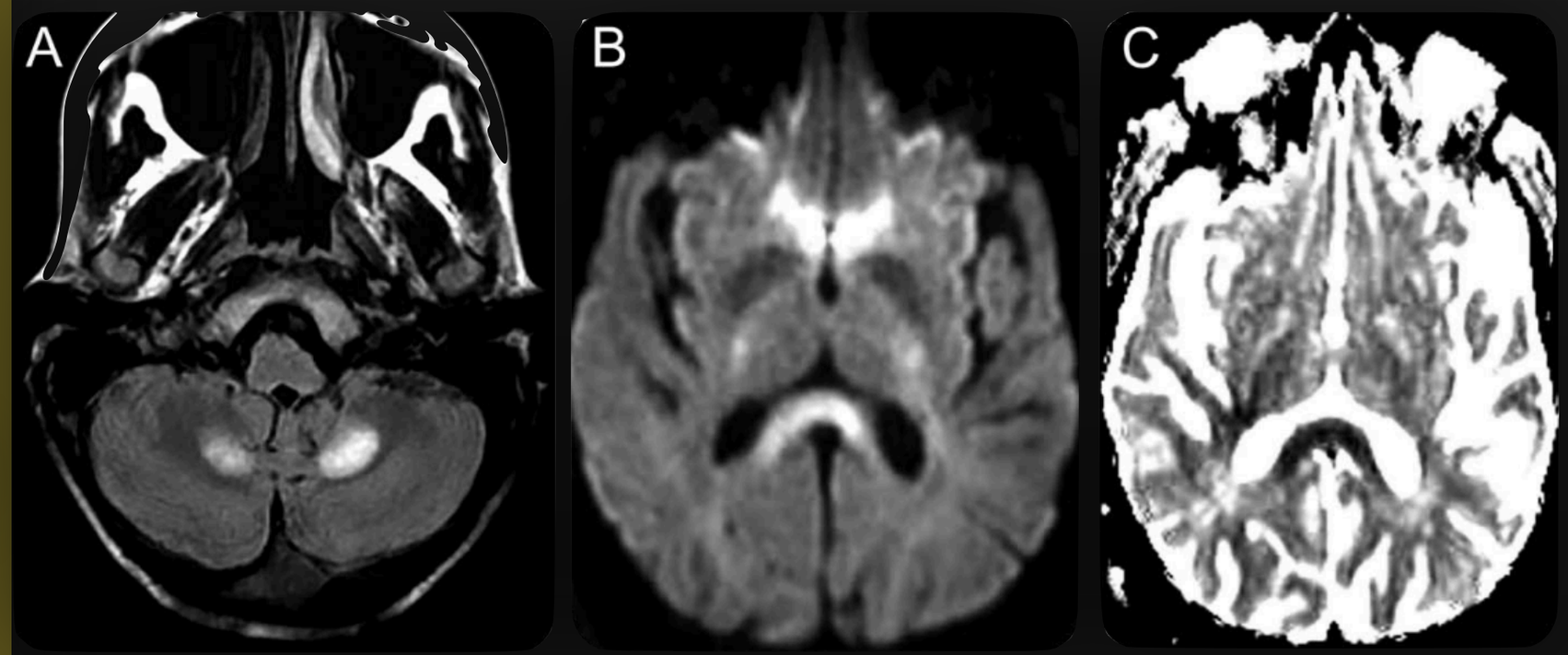

(A) Hiperintensidades características en los núcleos cerebelosos profundos bilaterales. Se observa restricción de la difusión en el esplenio del cuerpo calloso en imágenes ponderadas por difusión (B) y ADC (C).

ENCEFALOPATÍA ASOCIADA A ANTIBIÓTICOS SEGÚN 3 FENOTIPOS

FENOTIPO 3
METRONIDAZOL

DISFUNCIÓN CEREBELOSA Y ALTERACIÓN DEL ESTADO MENTAL

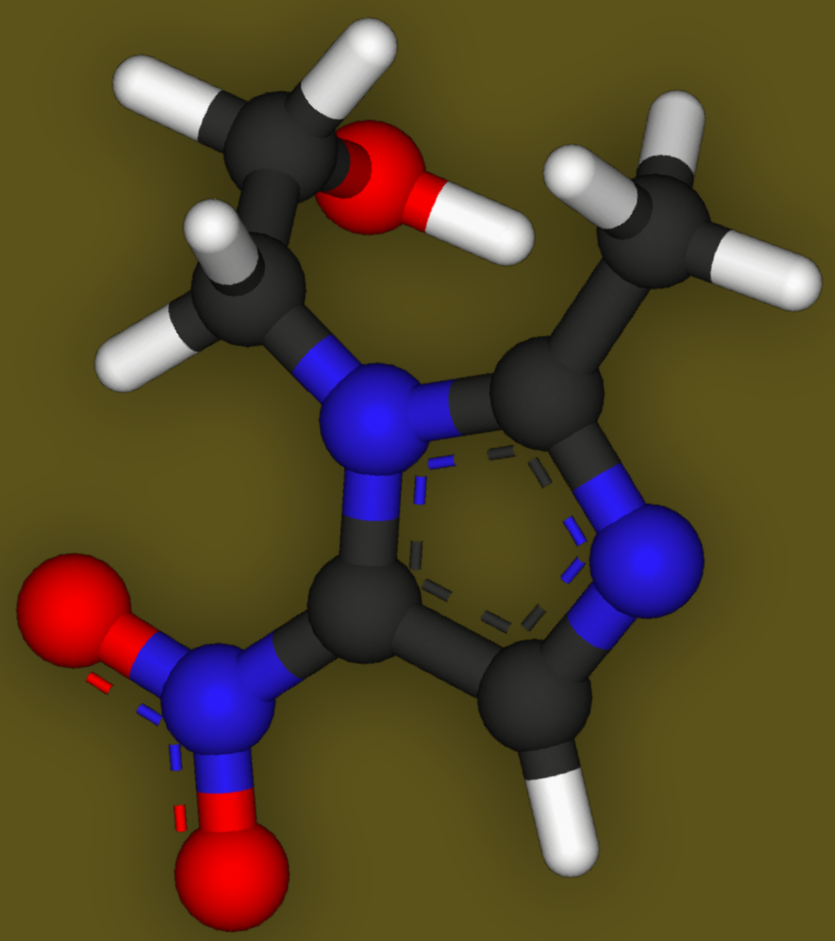

Patogenia

- Alteración metabólica por la distribución radiológica → inhibición competitiva con la **tiamina** (por su similitud clínica y radiológica con la encefalopatía de Wernicke).
- Disfunción **mitocondrial** transitoria (pico de lactato en la espectroscopia por RM o por estudios en los que el metronidazol parece tener acción antioxidante en la enfermedad de Crohn).
- Modulación del receptor de **GABA**
- Interacciones con el **ADN** y **ARN** neuronales
- **Acúmulo** en el tejido intersticial cerebral → **edema** vasógeno y citotóxico.

ENCEFALOPATÍA ASOCIADA A ANTIBIÓTICOS SEGÚN 3 FENOTIPOS

FENOTIPO 3
METRONIDAZOL

DISFUNCIÓN CEREBELOSA Y ALTERACIÓN DEL ESTADO MENTAL

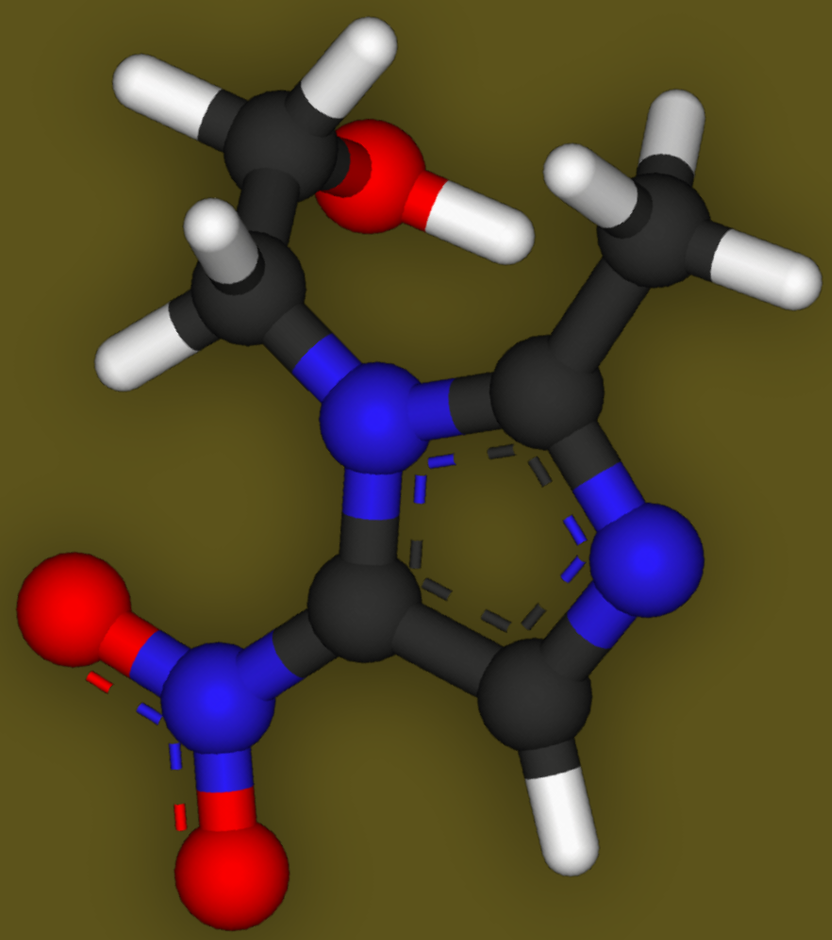

Diagnóstico diferencial

- Encefalopatía por bromuro de metilo → lesiones en núcleo dentado y esplenio del cuerpo calloso
- Otras encefelopatías asociadas a antibioterapia (EAA)
- Leucodistrofias, errores del metabolismo, enfermedades por depósito y mitocondriales → lesiones en núcleo dentado.

CASO CLÍNICO

Mujer de 72 años que presenta primer brote de enfermedad de Crohn complicado con perforación colónica que precisó colectomía.

Antecedentes — Hipertensión arterial, fibrilación auricular paroxística, hipotiroidismo, asma bronquial.

CASO CLÍNICO

1 mes más tarde → abscesos hepáticos por enterococos sensibles a metronidazol → **metronidazol en dosis de 500 mg/12 h por vía oral.**

Durante todo este período de enfermedades consecutivas, el gastroenterólogo observó bradipsiquia y gran dificultad para caminar. Lo interpretó como deterioro general por su enfermedad y las múltiples complicaciones, y continuó el tratamiento con metronidazol. En estos meses, la alimentación fue adecuada y no mostró signos de desnutrición.

CASO CLÍNICO

Tras 87 días en tratamiento → ingresa de nuevo por enteritis por Aeromonas y para estudio de nuevas lesiones hepáticas, cuyo cultivo es estéril.

Se modifica el tratamiento de **metronidazol a 500 mg/8 h por vía endovenosa.**

CASO CLÍNICO

Pocos días más tarde

↓ nivel de **conciencia**, dificultad en la emisión del **lenguaje** y **debilidad** de las extremidades derechas. No alucinaciones visuales ni crisis epilépticas en ningún momento.

CASO CLÍNICO

Exploración física

- 140/90 mmHg
- Consciente, **somnolencia y bradipsiquia**. No déficit visual, **disfasia** mixta de predominio motor con leve **disartria**. **Hemiparesia** derecha de predominio braquial proximal con reflejos exaltados. Leve **distonía** con hiperpronación de la mano y leve **rigidez** en rueda dentada en la misma extremidad.
- No colabora para pruebas cerebelosas ni fue posible explorar la bipedestación ni la marcha. Sin signos de irritación meníngea.
- No se apreciaron soplos carotídeos y los pulsos temporales estuvieron presentes, isopulsátiles e indoloros.

CASO CLÍNICO

- `Analítica` — hemograma, la bioquímica hepática, las hormonas tiroideas, el amonio y las vitaminas B1, B12 y A normales. Leve hipovitaminosis D.
- `Electroencefalograma` — actividad de 7-9 Hz de predominio parietooccipital bilateral y actividad beta anterior de bajo voltaje; sobre esta actividad se entremezclaron en ambos hemisferios ondas más lentas theta y delta con predominio en las regiones posteriores del hemisferio izquierdo.
- `TC cerebral` — atrofia panencefálica y leucoaraiosis parcheada

CASO CLÍNICO

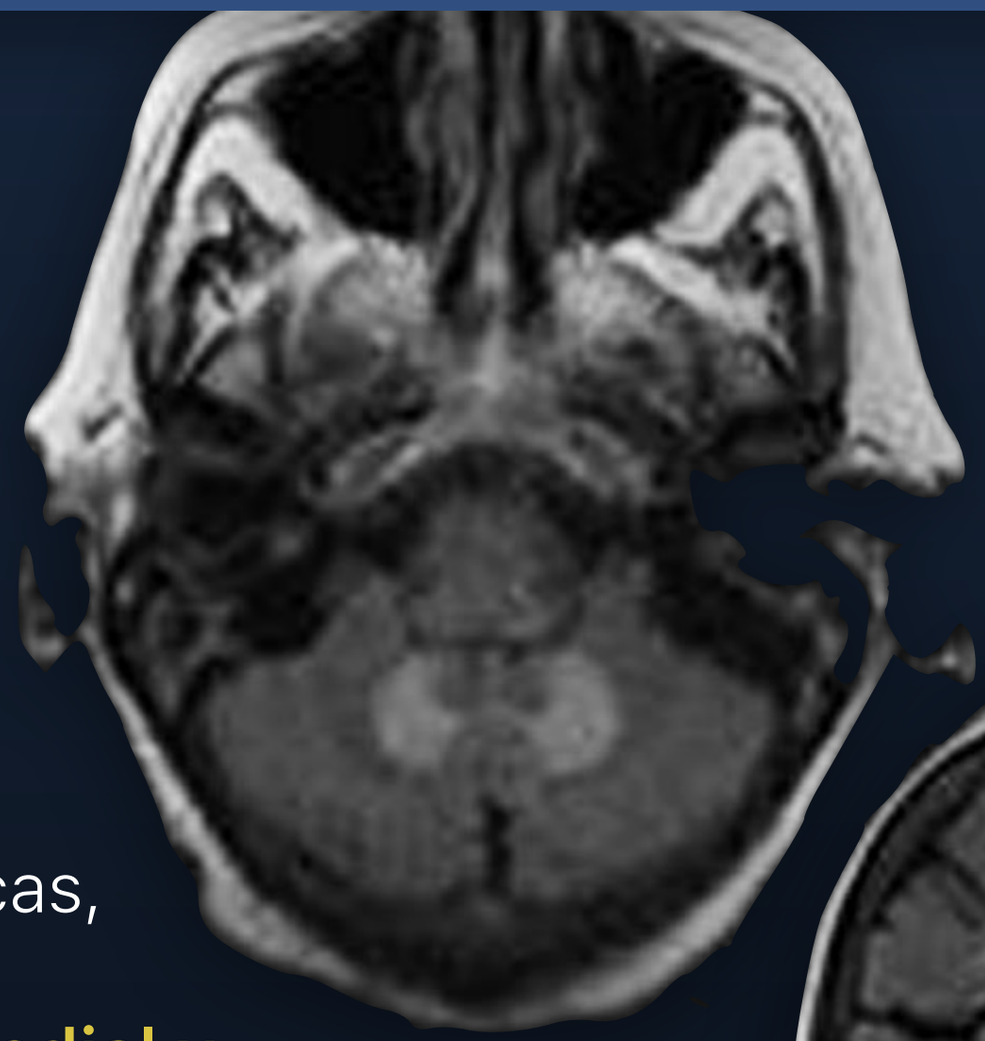

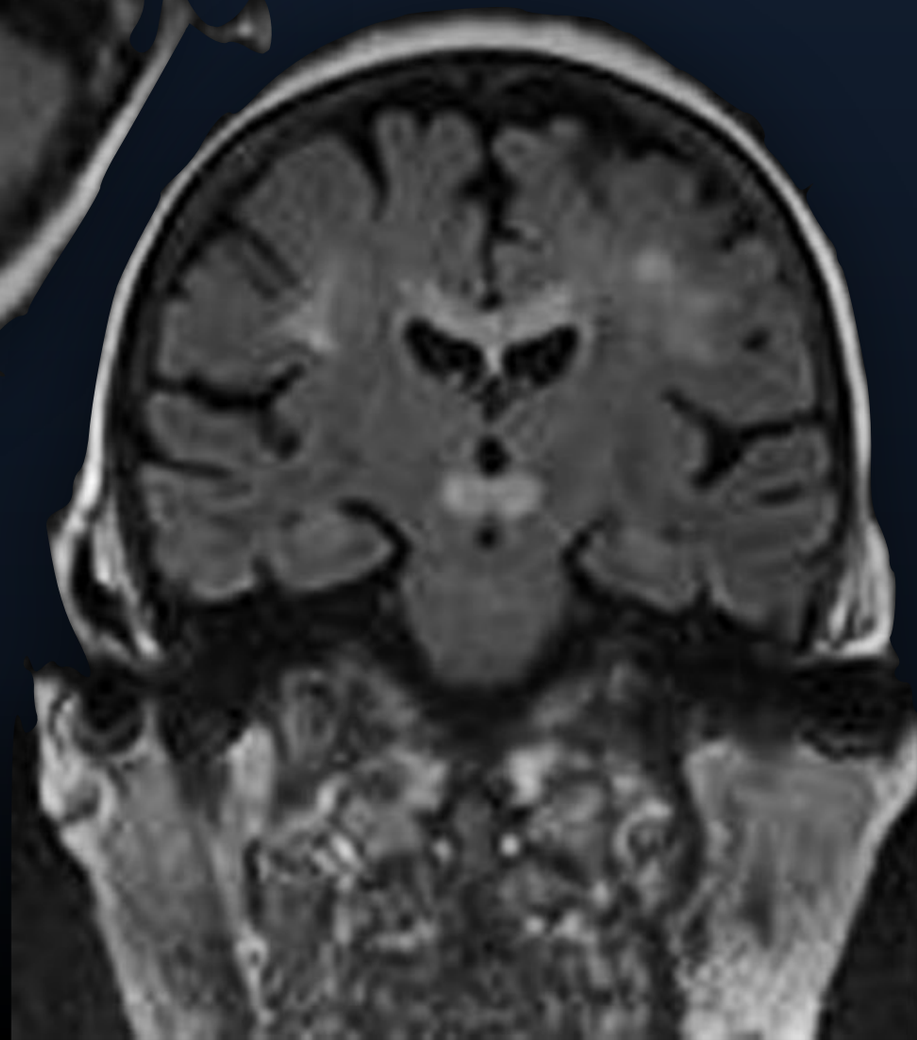

- RMN en FLAIR: áreas hiperintensas, simétricas, que afectan al **cuerpo calloso, a la región medial y anterior del mesencéfalo**, coincidiendo con los núcleos rojos y la zona paramedial de los hemisferios cerebelosos y con los núcleos dentados.

CASO CLÍNICO

- RMN en difusión y ADC: restricción de la difusión, y en menor grado en los mapas ADC, de las lesiones del esplenio del cuerpo calloso y los núcleos rojos sugestiva de **edema citotóxico** en la sustancia blanca y gris, respectivamente.

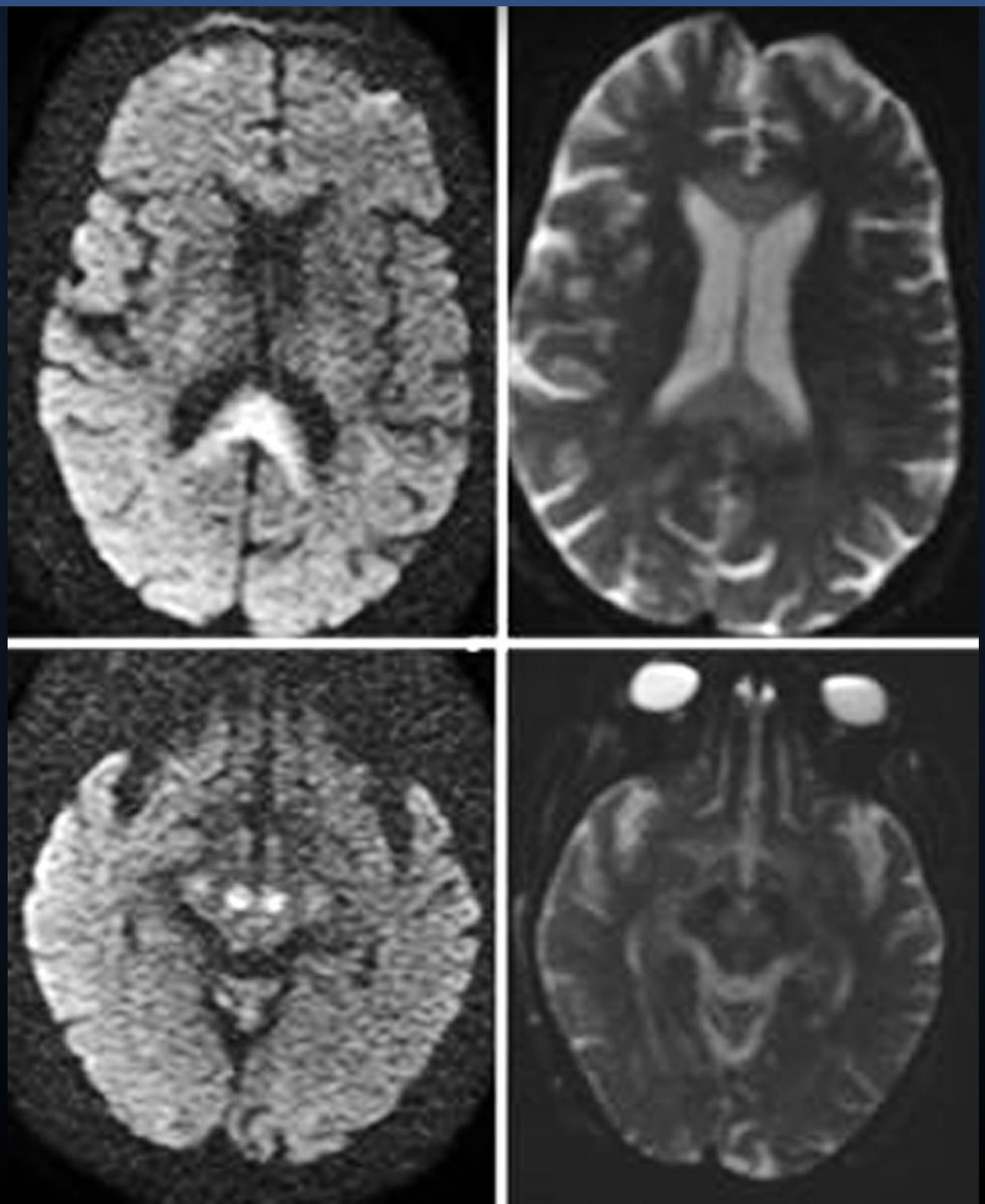

CASO CLÍNICO

- Una vez descartadas razonablemente otras causas de encefalopatía metabólica, **suspendimos el tratamiento con metronidazol**.
- 3 días más tarde comenzó a mejorar el nivel de conciencia, la afasia y la debilidad y, posteriormente, la postura distónica leve de pronación forzada de la mano derecha, que desapareció en menos de una semana.
- tras 7 días — tras varios meses sin caminar y con escasa movilidad, la paciente comenzó a levantarse con ayuda, mantenerse de pie y **caminar** lentamente por debilidad generalizada, pero sin rasgos atáxicos, inestables ni paréticos.

CASO CLÍNICO

- A los dos meses volvió a ingresar por sepsis de origen respiratorio y abdominal, y **se reinició el metronidazol**.
- Un día más tarde → **empeoramiento neurológico** y fallo multiorgánico.

CASO CLÍNICO

Ingresó en la UCI y **falleció** a las 48 horas por neumonía por citomegalovirus, lo que impidió realizar un estudio de neuroimagen de control.

CASO CLÍNICO

Biopsia de cuerpo calloso

- Áreas de **necrosis** (flecha) con aisladas células **inflamatorias** e histiocitos y ocasionales **depósitos** de lipofuscina (HE 2,5×)
- Áreas de **necrosis** con intensa **desmielinización** (flecha) en comparación con el parénquima cerebral circundante (Luxol fast blue, 4×)

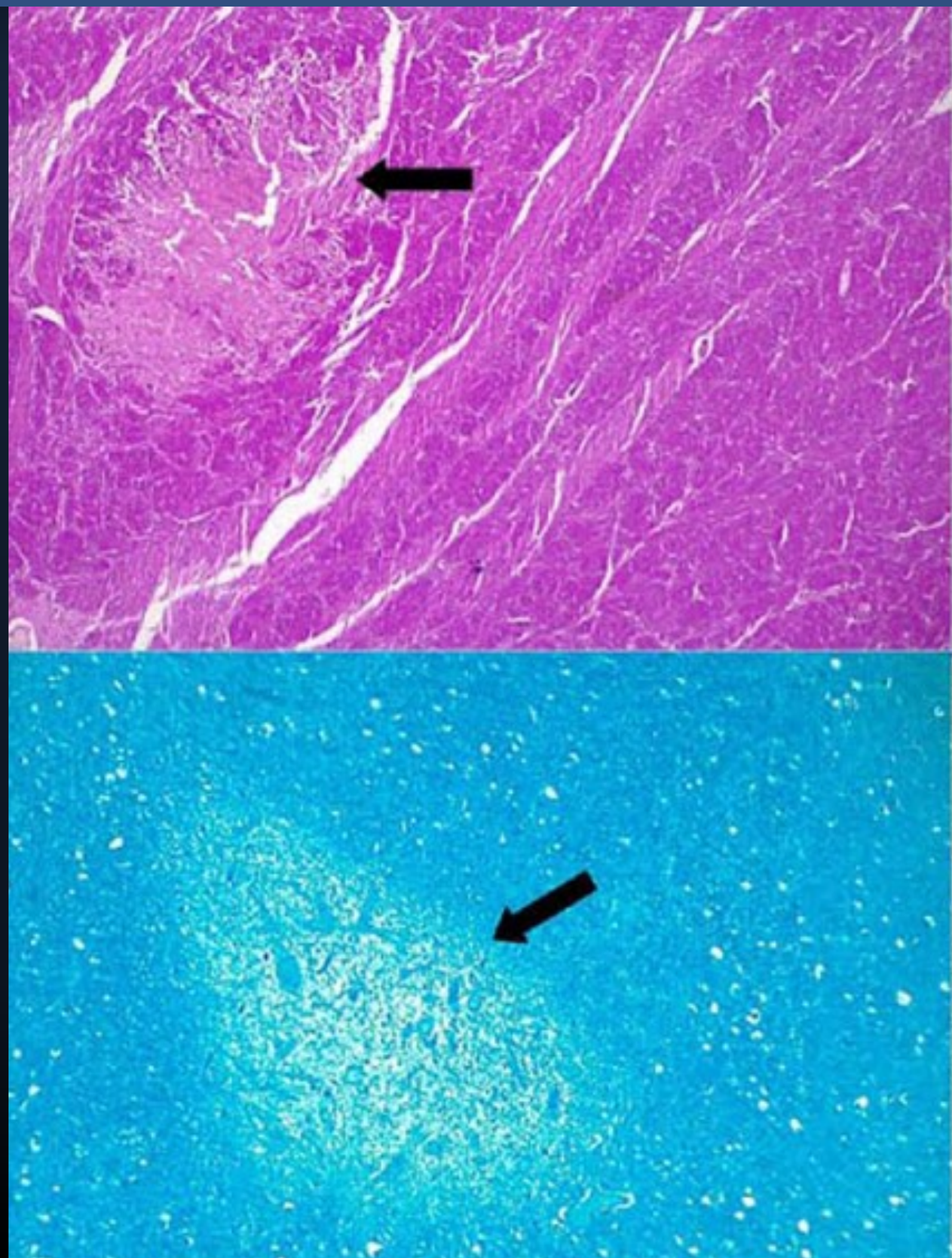

CASO CLÍNICO

Algoritmo del Sistema Español de Farmacovigilancia (**Karch y Lasagna** modificado)

http://www.essalud.gob.pe/ietsi/pdfs/farmacoytecno/4_Formato_Evaluac_de_Causalidad_Algoritmo.pdf

1	Secuencia temporal	compatible, pero no coherente (+1), al no conocerse el mecanismo de acción del metronidazol implicado en este
2	Conocimiento previo	se conoce en referencias ocasionales (+1)
3	Efecto de la retirada	mejora al retirar el fármaco (+2)
4	Reexposición	aparece un empeoramiento neurológico similar al anterior tras la reintroducción (+3)
5	Existencia de causa alternativa	otras posibles causas son igual o menos verosímiles que la reacción adversa (–1)
6	Factores contribuyentes	se desconoce si había factores que pudiesen haber contribuido a la presentación de la reacción adversa (0)
7	Exploraciones complementarias	la exploración radiológica es compatible con lo descrito en la bibliografía como reacción adversa al metronidazol (+1)

CASO CLÍNICO

Algoritmo del Sistema Español de Farmacovigilancia (**Karch y Lasagna** modificado)

http://www.essalud.gob.pe/ietsi/pdfs/farmacoytecno/4_Formato_Evaluac_de_Causalidad_Algoritmo.pdf

1	Secuencia temporal
2	Conocimiento previo
3	Efecto de la retirada
4	Reexposición
5	Existencia de causa alternativa
6	Factores contribuyentes
7	Exploraciones complementarias

Improbable	≤ 0
Condicional	1-3
Posible	4-5
Probable	6-7
Definida	≥ 8

CONCLUSIONES

1. La encefalopatía por **cefalosporinas** suele concurrir con actividad **mioclónica** y **convulsiva** patente en **EEG.**

CONCLUSIONES

1. La encefalopatía por **cefalosporinas** suele concurrir con actividad **mioclónica** y **convulsiva** patente en **EEG.**

2. La encefalopatía por **quinolonas y macrólidos** se manifiesta predominantemente con **psicosis.**

CONCLUSIONES

1. La encefalopatía por **cefalosporinas** suele concurrir con actividad **mioclónica** y **convulsiva** patente en **EEG.**
2. La encefalopatía por **quinolonas y macrólidos** se manifiesta predominantemente con **psicosis.**
3. La encefalopatía por **metronidazol** muestra alteraciones en la **RM** y se presenta mayoritariamente como disfunción **cerebelosa** y alteración del **estado mental**.

CONCLUSIONES

1. La encefalopatía por **cefalosporinas** suele concurrir con actividad **mioclónica** y **convulsiva** patente en **EEG.**
2. La encefalopatía por **quinolonas y macrólidos** se manifiesta predominantemente con **psicosis.**
3. La encefalopatía por **metronidazol** muestra alteraciones en la **RM** y se presenta mayoritariamente como disfunción **cerebelosa** y alteración del **estado mental**.
4. La recuperación suele ser buena tras la **retirada del fármaco** responsable, pero requiere un alto índice de sospecha.

1. Diagnosis of delirium and confusional states - UpToDate [Internet]. [citado 25 de enero de 2022]. Disponible en: https://www.uptodate.com/contents/diagnosis-of-delirium-and-confusional-states
2. Julio A Chalela, MD. Acute toxic-metabolic encephalopathy in adults. En [citado 25 de enero de 2022]. Disponible en: https://www.uptodate.com/contents/acute-toxic-metabolic-encephalopathy-in-adults
3. Xiao M, Huang X. Unmasking antibiotic-associated neurological disorders: The underminer in Intensive Care Unit. Journal of Clinical Neuroscience. septiembre de 2021;91:131-5.
4. Mattappalil A, Mergenhagen KA. Neurotoxicity with Antimicrobials in the Elderly: A Review. Clinical Therapeutics. noviembre de 2014;36(11):1489-1511.e4.
5. Lerner DP, Tadevosyan A, Burns JD. Toxin-Induced Subacute Encephalopathy. Neurologic Clinics. noviembre de 2020;38(4):799-824.
6. Erkkinen MG, Berkowitz AL. A Clinical Approach to Diagnosing Encephalopathy. The American Journal of Medicine. octubre de 2019;132(10):1142-7.
7. Cai A, Cai X. Toxin-Induced Acute Delirium. Neurologic Clinics. noviembre de 2020;38(4):781-98.
8. Arcos BR de, Leiva MDT. Intoxicaciones sistémicas con afectación del sistema nervioso central. Medicine - Programa de Formación Médica Continuada Acreditado. noviembre de 2019;12(90):5283-92.
9. Cristóbal JH, Herán IS, Monteiro GC, Margarit BP, Celi Celi JM. Patología neurológica en las metabolopatías sistémicas y endocrinas. Medicine - Programa de Formación Médica Continuada Acreditado. abril de 2019;12(77):4550-8.
10. Sørensen CG, Karlsson WK, Amin FM, Lindelof M. Metronidazole-induced encephalopathy: a systematic review. J Neurol. enero de 2020;267(1):1-13.
11. González Nafría N, Rojo López Á, Martínez Velasco E, González González D, de la Fuente Bobillo MÁ, Tola Arribas MÁ, et al. Encefalopatía inducida por metronidazol: descripción de un caso con hallazgos radiológicos y anatomopatológicos. RevNeurol. 2019;69(01):27.
12. Bhattacharyya S, Darby RR, Raibagkar P, Gonzalez Castro LN, Berkowitz AL. Antibiotic-associated encephalopathy. Neurology. 8 de marzo de 2016;86(10):963-71.

Sesión monográfica | Enero 2022

Servicio de Medicina Interna

Hospital General Universitario de Valencia

Dr. David Rodrigo Domínguez | R3 Medicina Interna