TAMBIÉN PUEDEN SER CEBRAS

Dr. Pepe Chordà
MIR R1 Celia Piñero Martínez

CASO CLÍNICO - MOTIVO DE INGRESO

Varón de 68 años

INGRESO

- Anemia ferropénica con Hb de 8.5 g/dL
- Lesiones cutáneas eritematosas en placas no pruriginosas, no descamativas.
- Síndrome constitucional de meses de evolución (pérdida de peso no cuantificada)

↓

SÍNDROME CONSTITUCIONAL A ESTUDIO

↓

SÍNDROME PARANEOPLÁSICO POR SOSPECHA DE NEO DE COLON

CASO CLÍNICO - ANTECEDENTES

ANTECEDENTES MÉDICOS:
- No RAMc
- TÓXICOS: Fumador de 10 cigarrillos diarios desde los 14 años.
- FRCV: Diabetes Mellitus tipo 2. Hipertensión arterial.
- Ulcus gástrico
- Incontinencia urinaria.
- Hiperplasia benigna de próstata

ANTECEDENTES QUIRÚRGICOS:
- Amputación infracondílea en miembro inferior derecho (23/05/2006)
- Síndrome de Buerguer sin seguimiento.
- Drenaje de infección sobre muñón en 2013.
- Múltiples amputaciones digitales en miembro inferior izquierdo

TRATAMIENTO HABITUAL (2016):
- Tardyferon 80 mg/ 24h
- Metformina 850 mg /12h
- Insulina Glargina 22 UI en la comida
- Atorvastatina 20 mg /24h
- Valsartan/hidroclorotiazida 320/25 mg /24h
- Omeprazol 20 mg/ 24h
- Tamsulosin/Dutasterida 0,5/0,4 mg /24h
- AAS 100 mg 1/24h

En seguimiento por CCEE Cirugía Vascular

CASO CLÍNICO - EXPLORACIÓN FÍSICA

EXPLORACIÓN FÍSICA:
TA: 124/54 mmHg FC: 58 ppm Sp02: 94% (FI02: 0.21) Glucemia 153 mg/dL Tª: 35.9ºC
Consciente y orientado en las tres esferas. Palidez cutánea, normohidratado.
AC: Tonos rítmicos sin soplos
AP: MVC sin ruidos patológicos sobreañadidos
ABD: Lesión melanocítica periumbilical, de bordes mal delimitados y asimétrica, de coloración no homogénea. RHA presentes. Blando y depresible, no doloroso a la palpación. Sin masas ni megalias. Blumberg y Murphy negativos. Sin signos de irritación peritoneal.

MMII: Lesiones purpúricas no palpables, no pruriginosas. No dolorosas, no descamativas, sin palidez a la digito-presión. Úlcera necrótica en primer dedo del pie izquierdo, dolorosa a la palpación profunda, sensibilidad disminuida. Lesiones ulcerosas en maleolo externo y talón izquierdo.

MMSS: Lesiones hemorrágicas subungueales, lesiones ulcerosas en articulaciones interfalángicas proximales de múltiples dedos de ambas manos. Osteomielitis crónica en tercer dedo de la mano derecha.

https://www.uptodate.com/contents/iga-vasculitis-henoch-schonlein-purpura-management?search=vasculitis%20iga%20tratamiento&source=search_result&selectedTitle=1~150&usage_type=default&display_rank=1#H331352511

CASO CLÍNICO - PRUEBAS COMPLEMENTARIAS

- **ANALÍTICA:** anemia ferropénica, PSA 7.76
- **ORINA:** proteínas +++ → proteinuria de 2.5 sin alteración de FR
- **GASOMETRÍA ARTERIAL:** normal
- **PCR SARS COV2:** Negativo
- **RX TÓRAX:** múltiples adenopatías perihiliares
- **TC CEREBRAL**: normal
- **Ecografía abdominal:** contenido ecogénico en el interior de la vejiga que no permite descartar hematuria
- **Urinocultivo**: negativo

PREVIAS:

- Heces: negativo para cultivo y C. Difficile
- Serología VIH y Hepatitis: negativa

↓

AMPLIACIÓN ESTUDIO

CASO CLÍNICO - ESTUDIO DE EXTENSIÓN

GASTRO Y COLONOSCOPIA:
- Esófago de Barret
- Pólipo sésil en recto

VESICAL:
- Lesión urotelial de 2-3 cm en cara anterior vejiga en cistoscopia - exéresis en CCEE

TC TORACO-ABDOMINO-PÉLVICO:
- Nódulo en LSD de 4mm, otro de 5mm y otro de 5 mm en LSI
- Micronódulos en ambos hemitórax
- No se puede descartar metástasis
- Derrame pleural derecho
- Engrosamiento de pared vesical sugestivo de malignidad
- Resto sin alteraciones

ECOCARDIOGRAFÍA:
- Hipertrofia concéntrica del VI con FEVI preservada
- Doble lesión mitral
- Esclerosis aórtica sin estenosis
- Sin hallazgos embolígenos

LESIONES CUTÁNEAS
- Lesiones purpúricas se biopsian - desaparecen- Vasculitis leucocitoclástica
- Lesión pigmentada - exéresis en CCEE

TORACOCENTESIS:
- Características de trasudado
- ADA negativo

CASO CLÍNICO – ESTUDIO DE EXTENSIÓN

- Colonoscopia y gastroscopia: sin hallazgos patológicos
- TC TAP: Nódulos y micronódulos en ambos hemitórax sugestivos de metástasis
- Biopsia cutánea: pendiente de lesión pigmentada + Vasculitis leucocitoclástica autolimitada
- Lesión de 2-3 cm en vejiga, pendiente de biopsia
- Proteinuria 2,5 pendiente de estudio en CCEE nefrología tras resolución lesión vesical

↓

ALTA CON SEGUIMIENTO EN CCEE DE MIN

HÁBITOS HIGIÉNICO-DIETÉTICOS:

- Abandono del hábito tabáquico
- Inicio de autocuidados, instrucción por parte de MAP
- Control glucémico en domicilio
- Ejercicio físico moderado

SE INTRODUCE:

- Enoxaparina 4.000 /24h
- Valsartan 80 mg/12h
- Omeprazol 40 mg/24h

CASO CLÍNICO – ESTUDIO DE EXTENSIÓN EN CCEE

- PET-TC
- BIOPSIA VESICAL
- BIOPSIA CUTÁNEA

Ingreso en Neurología por sospecha de ICTUS, diagnóstico final de estatus no convulsivo resuelto manifestado como crisis vascular precoz

PET-TC: Nódulos hipermetabólicos ya conocidos en TC previo. A descartar neumonitis por hipersensibilidad, bronquiolitis o etiología infecciosa atípica. Menos probable neoplasia o vasculitis.

BAS y BAL: BAAR y cultivo negativos

Seguimiento por Neumología por nódulos pulmonares

BIOPSIA VESICAL: Atipia urotelial de bajo grado que no se confirma en la segunda biopsia.

Nefrología:

- Sospecha de nefropatía membranosa por sospecha de neoplasia de próstata por PSA 7.76
- Ecografía : próstata normal de 25 cc, de características ecogénicas normales

CASO CLÍNICO - DIAGNÓSTICO

BIOPSIA CUTÁNEA:
- Nevus melanocítico de compuesto displásico y bordes libres

↓

Inmunología de púrpura: **Positiva para IgA++**

↓

VASCULITIS IgA - Schönlein - Henoch

↓

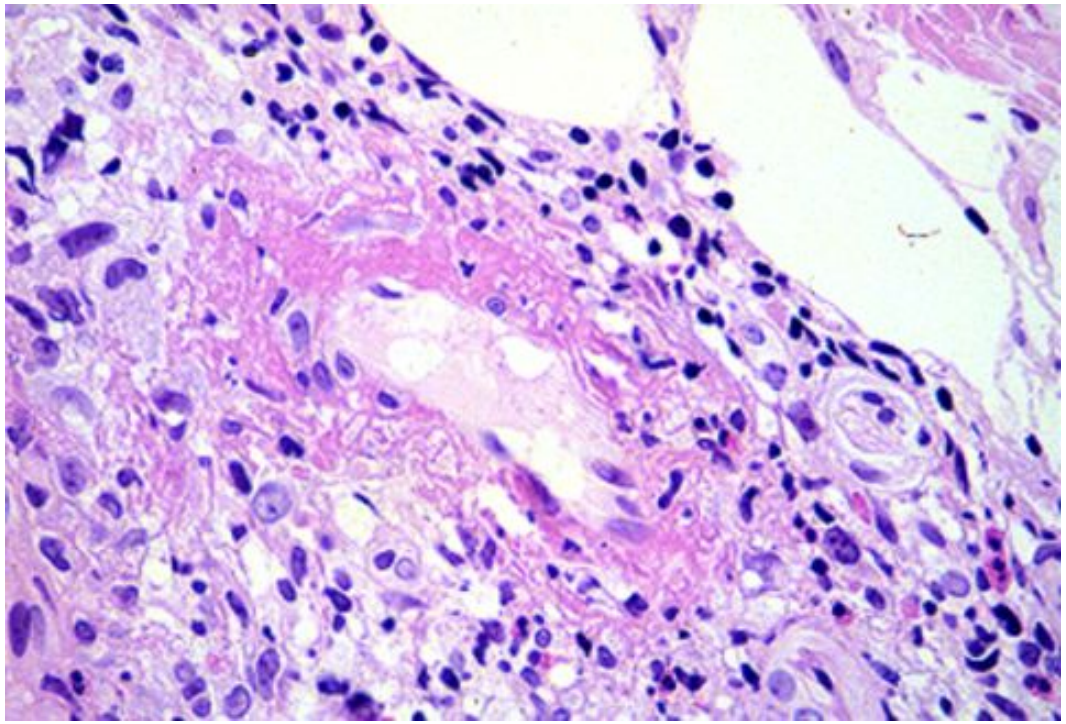

- Inicio de tratamiento para vasculitis → resolución de cuadro constitucional
- Abandono del hábito tabáquico: buena evolución de necrosis distal de dedos en MMSS y MMII
- Seguimiento por Digestivo por esófago de barret

https://www.uptodate.com/contents/iga-vasculitis-henoch-schonlein-purpura-management?search=vasculitis%20iga%20tratamiento&source=search_result&selectedTitle=1~150&usage_type=default&display_rank=1#H331352511

VASCULITIS IgA - SCHÖNLEIN-HENOCH

- Infancia tras infecciones respiratorias
- Adultos peor pronóstico. Edad media de presentación 50 años.
  Sin desencadenante claro, descartar proceso neoplásico subyacente

CLÍNICA:

- (96%) **Exantema cutáneo:** púrpura palpable no trombopénica, sin coagulopatía
- Edema facial
- (64%) **Artralgias:** poliartritis no erosiva que resuelve sin secuelas
- (48%) **Dolor abdominal**, hemorragia gastrointestinal, invaginación intestinal
- (33%) **Enfermedad renal** : marca gravedad. Hematuria y proteinuria en el 30-70%
- **Otros:** dolor, sensibilidad e edematización testículos; deterioro de DLCO pulmonar, cambios radiológicos intersticiales en RX tórax.

https://www.uptodate.com/contents/iga-vasculitis-henoch-schonlein-purpura-management?search=vasculitis%20iga%20tratamiento&source=search_result&selectedTitle=1~150&usage_type=default&display_rank=1#H331352511

VASCULITIS IgA - SCHÖNLEIN-HENOCH

DIAGNÓSTICO:

Manifestaciones clínicas cutáneas (púrpura palpable) + 2 o más de los siguientes:

- Artritis
- Alteraciones abdominales
- Lesión renal

BIOPSIA:

Obligatoria en adultos por baja incidencia.

- De piel suficiente si positiva

(primeras 24h por aparición de lesiones en vasos que falsean resultados a partir de 24h)

- Si no diagnóstico: biopsia renal

LABORATORIO:

Ningún dato diagnóstico per se

TRATAMIENTO

Cuadro autolimitado, tendencia a la recidiva

Tratamiento **sintomático** para dolor (AINE, analgesia habitual)

Proteinuria > 0,5 g/día pero < 1g/día → IECA o ARA II

Proteinuria >1g/día → Metilprednisolona hasta 1g durante 3 días + Prednisona oral +IECA /ARA II

https://www.uptodate.com/contents/iga-vasculitis-henoch-schonlein-purpura-management?search=vasculitis%20iga%20tratamiento&source=search_result&selectedTitle=1~150&usage_type=default&display_rank=1#H331352511

GRÀCIES