Esta Klebsiella se queda conmigo

Servicio de Enfermedades Infecciosas
Hospital General Universitario de Valencia

Dr. David Rodrigo Domínguez | R3 Medicina Interna
Dr. Vicente Abril López de Medrano | Coordinador de la sesión

ANTECEDENTES

Varón de 69 años con antecedentes de...

- Alergia a contraste yodado
- Hipotiroidismo
- FA anticoagulada, con antecedente de HDA con ACOD, pendiente cierre orejuela.
- Miocardiopatía isquémica con revascularización quirúrgica incompleta (SCA por IM anterior en 2019, doble bypass, CD no revascularizada) y disfunción ventricular grave (FEVI 30%). IM moderada isquémica.
- Déficit leve del factor VII heterocigótico
- Espondilitis anquilopoyética a los 19 años de edad (1970) que se trató con golimumab
- Diverticulosis colónica
- Exfumador hasta hace 15 años de 5 cig/día. No criterios bronquitis crónica. No episodios disnea-sibilancia. Uso de broncodilatadores. No contacto ni contagio TBC.
- Operado con **prótesis bilateral de cadera** (1990)

ANTECEDENTES

- 2014 **Diverticulitis** aguda complicada, con perforación a nivel de sigma → sigmoidectomía con anastomosis colosigmoidea baja.
- 2016 Varias **oclusiones** intestinales de etiología estenótica y posteriormente adherencial → tras varias intervenciones, finalmente colostomía transversa por el polo superior, en cañón de escopeta.

ANTECEDENTES

2020

- Inicia dolor en muslo y cadera izquierdas
- shock séptico por **osteomielitis** e **infección prótesica polimicrobiana** (aislamientos de Escherichia coli y Proteus mirabilis)
- ingreso prolongado en UCI enero-marzo 2020 y en sala de hospitalización (junio-agosto) con múltiples complicaciones y reintervenciones (×3)

ENFERMEDAD ACTUAL

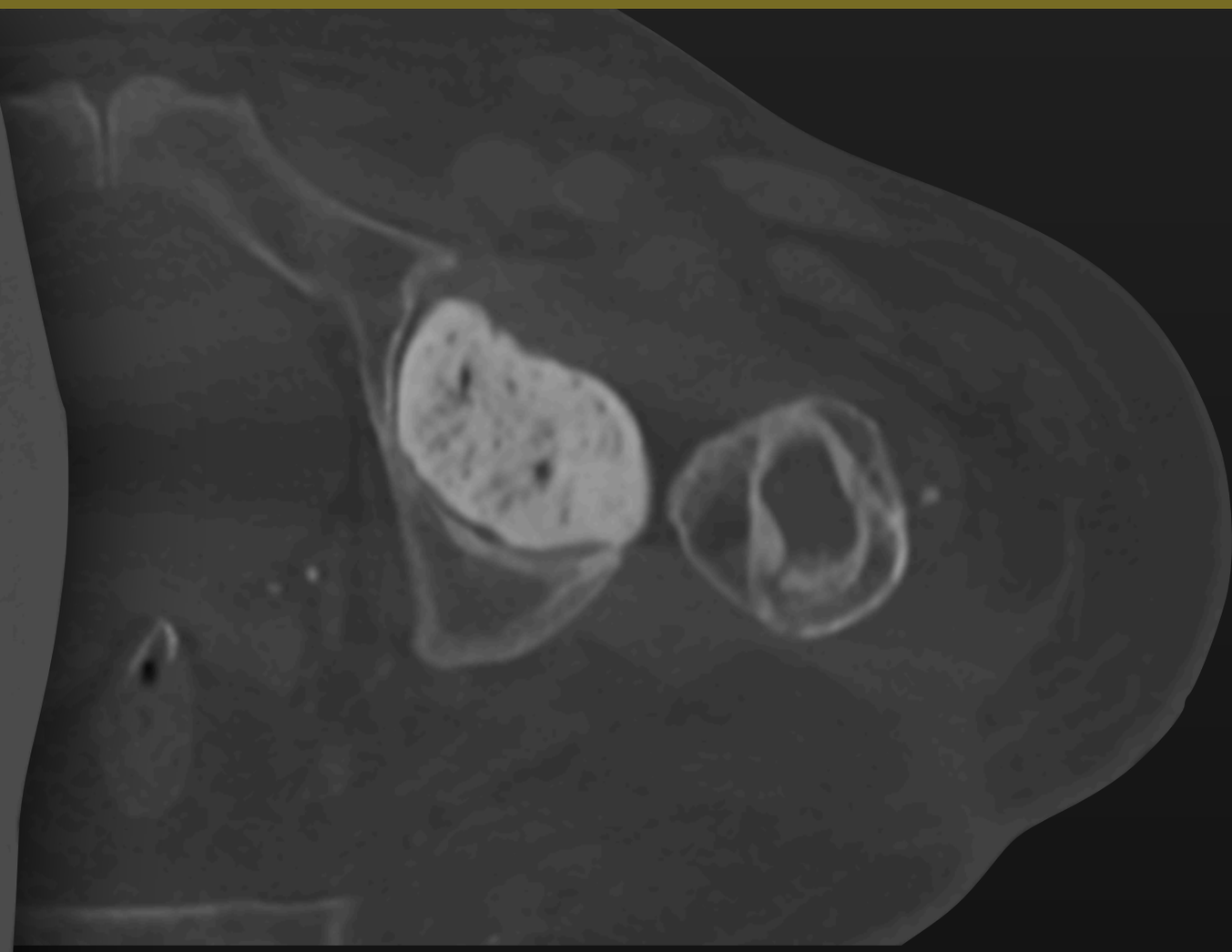

- TC 11/2020 — fractura en tercio medio, defectos óseos, calcificaciones distróficas en vertiente interna, loculación líquida extensa rodeando al fémur izquierdo prácticamente en toda su longitud, atrofia musculatura del MII, fusión de articulaciones sacroilíacas.

ENFERMEDAD ACTUAL

01/2021

EXUDADO FARÍNGEO AXILAR Y RECTAL

1. Klebsiella pneumoniae ESBL productora de carbapenemasa tipo KPC
2. Escherichia coli ESBL
3. Pseudomonas aeruginosa MR no productora de carbapenemasas.

ENFERMEDAD ACTUAL

01/2021

EXUDADO FARÍNGEO AXILAR Y RECTAL

1. Klebsiella pneumoniae ESBL productora de carbapenemasa tipo KPC
2. Escherichia coli ESBL
3. Pseudomonas aeruginosa MR no productora de carbapenemasas.

- 2021 extracción de placa de osteosíntesis + **limpieza** (4ª ocasión) + fijador externo

ENFERMEDAD ACTUAL

01/2021

EXUDADO FARÍNGEO AXILAR Y RECTAL

1. Klebsiella pneumoniae ESBL productora de carbapenemasa tipo KPC
2. Escherichia coli ESBL
3. Pseudomonas aeruginosa MR no productora de carbapenemasas.

- 2021 extracción de placa de osteosíntesis + **limpieza** (4ª ocasión) + fijador externo

01/2021 Y 02/2021

HEMOCULTIVOS ×2, HERIDA PROFUNDA EN MUSLO Y MATERIAL PROTÉSICO

Bacteroides fragilis

Amoxi/Clav, Piper/Tazo, Cefotaxima, Cefoxitina, Imipenem, Clindamicina, Metronidazol, ~~Moxifloxacino~~ ~~Penicilina, Tetraciclina~~

ENFERMEDAD ACTUAL

- **Las infecciones protésicas de aparición tardía** — S.aureus, bacilos gramnegativos o estreptococos β-hemolíticos
- **Las infecciones protésicas/ osteosintéticas por contigüidad** — ECN, S.aureus, enterococcus, enterobacterias, P.aeruginosa, anaerobios

01/2021 Y 02/2021

HEMOCULTIVOS ×2, HERIDA PROFUNDA EN MUSLO Y MATERIAL PROTÉSICO

Bacteroides fragilis

Amoxi/Clav, Piper/Tazo, Cefotaxima, Cefoxitina, Imipenem, Clindamicina, Metronidazol, ~~Moxifloxacino~~ ~~Penicilina, Tetraciclina~~

- Mensa et. al. Guía de terapéutica antimicobiana (Ed. 2021)

ENFERMEDAD ACTUAL

- TC 02/2021 — miositis en psoas ilíaco izquierdo con burbujas en su interior, osteomielitis en pala ilíaca y acetábulo izquierdos. Tramo del sigma de aproximadamente 34 mm de longitud sin plano graso de separación con el músculo psoas ilíaco izquierdo observando también una burbuja área.

ENFERMEDAD ACTUAL

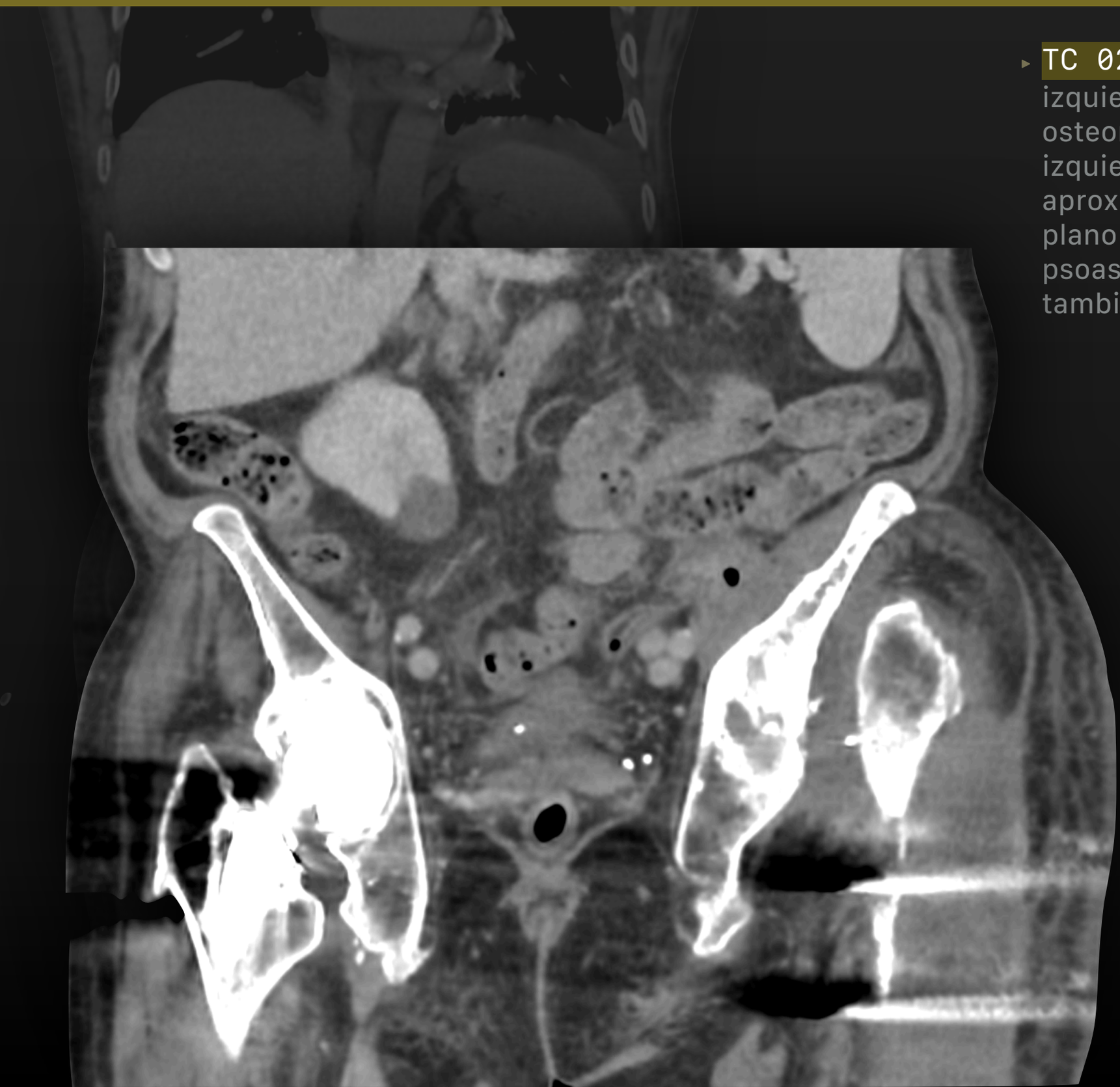

- TC 02/2021 — miositis en psoas ilíaco izquierdo con burbujas en su interior, osteomielitis en pala ilíaca y acetábulo izquierdos. Tramo del sigma de aproximadamente 34 mm de longitud sin plano graso de separación con el músculo psoas ilíaco izquierdo observando también una burbuja área.

ENFERMEDAD ACTUAL

- TC 02/2021 — miositis en psoas ilíaco izquierdo con burbujas en su interior, osteomielitis en pala ilíaca y acetábulo izquierdos. Tramo del sigma de aproximadamente 34 mm de longitud sin plano graso de separación con el músculo psoas ilíaco izquierdo observando también una burbuja área.

Y AHORA, QUÉ?

05/2021

CULTIVO DE PUNCIÓN DE ABSCESO

Klebsiella pneumoniae ESBL productora de **carbapenemasa tipo KPC**

S — Colistina (CMI ≤2) ceftazidima-avibactam (CMI 0.5) Cefiderocol (CMI 1) Imipenem/relebactam (CMI 0.5) Meropenem/vaborbactam (CMI 0.12) Amikacina (CMI 16)

R — Amoxi/Clav. (CMI >32) Cefepime (CMI >16) Cotrimoxazol (CMI 4/76) Ertapenem (CMI >1) Cefotaxima (CMI >32) Ceftazidima (CMI >32) Ampicilina (CMI >8) Imipenem (CMI >8) Cefuroxima (CMI >8) Cefixima (CMI >1) Meropenem (CMI 16) Ceftolozane-Tazobactam (CMI >8) Ciprofloxacina (CMI >1) Gentamicina (CMI >4) Tobramicina (CMI >4)

Y AHORA, QUÉ?

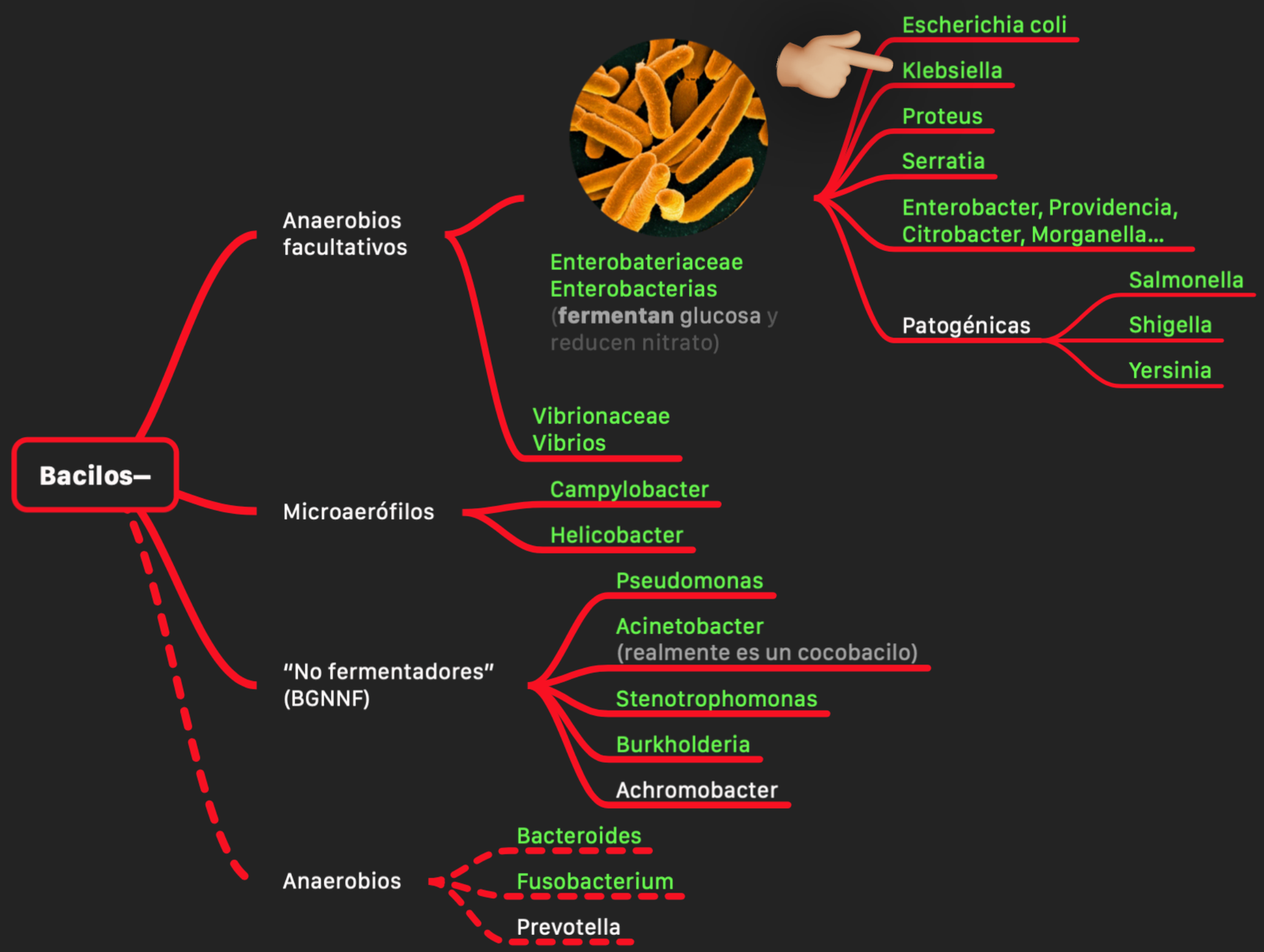
Bacilos–
Anaerobios facultativos
Enterobateriaceae
Enterobacterias
(fermentan glucosa y reducen nitrato)
Escherichia coli
Klebsiella
Proteus
Serratia
Enterobacter, Providencia, Citrobacter, Morganella...
Patogénicas
Salmonella
Shigella
Yersinia
Vibrionaceae
Vibrios
Microaerófilos
Campylobacter
Helicobacter
"No fermentadores" (BGNNF)
Pseudomonas
Acinetobacter
(realmente es un cocobacilo)
Stenotrophomonas
Burkholderia
Achromobacter
Anaerobios
Bacteroides
Fusobacterium
Prevotella

Y AHORA, QUÉ?

05/2021

CULTIVO DE PUNCIÓN DE ABSCESO

Klebsiella pneumoniae ESBL productora de **carbapenemasa tipo KPC**

S — Colistina (CMI ≤2) ceftazidima-avibactam (CMI 0.5) Cefiderocol (CMI 1) Imipenem/relebactam (CMI 0.5) Meropenem/vaborbactam (CMI 0.12) Amikacina (CMI 16)

R — Amoxi/Clav. (CMI >32) Cefepime (CMI >16) Cotrimoxazol (CMI 4/76) Ertapenem (CMI >1) Cefotaxima (CMI >32) Ceftazidima (CMI >32) Ampicilina (CMI >8) Imipenem (CMI >8) Cefuroxima (CMI >8) Cefixima (CMI >1) Meropenem (CMI 16) Ceftolozane-Tazobactam (CMI >8) Ciprofloxacina (CMI >1) Gentamicina (CMI >4) Tobramicina (CMI >4)

FACTORES DE RIESGO



Factores de riesgo asociados a colonización o infección por organismos productores de **carbapenemasas**:

- ✓ Traumatismos
- ✓ **Uso de carbapenemes o cefalosporinas de amplio espectro**
- ✗ Diabetes mellitus
- ✗ Cáncer
- ✗ Trasplante
- ✓ **Ventilación mecánica**
- ✓ **Catéteres urinarios y/o venosos**
- ✓ **Estado funcional pobre, estado crítico**
- ✗ Institucionalizados en centros de larga estancia

- Salomon S Manusk J. Bradley S, et al. Diagnosis and management of complicated intra-abdominal infection in adults and children: guidelines by the Surgical Infection Society and the Infectious Diseases Society of America Clin Infect Ds 2010; 50:133. Woerther Pt, Burder C. Chochoty E. Andremont A Thends in human fecal carriage of extended-spectrum ncmoses in the community toward the globokoration of CTXM Clin Microbiol Rev 2013:26:744

FACTORES DE RIESGO

Factores de riesgo asociados a **mortalidad** en infecciones intraabdominales — edad >70a, comorbilidad, gravedad de la enfermedad (ej. shock), afectación del peritoneo, retraso en el control del foco > 24h

- Salomon S Manusk J. Bradley S, et al. Diagnosis and management of complicated intra-abdominal infection in adults and children: guidelines by the Surgical Infection Society and the Infectious Diseases Society of America Clin Infect Ds 2010; 50:133. Woerther Pt, Burder C. Chochoty E. Andremont A Thends in human fecal carriage of extended-spectrum ncmoses in the community toward the globokoration of CTXM Clin Microbiol Rev 2013:26:744

Y AHORA, QUÉ?

05/2021

CULTIVO DE PUNCIÓN DE ABSCESO

Klebsiella pneumoniae ESBL productora de **carbapenemasa tipo KPC**

S — Colistina (CMI ≤2) ceftazidima-avibactam (CMI 0.5) Cefiderocol (CMI 1) Imipenem/relebactam (CMI 0.5) Meropenem/vaborbactam (CMI 0.12) Amikacina (CMI 16)

R — Amoxi/Clav. (CMI >32) Cefepime (CMI >16) Cotrimoxazol (CMI 4/76) Ertapenem (CMI >1) Cefotaxima (CMI >32) Ceftazidima (CMI >32) Ampicilina (CMI >8) Imipenem (CMI >8) Cefuroxima (CMI >8) Cefixima (CMI >1) Meropenem (CMI 16) Ceftolozane-Tazobactam (CMI >8) Ciprofloxacina (CMI >1) Gentamicina (CMI >4) Tobramicina (CMI >4)

Y AHORA, QUÉ?

Ningún régimen es claramente superior a otro,

→ pero las nuevas combinaciones de betalactámicos con inhibidores de betalactamasas (cefta/avi, mero/vabor, imi/rele) presentan un:

1. mejor perfil de **seguridad**,
2. **dosificación** más cómoda y
3. mayores tasas de **susceptibilidad**

respecto a las polimixinas.

Colistin Versus Ceftazidime-Avibactam in the Treatment of Infections Due to Carbapenem-Resistant Enterobacteriaceae

David van Duin,[1] Judith J. Lok,[2] Michelle Earley,[2] Eric Cober,[3] Sandra S. Richter,[4] Federico Perez,[5,6] Robert A. Salata,[6] Robert C. Kalayjian,[7] Richard R. Watkins,[8,9] Yohei Doi,[10] Keith S. Kaye,[11] Vance G. Fowler Jr,[12,13] David L. Paterson,[14] Robert A. Bonomo,[5,6,15,16] and Scott Evans[2]; for the Antibacterial Resistance Leadership Group

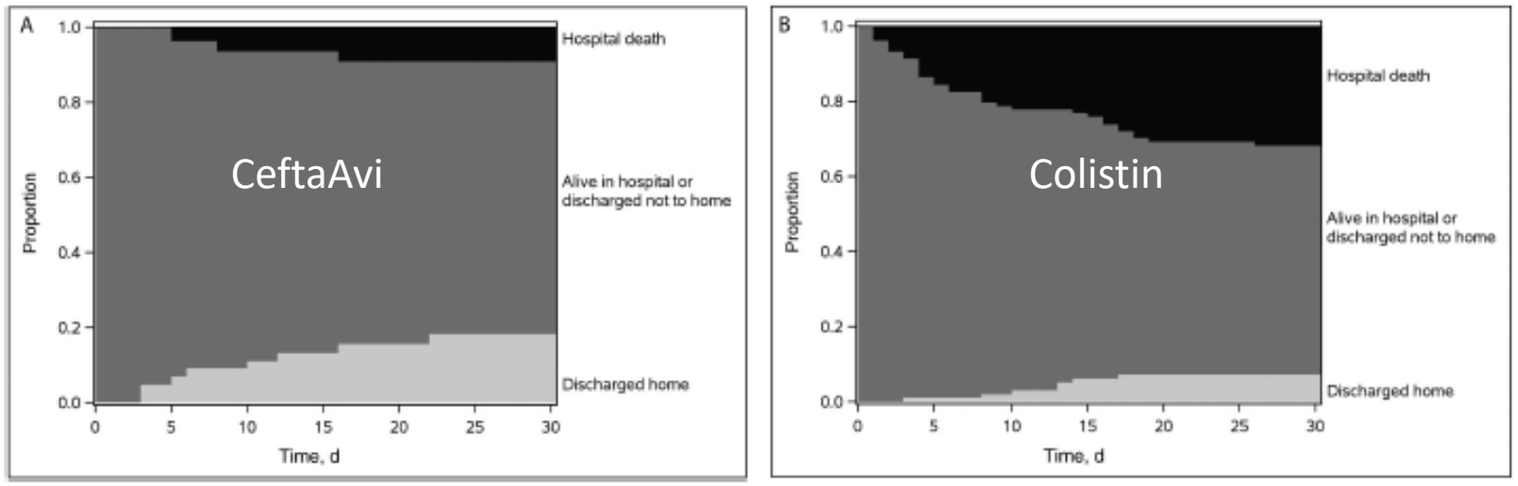

Figure 1. Inverse probability of treatment weighting (IPTW)–adjusted efficacy: disposition over time (n = 137; IPTW-adjusted probability estimates of hospital mortality and discharge status). *A*, Ceftazidime-avibactam group (n = 38). *B*, Colistin group (n = 99).

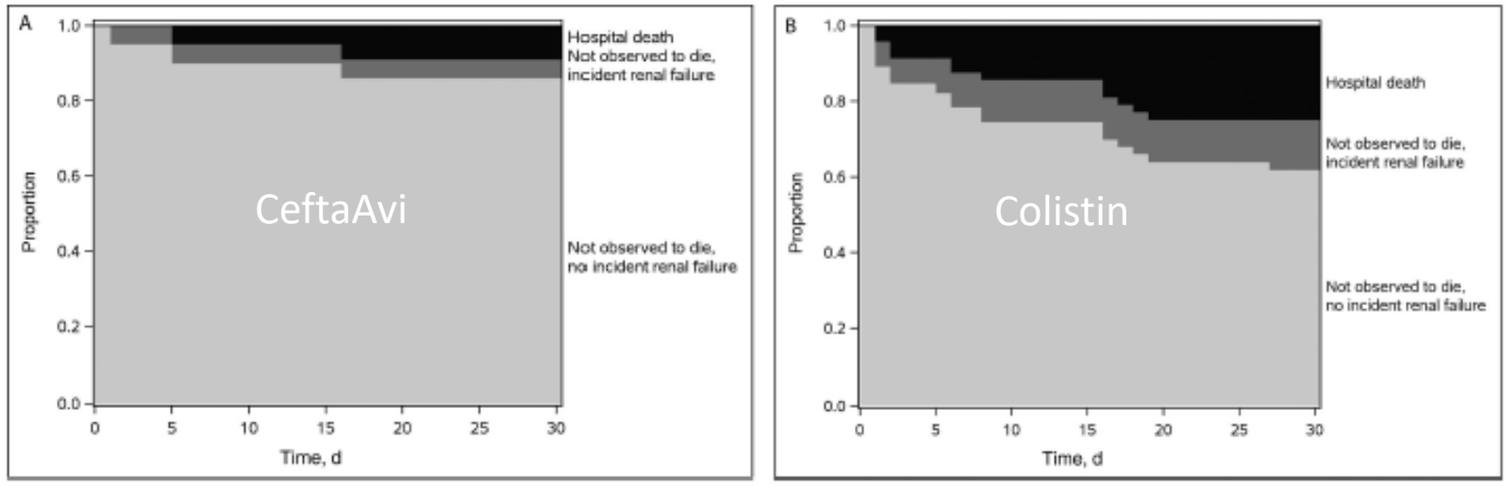

Figure 2. Inverse probability of treatment weighting (IPTW)–adjusted safety over time: renal failure (n = 72; restricted to patients at risk for incident renal failure, without renal failure at treatment initiation). *A*, Ceftazidime-avibactam group (n = 26). *B*, Colistin group (n = 46).

EVOLUCIÓN

- 04/2021 Se intenta bypassear fístula sigmoidea con **stent** metálico en sigma desfuncionalizado, pero migra.

EVOLUCIÓN

- 04/2021 Se intenta bypassear fístula sigmoidea con **stent** metálico en sigma desfuncionalizado, pero migra.

- 07/2021 Inicia con **cuadro febril agudo (39.5ºC) monosintomático, con tiritona** → shock séptico con necesidad de UCI por bacteriemia polimicrobiana de origen intestinal, con colonización por enterobacterias BLEE + carbapenemasa KPC

07/2021
HEMOCULTIVOS

Acinetobacter pittii — Cefepime (cmi 4), Colistina (cmi <=2), Piper/Tazo. (cmi <=8), **Ceftazidima** (cmi 2), Imipenem (cmi 2), Meropenem (cmi <=1), Ciprofloxacina (cmi <=0.5), Levofloxacina (cmi <=1), Gentamicina (cmi <=2), Tobramicina (cmi <=2), ~~Ampi/Sulb. (cmi >16/8)~~

Enterococcus faecalis — Daptomicina (cmi 1), **Linezolid** (cmi 2), Sinergismo Gentamicina (cmi <=500), Sinergismo Streptomicina (cmi <=1000), Ampicilina (cmi <=1), Levofloxacina (cmi 2), Vancomicina (cmi <=1), ~~Clindamicina (cmi >2)~~

Pseudomonas fulva — Cefepime (cmi 4), Colistina (cmi <=2), Piper/Tazo. (cmi <=8), **Ceftazidima** (cmi 2), Imipenem (cmi <=1), Meropenem (cmi <=1), Ciprofloxacina (cmi <=0.5), Levofloxacina (cmi <=1), Gentamicina (cmi <=2), Tobramicina (cmi <=2), Aztreonam (cmi 16)

EVOLUCIÓN

- Buena evolución con ceftazidima/avibactam + linezolid. Al alta, tratamiento supresor con doxiciclina
- Control del foco → se intenta tratamiento endoscópico mediante colonoscopia (×3 sesiones de inyección de **cianoacrilato**), pero persiste fístula.

07/2021

HEMOCULTIVOS

Acinetobacter pittii — Cefepime (cmi 4), Colistina (cmi <=2), Piper/Tazo. (cmi <=8), **Ceftazidima** (cmi 2), Imipenem (cmi 2), Meropenem (cmi <=1), Ciprofloxacina (cmi <=0.5), Levofloxacina (cmi <=1), Gentamicina (cmi <=2), Tobramicina (cmi <=2), ~~Ampi/Sulb. (cmi >16/8)~~

Enterococcus faecalis — Daptomicina (cmi 1), **Linezolid** (cmi 2), Sinergismo Gentamicina (cmi <=500), Sinergismo Streptomicina (cmi <=1000), Ampicilina (cmi <=1), Levofloxacina (cmi 2), Vancomicina (cmi <=1), ~~Clindamicina (cmi >2)~~

Pseudomonas fulva — Cefepime (cmi 4), Colistina (cmi <=2), Piper/Tazo. (cmi <=8), **Ceftazidima** (cmi 2), Imipenem (cmi <=1), Meropenem (cmi <=1), Ciprofloxacina (cmi <=0.5), Levofloxacina (cmi <=1), Gentamicina (cmi <=2), Tobramicina (cmi <=2), Aztreonam (cmi 16)

EVOLUCIÓN

- 08/2021 Inicia **nuevo cuadro febril agudo (39ºC)** de inicio brusco, con tiritona, sin empeoramiento del dolor abdominal ni de miembro inferior, ni signos locales de infección en muslo.

- Portador de PICC desde último ingreso por mal acceso periférico, normofuncionante.

EVOLUCIÓN

- 08/2021 Inicia **nuevo cuadro febril agudo (39ºC)** de inicio brusco, con tiritona, sin empeoramiento del dolor abdominal ni de miembro inferior, ni signos locales de infección en muslo.
- Portador de PICC desde último ingreso por mal acceso periférico, normofuncionante.
- Se inicia tratamiento con ceftazidima/avibactam + daptomicina, con rápida mejoría y defervescencia. Al objetivar la persistencia de un trayecto fistuloso se añade metronidazol.
- Al alta, metronidazol 250 mg 2 comprimidos cada 8 horas, 10 días + cotrimoxazol forte 1 comprimido cada 12 horas 7 días y continuar con 1 comprimido diario.

08/2021

HEMOCULTIVOS

Enterococcus faecalis

Daptomicina 1 Linezolid 2
Ampicilina <=1 Vancomicina 2
Levofloxacina <=1 Sinergismo
Gentamicina >500 Sinergismo
Streptomicina >1000
Clindamicina >2

Klebsiella pneumoniae ESBL productora de carbapenemasa tipo KPC

ceftazidima-avibactam 1 Cefiderocol 0.25 Meropenem/vaborbactam <=0.06/8 Amikacina 8 Cefepime 8 Cotrimoxazol 4/76 Imipenem/relebactam 2/4 ~~Amoxi/Clav. >32 Piper/Tazo. >32 Ertapenem >1 Eravaciclina >0.5 Gentamicina >4 Tobramicina >4 Cefotaxima >32 Ceftazidima >32 Ampicilina >8 Imipenem 4 Cefuroxima >8 Aztreonam >32 Cefixima >1 Ceftolozane-Tazobactam >8/4 Ciprofloxacina >1~~

EVOLUCIÓN

- 10/2021 Nuevo ingreso por **recidiva de bacteriemia** por Klebsiella pneumoniae BLEE + KPC de foco intestinal (fístula abdomino-crural), pendiente de cirugía

10/2021
HEMOCULTIVOS ×2

Klebsiella pneumoniae ESBL productora de carbapenemasa tipo KPC

Colistina (cmi <=2) ceftazidima-avibactam (cmi 1/4) Cefiderocol (cmi 2) Imipenem/relebactam (cmi 1/4) Meropenem/vaborbactam (cmi 1/4) Amikacina (cmi 4) ~~Amoxi/Clav. (cmi >32) Cefepime, (cmi >16) Cotrimoxazol (cmi >4/76) Fosfomicina (cmi >64) Piper/Tazo. (cmi >32/4) Tigeciclina (cmi >2) Ertapenem (cmi, >1) Cefotaxima (cmi >32) Ceftazidima (cmi >32) Ampicilina, (cmi >8) Imipenem (cmi >8) Cefuroxima (cmi >8) Aztreonam, (cmi >32) Meropenem (cmi 32) Ceftolozane-Tazobactam (cmi >8/4) Ciprofloxacina (cmi >1) Levofloxacina (cmi >1) Gentamicina, (cmi >4) Tobramicina (cmi >4)~~

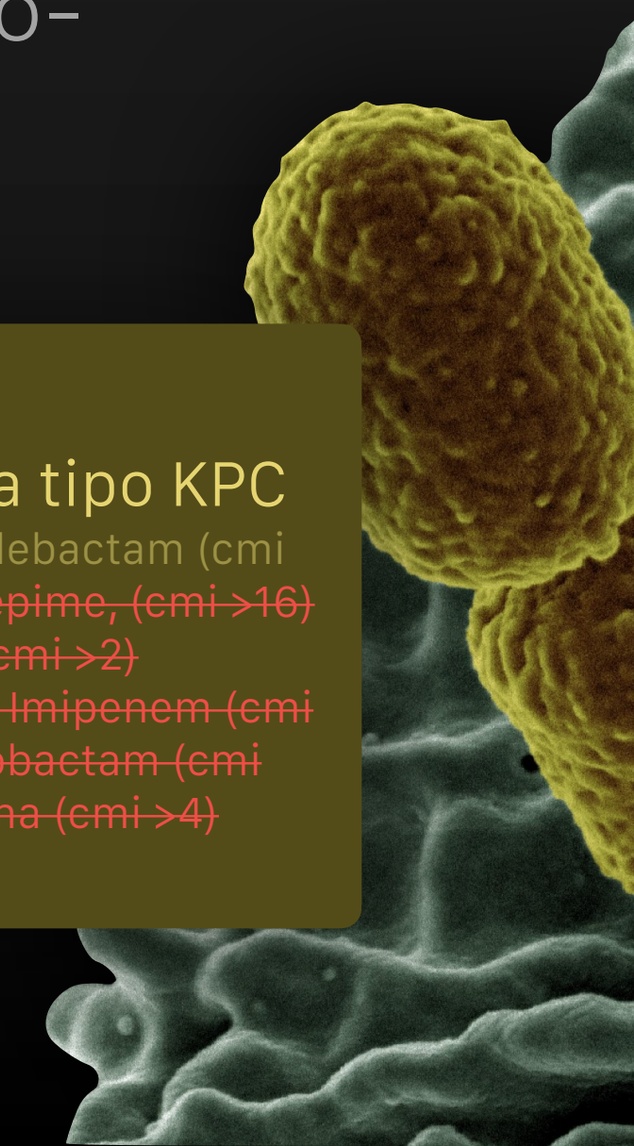

EVOLUCIÓN

- 10/2021 Eosinofilia + trombocitopenia por ceftazidima/avibactam → cambio de esquema a **meropenem/vaborbactam**

10/2021
HEMOCULTIVOS ×2

Klebsiella pneumoniae ESBL productora de carbapenemasa tipo KPC

Colistina (cmi <=2) ceftazidima-avibactam (cmi 1/4) Cefiderocol (cmi 2) Imipenem/relebactam (cmi 1/4) Meropenem/vaborbactam (cmi 1/4) Amikacina (cmi 4) ~~Amoxi/Clav. (cmi >32) Cefepime, (cmi >16) Cotrimoxazol (cmi >4/76) Fosfomicina (cmi >64) Piper/Tazo. (cmi >32/4) Tigeciclina (cmi >2) Ertapenem (cmi, >1) Cefotaxima (cmi >32) Ceftazidima (cmi >32) Ampicilina, (cmi >8) Imipenem (cmi >8) Cefuroxima (cmi >8) Aztreonam, (cmi >32) Meropenem (cmi 32) Ceftolozane-Tazobactam (cmi >8/4) Ciprofloxacina (cmi >1) Levofloxacina (cmi >1) Gentamicina, (cmi >4) Tobramicina (cmi >4)~~

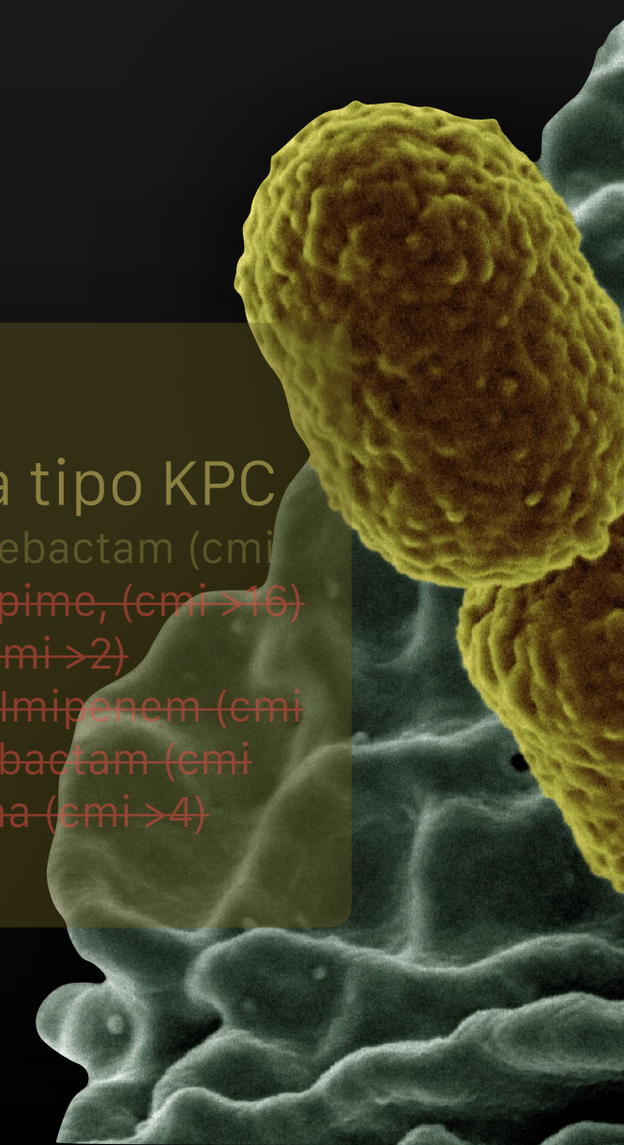

EVOLUCIÓN

- 10/2021 Eosinofilia + trombocitopenia por ceftazidima/avibactam → cambio de esquema a **meropenem/vaborbactam**

REACCIONES ADVERSAS DE CEFTAZIDIMA-AVIBACTAM

- Test de coombs directo positivo (3-21%)
- ↑ enzimas hepáticas, trastornos GI
- ↑ eosinofilia, ↑/↓ plaquetas
- ↑ candidiasis
- ↓ efecto picosulfato (Citrafleet®)

10/2021

HEMOCULTIVOS ×2

Klebsiella pneumoniae ESBL productora de carbapenemasa tipo KPC

Colistina (cmi <=2) ceftazidima-avibactam (cmi 1/4) Cefiderocol (cmi 2) Imipenem/relebactam (cmi 1/4) Meropenem/vaborbactam (cmi 1/4) Amikacina (cmi 4) ~~Amoxi/Clav. (cmi >32) Cefepime, (cmi >16) Cotrimoxazol (cmi >4/76) Fosfomicina (cmi >64) Piper/Tazo. (cmi >32/4) Tigeciclina (cmi >2) Ertapenem (cmi, >1) Cefotaxima (cmi >32) Ceftazidima (cmi >32) Ampicilina, (cmi >8) Imipenem (cmi >8) Cefuroxima (cmi >8) Aztreonam, (cmi >32) Meropenem (cmi 32) Ceftolozane-Tazobactam (cmi >8/4) Ciprofloxacina (cmi >1) Levofloxacina (cmi >1) Gentamicina, (cmi >4) Tobramicina (cmi >4)~~

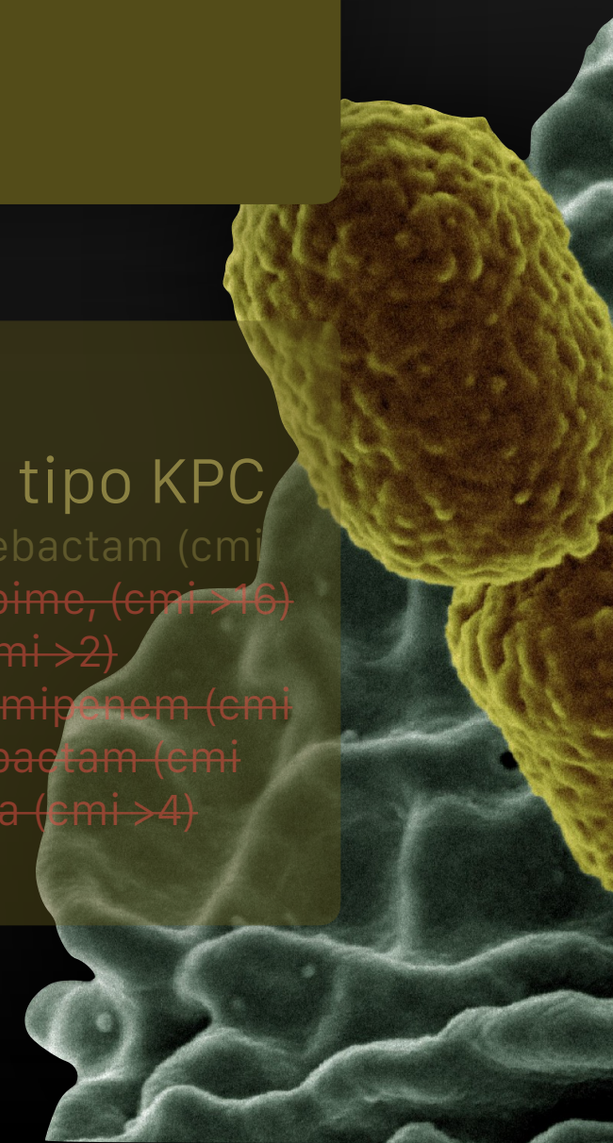

EVOLUCIÓN

- 10/2021 Eosinofilia + trombocitopenia por ceftazidima/avibactam → cambio de esquema a **meropenem/vaborbactam**
- Al alta… amikacina 1 gramo cada 24 horas IV a través del PICC, 7 días y continuar con 1 gramos cada 48 horas hasta la cirugía. metronidazol 500 mg cada 8 horas, VO.

10/2021

HEMOCULTIVOS ×2

Klebsiella pneumoniae ESBL productora de carbapenemasa tipo KPC

Colistina (cmi <=2) ceftazidima-avibactam (cmi 1/4) Cefiderocol (cmi 2) Imipenem/relebactam (cmi 1/4) Meropenem/vaborbactam (cmi 1/4) Amikacina (cmi 4) ~~Amoxi/Clav. (cmi >32) Cefepime, (cmi >16) Cotrimoxazol (cmi >4/76) Fosfomicina (cmi >64) Piper/Tazo. (cmi >32/4) Tigeciclina (cmi >2) Ertapenem (cmi, >1) Cefotaxima (cmi >32) Ceftazidima (cmi >32) Ampicilina, (cmi >8) Imipenem (cmi >8) Cefuroxima (cmi >8) Aztreonam, (cmi >32) Meropenem (cmi 32) Ceftolozane-Tazobactam (cmi >8/4) Ciprofloxacina (cmi >1) Levofloxacina (cmi >1) Gentamicina, (cmi >4) Tobramicina (cmi >4)~~

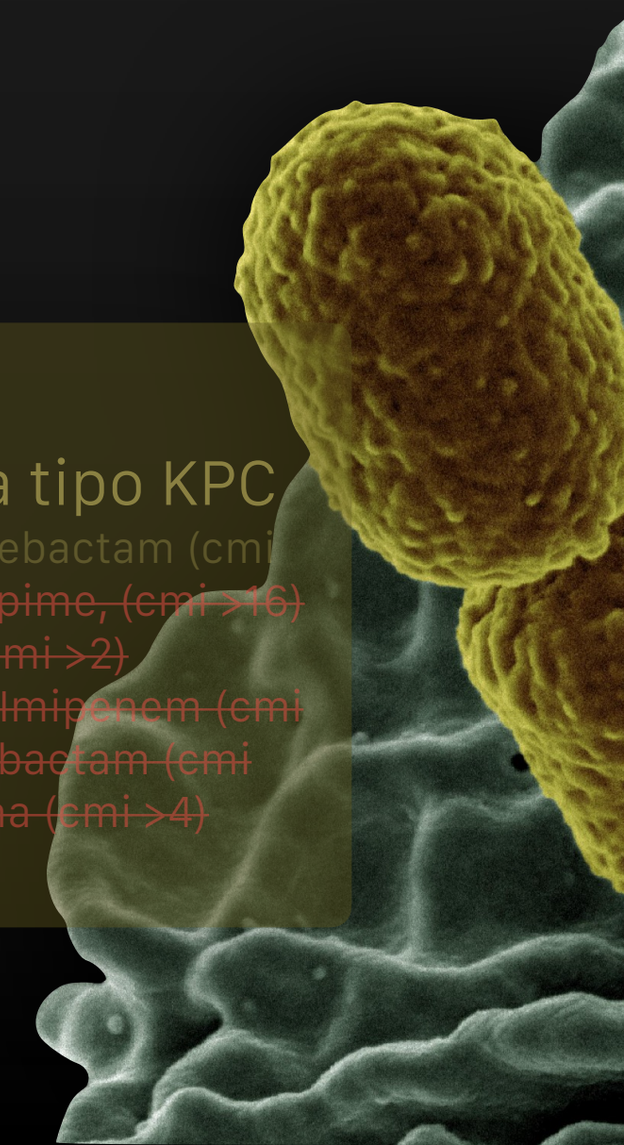

DESENLACE

- Hemicolectomia izquierda, sección y desmontaje transversostomia translaparotómica. Colostomía en HCD.
- Laparotomía exploradora y extraccion de gran hematoma intrabdominal.
- Eventroplastia con malla peritoneal IPOM.

- RMN 12/2021 — fístula entre superficie lateral de la diáfisis femoral proximal izquierda y la superficie cutánea. Colección intramedular en tercio medio del fémur izquierdo, otra adyacente acetábulo izquierdo y en músculo ilíaco izquierdo. Osteomielitis crónica de la pala ilíaca, acetábulo y fémur proximal izquierdos

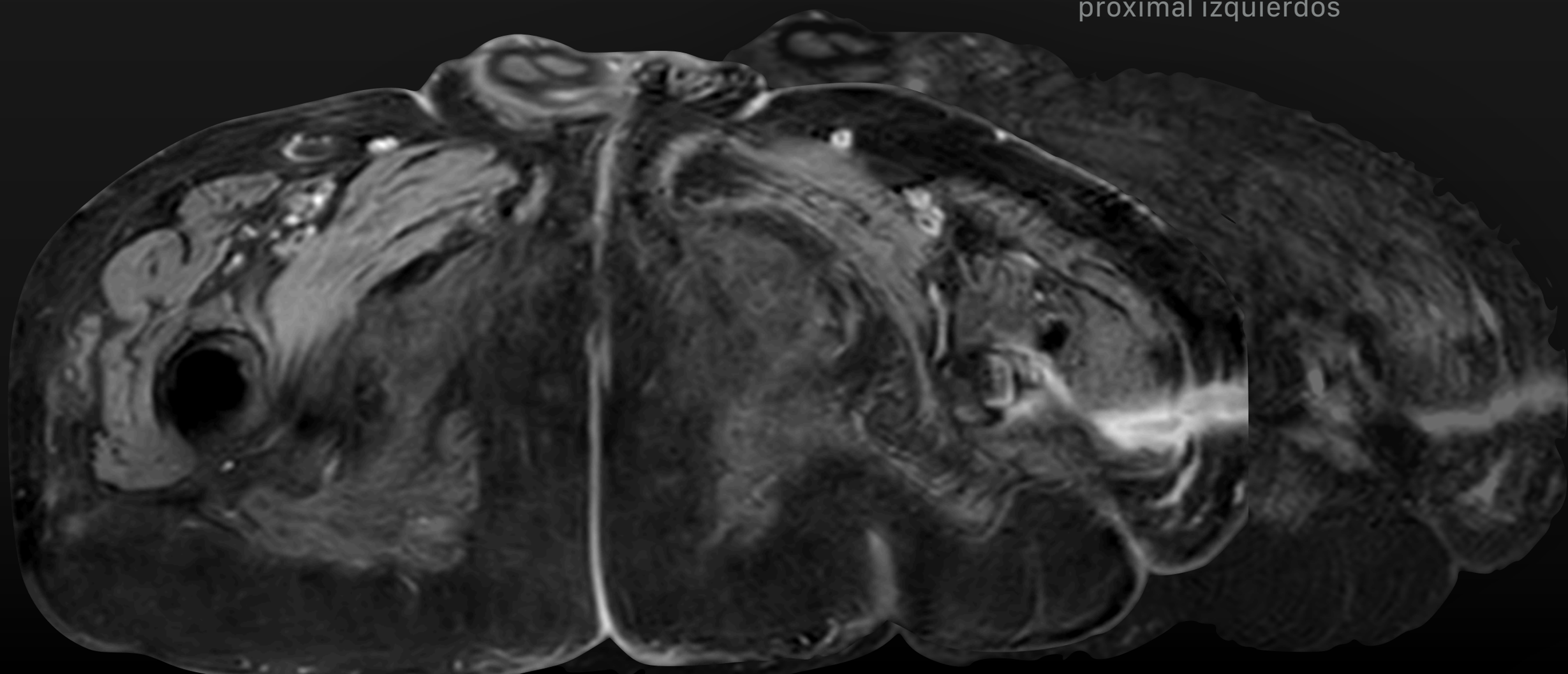

DESENLACE

- Hemicolectomia izquierda, sección y desmontaje transversostomia translaparotómica. Colostomía en HCD.
- Laparotomía exploradora y extraccion de gran hematoma intrabdominal.
- Eventroplastia con malla peritoneal IPOM.

- RMN 12/2021 — fístula entre superficie lateral de la diáfisis femoral proximal izquierda y la superficie cutánea. Colección intramedular en tercio medio del fémur izquierdo, otra adyacente acetábulo izquierdo y en músculo ilíaco izquierdo. Osteomielitis crónica de la pala ilíaca, acetábulo y fémur proximal izquierdos

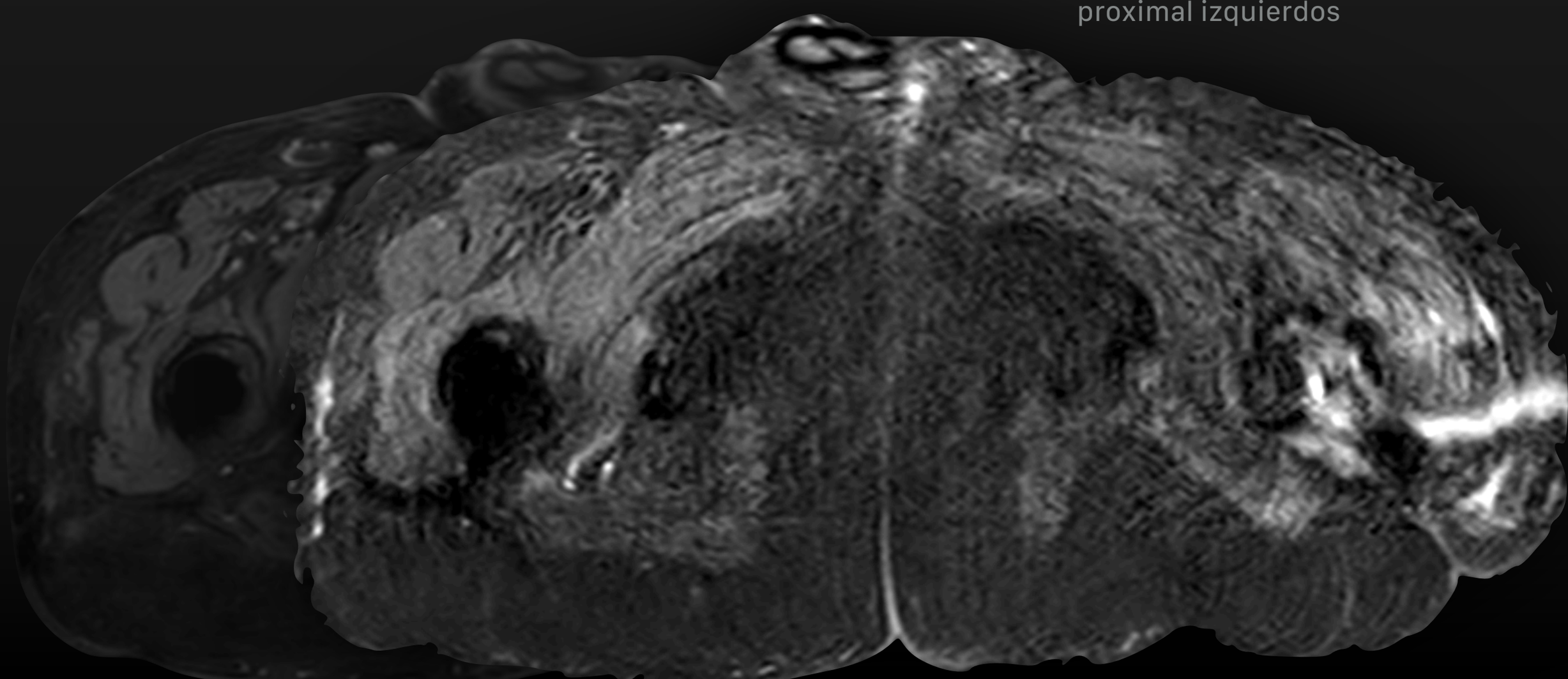

DESENLACE

- RMN 12/2021 — fístula entre superficie lateral de la diáfisis femoral proximal izquierda y la superficie cutánea. Colección intramedular en tercio medio del fémur izquierdo, otra adyacente acetábulo izquierdo y en músculo ilíaco izquierdo. Osteomielitis crónica de la pala ilíaca, acetábulo y fémur proximal izquierdos

DESENLACE

Finalmente, postoperatorio tórpido que termina en **éxitus**.

IDEAS CLAVE — TAKE-HOME MESSAGES

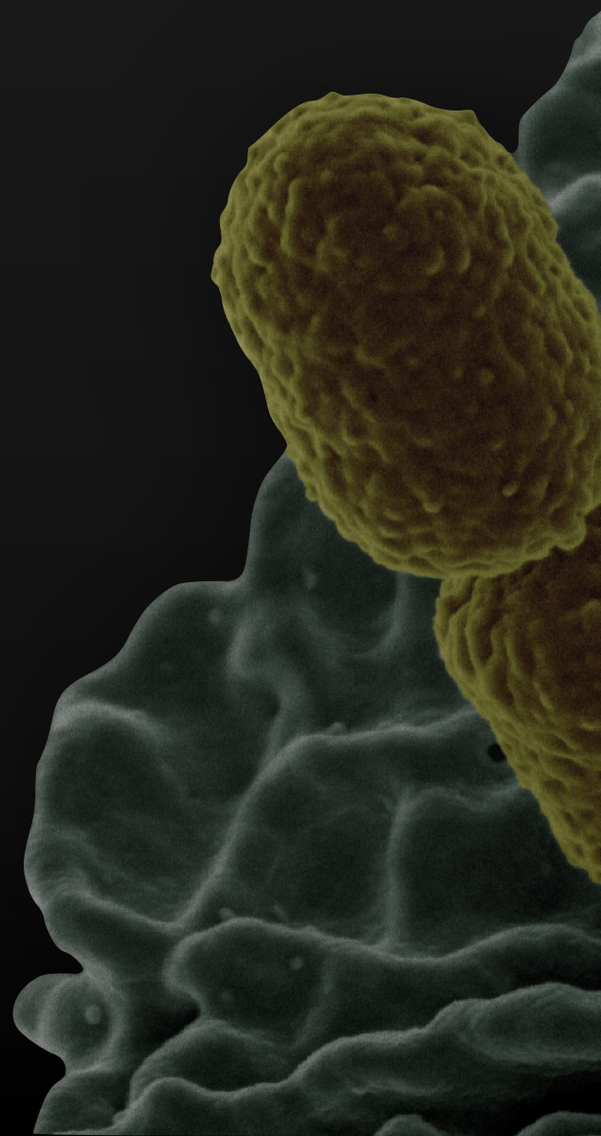

IDEAS CLAVE — TAKE-HOME MESSAGES

1. Los regímenes empíricos para infecciones intraabdominales deben cubrir **estreptococos, enterobacterias y anaerobios**

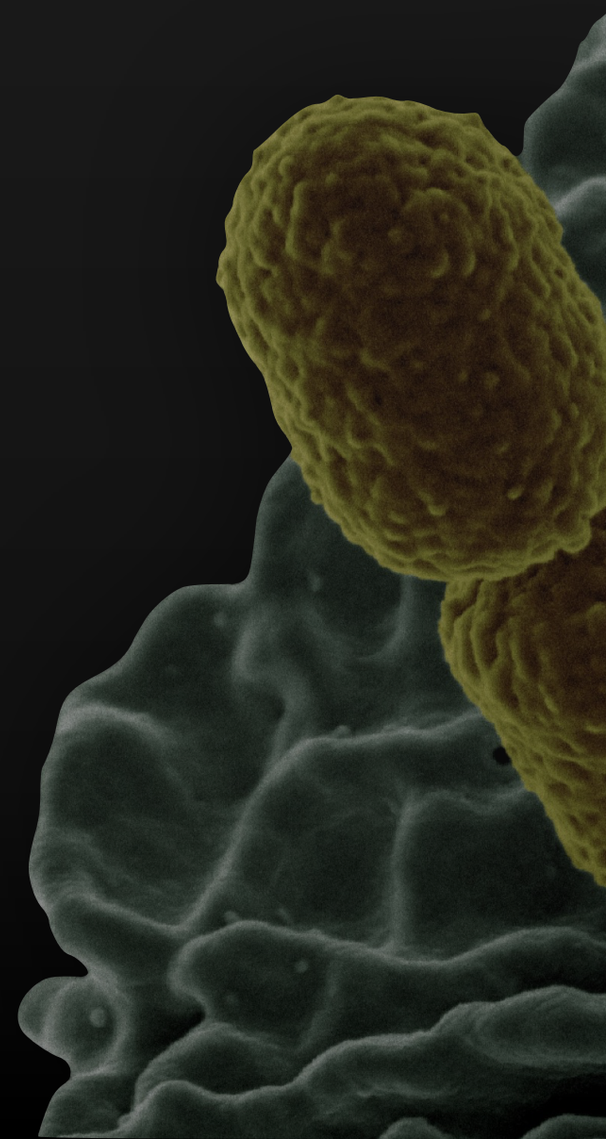

IDEAS CLAVE — TAKE-HOME MESSAGES

1. Los regímenes empíricos para infecciones intraabdominales deben cubrir **estreptococos, enterobacterias y anaerobios**

2. **Ampliar cobertura empíricamente** según: el ámbito de la infección, posibles resistencias bacterianas, y factores de mala evolución clínica → cubrir enterococos (ampi/vanco/...), usar PE, cubrir ESBL (imi/mero), cubrir BGNR (cefta/avi + metronidazol)...

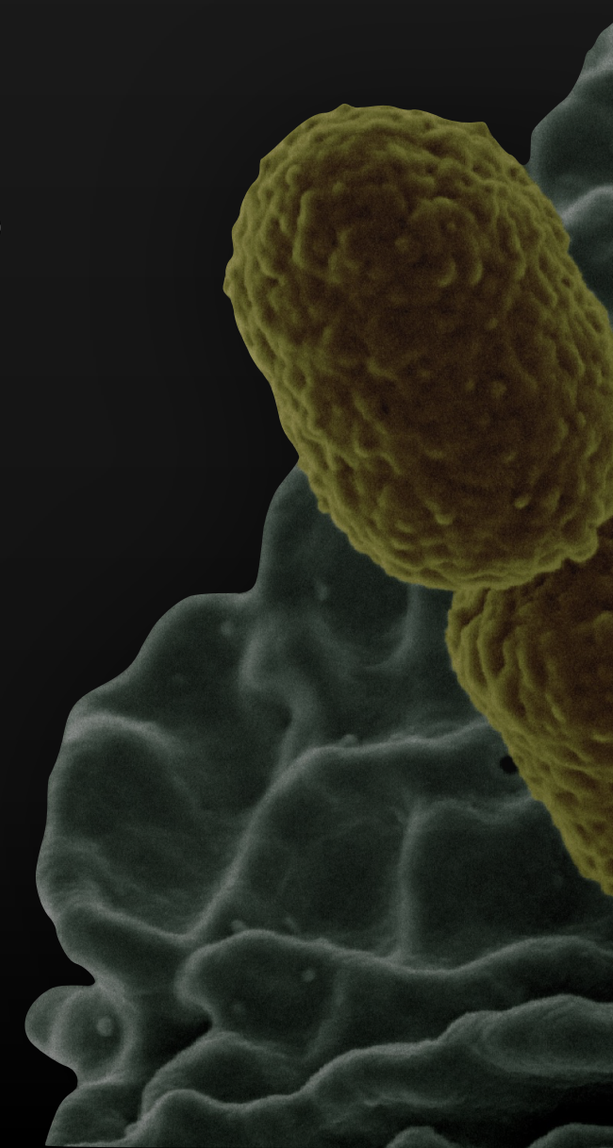

IDEAS CLAVE — TAKE-HOME MESSAGES
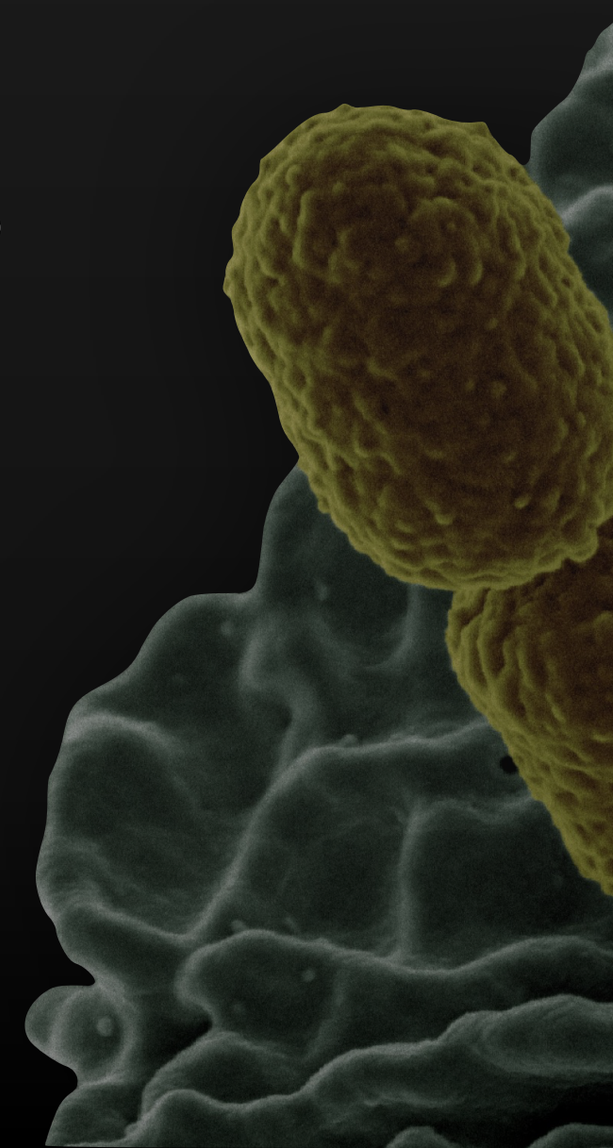
1. Los regímenes empíricos para infecciones intraabdominales deben cubrir **estreptococos, enterobacterias y anaerobios**
2. **Ampliar cobertura empíricamente** según: el ámbito de la infección, posibles resistencias bacterianas, y factores de mala evolución clínica → cubrir enterococos (ampi/vanco/...), usar PE, cubrir ESBL (imi/mero), cubrir BGNR (cefta/avi + metronidazol)...
3. En pacientes con foco no controlado (abceso no drenado, fístulas patentes...) los signos y síntomas recidivan tras detener la antibioterapia **→ ¡Control del foco!**