



CONSORCI
HOSPITAL GENERAL
UNIVERSITARI
VALÈNCIA



Servicio de Anestesia,
Reanimación y Tratamiento del Dolor
HOSPITAL GENERAL UNIVERSITARIO VALENCIA

ESTENOSIS DE LA COLUMNA LUMBAR.

Examen, diagnóstico y enfoques de tratamiento mínimamente invasivos (descompresión endoscópica/MILD y espaciadores percutáneos interespinosos).

Dr. Pablo Kot
Elvira Pereda González (MIR 3)

Servicio de Anestesiología, Reanimación y Tratamiento del dolor
Consortio Hospital General Universitario de Valencia

Sesión de formación continuada
Valencia 14 de noviembre de 2023

ÍNDICE


1. Introducción. Entendiendo la estenosis del canal lumbar.
2. Manifestaciones clínicas.
3. Métodos diagnósticos.
4. Tratamiento:
 - 3.1. Conservador.
 - 3.2. Técnicas intervencionistas.
 - 3.2. Tratamiento quirúrgico.
5. Bibliografía.

Técnicas quirúrgicas tradicionales.

Técnicas quirúrgicas mínimamente invasivas.



ÍNDICE

1. Introducción. Entendiendo la estenosis del canal lumbar.
2. Manifestaciones clínicas.
3. Métodos diagnósticos.
4. Tratamiento:
 - 3.1. Conservador.
 - 3.2. Técnicas intervencionistas.
 - 3.2. Tratamiento quirúrgico. 
5. Bibliografía.

Técnicas quirúrgicas tradicionales.

Técnicas quirúrgicas mínimamente invasivas.



CONSORCI
HOSPITAL GENERAL
UNIVERSITARI
VALÈNCIA

1. Introducción: Entendiendo la estenosis de canal (lumbar).

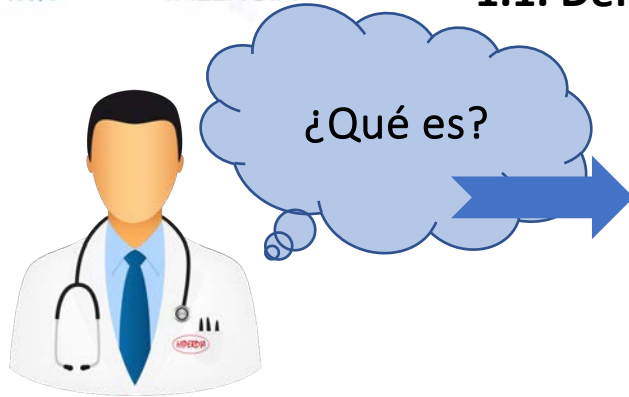

Servicio de Anestesia,
Reanimación y Tratamiento del Dolor
HOSPITAL GENERAL UNIVERSITARIO VALENCIA

Sesión de formación continuada, Valencia 14 de noviembre de 2023

1. Introducción: Entendiendo la estenosis del canal lumbar.

1.1. Definición y epidemiología:



La **estenosis del canal** se define como el estrechamiento estructural raquídeo, de los recesos laterales o de los agujeros de conjunción en la zona lumbar.

(definición puramente anatómica, que no tiene en cuenta consideraciones clínicas).



> 20%?

Pero, si nos atenemos a esta definición, más del 20% de la población de más de 60 años deberían encuadrarse en este síndrome (siendo este el porcentaje de estenosis de canal lumbar que se encuentran en las pruebas de imagen).

SÍNDROME CLÍNICO + CONFIRMACIÓN MEDIANTE IMÁGENES



1. Introducción: Entendiendo la estenosis del canal lumbar.



1.1. Definición y epidemiología:

- La estenosis de canal lumbar afecta a **más de 200.000 personas en EEUU.**

Es el motivo **más frecuente de cirugía sobre el raquis** en pacientes mayores de 65 años.

Las cirugía de laminectomía descompresiva para la estenosis de canal lumbar **supone un gran coste económico** para los sistemas de salud. Se estima que el gasto total de esta cirugía y sus complicaciones asociadas superen los 10 billones de dólares en todo el mundo.

- Se espera que la **prevalencia** de la estenosis del canal lumbar **siga aumentando** por el envejecimiento global de la población, así como la mejoría de la calidad de los métodos diagnósticos (pruebas de imagen).



> [Infect Control Hosp Epidemiol.](#) 2023 Jan;44(1):88-95. doi: 10.1017/ice.2022.32.
Epub 2022 Mar 24.

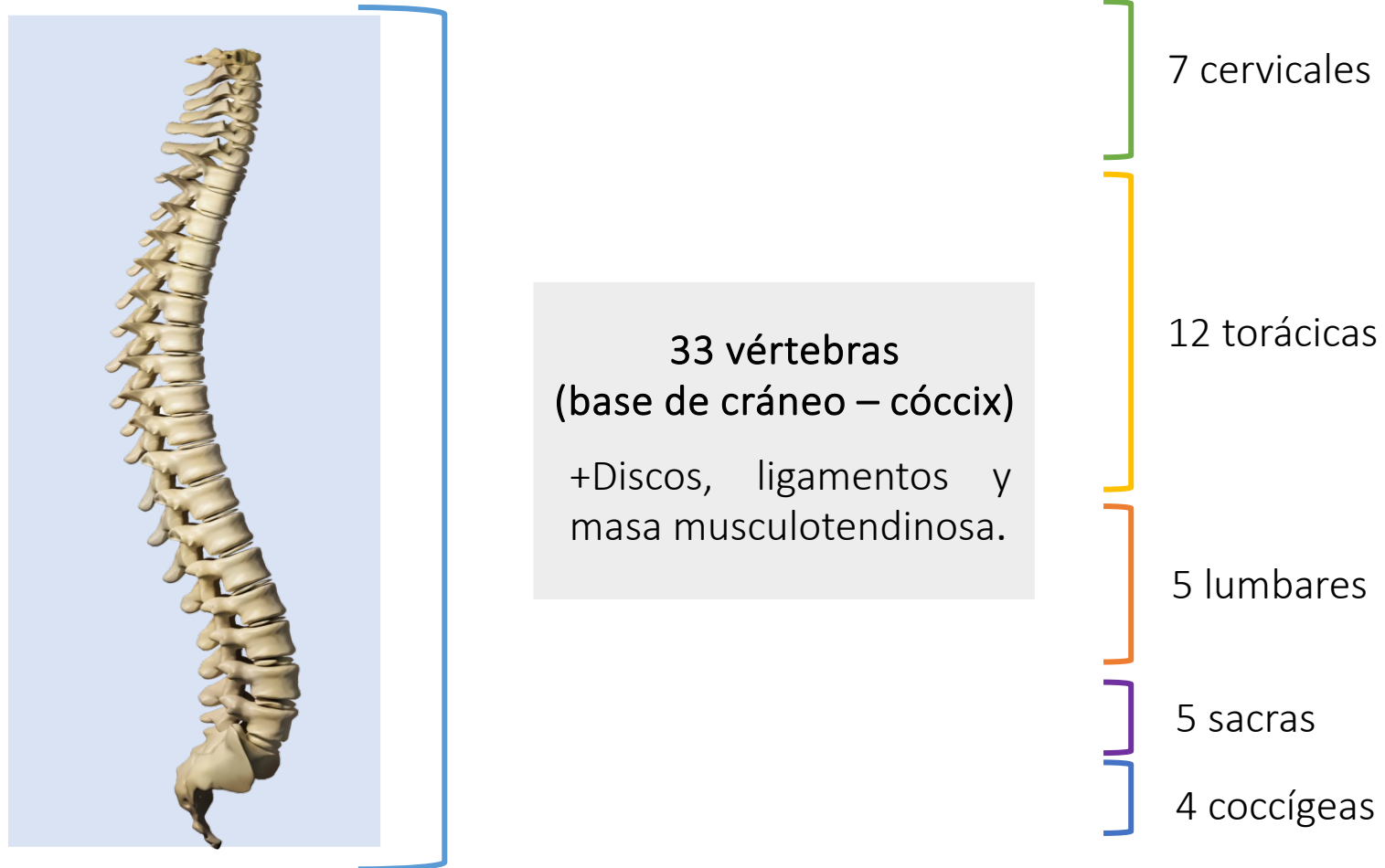
Risk and economic burden of surgical site infection following spinal fusion in adults

Charles E Edmiston Jr ¹, David J Leaper ^{2 3}, Abhishek S Chitnis ⁴, Chantal E Holy ⁴,
Brian Po-Han Chen ⁵

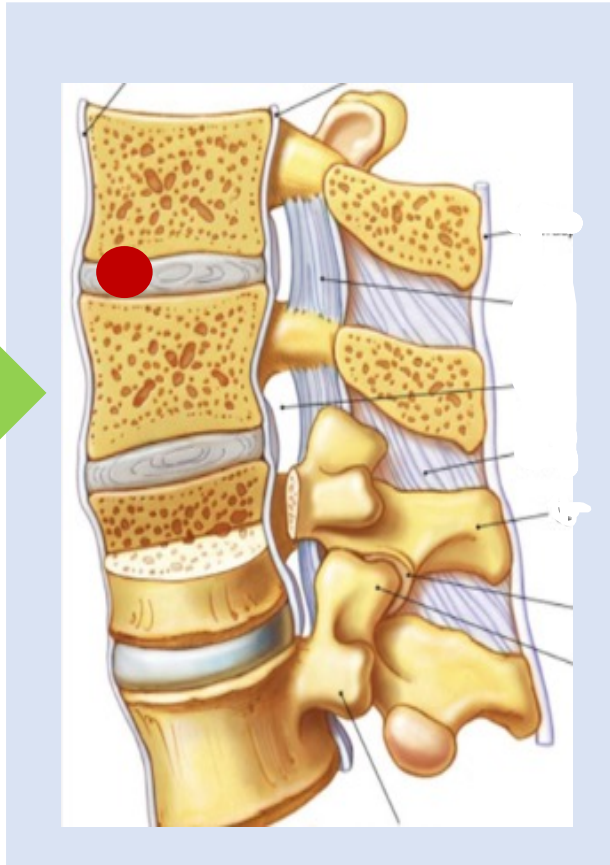
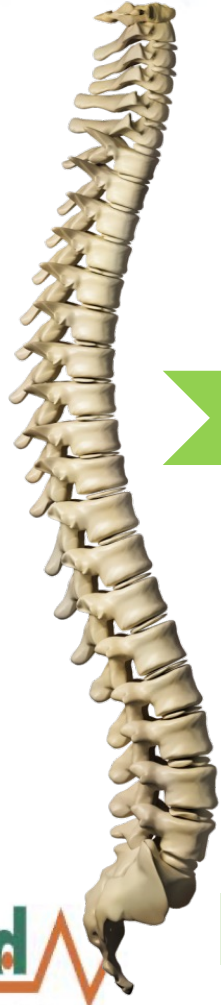


1. Introducción: Entendiendo la estenosis del canal lumbar.

1.2. Recuerdo anatómico:

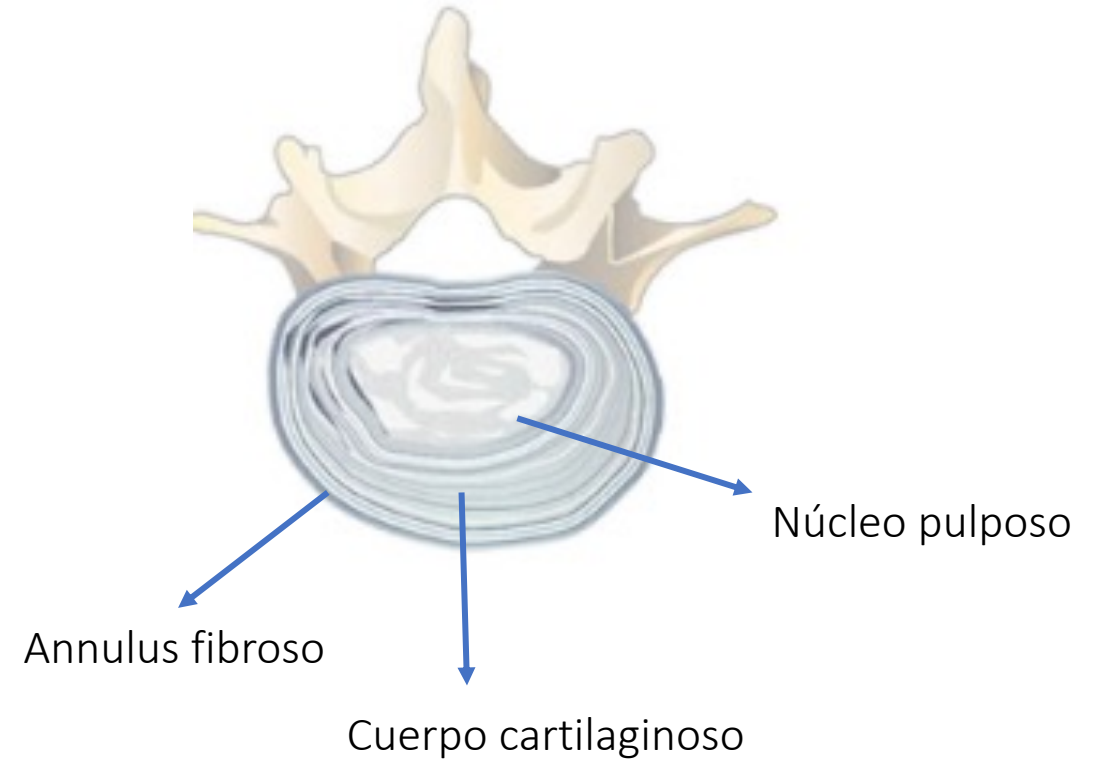


1. Introducción: Entendiendo la estenosis del canal lumbar.

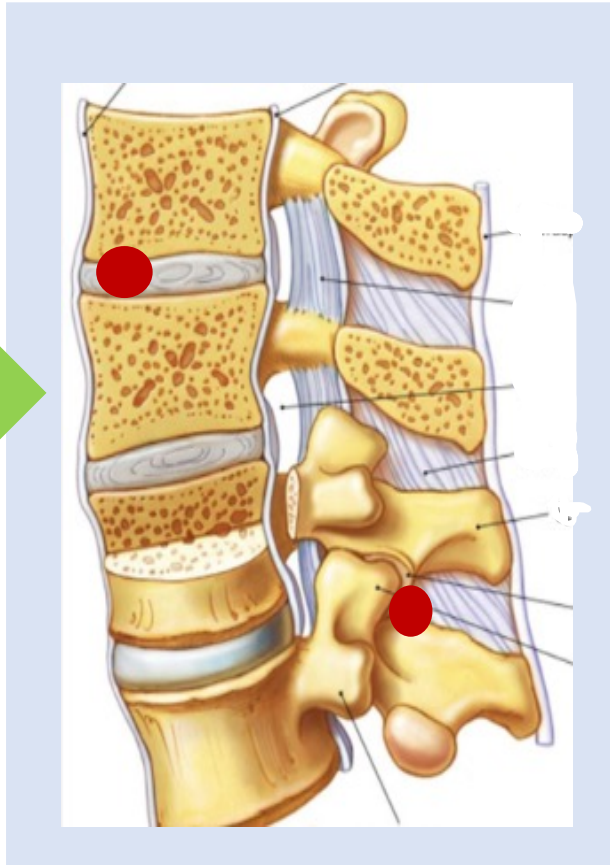
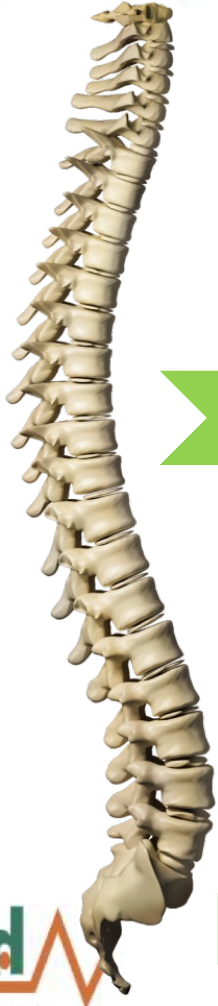


Corte sagital columna y partes blandas adyacentes.

DISCO INTERVERTEBRAL

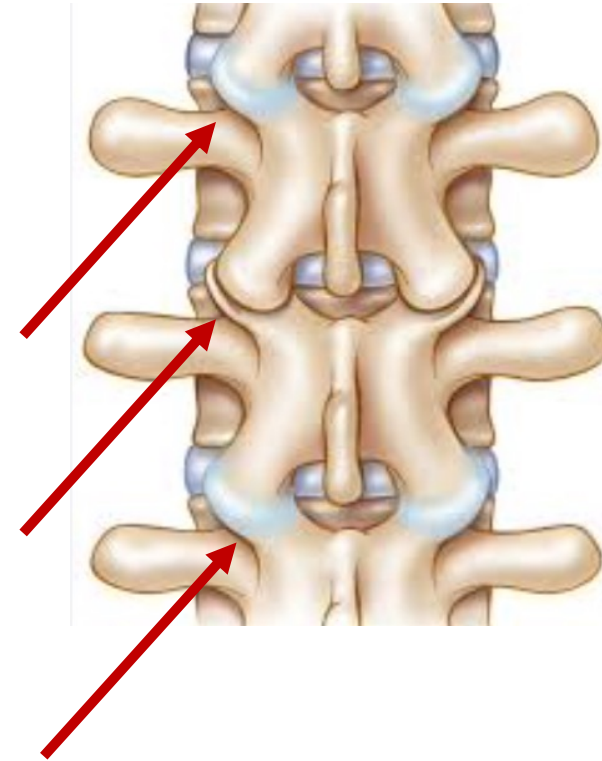


1. Introducción: Entendiendo la estenosis del canal lumbar.

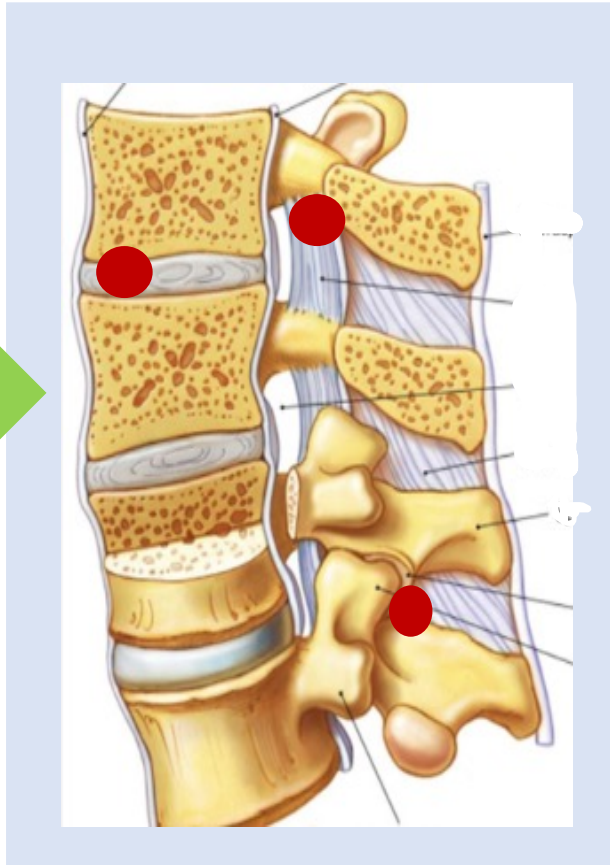
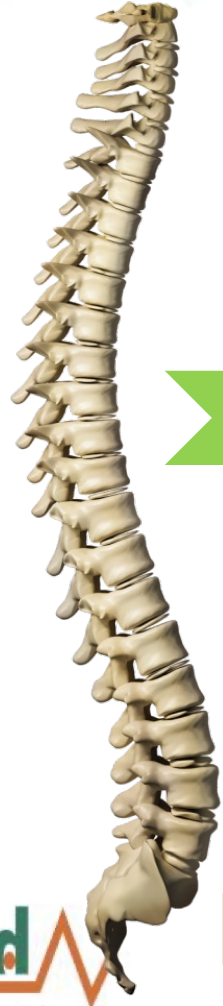


Corte sagital columna y partes blandas adyacentes.

ARTICULACIONES FACETARIAS

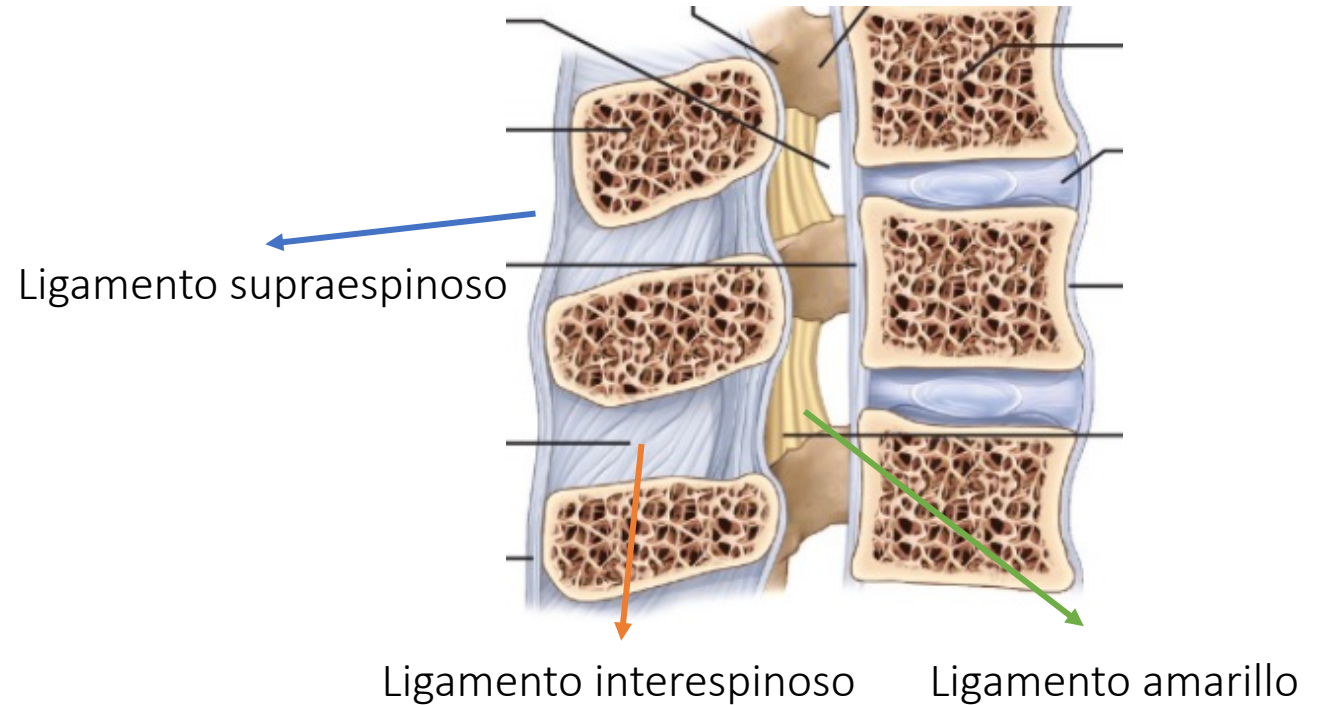


1. Introducción: Entendiendo la estenosis del canal lumbar.

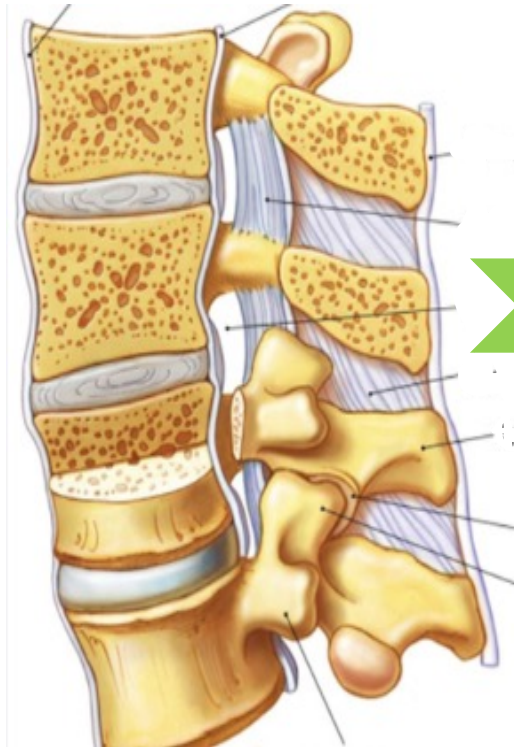
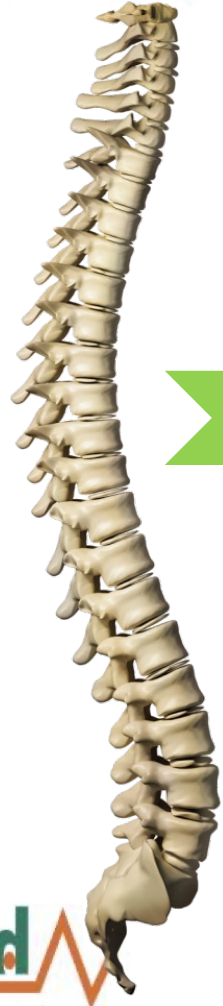

Corte sagital columna y partes blandas adyacentes.

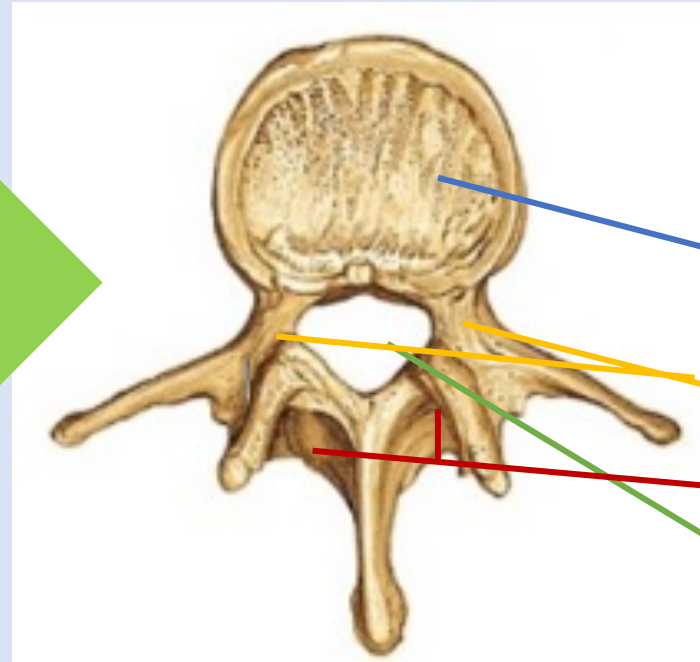
LIGAMENTOS VERTEBRALES



1. Introducción: Entendiendo la estenosis del canal lumbar.



VÉRTEBRA LUMBAR (CORTE AXIAL)



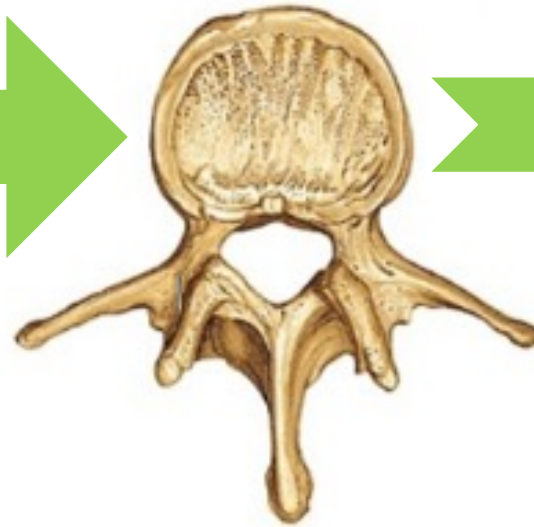
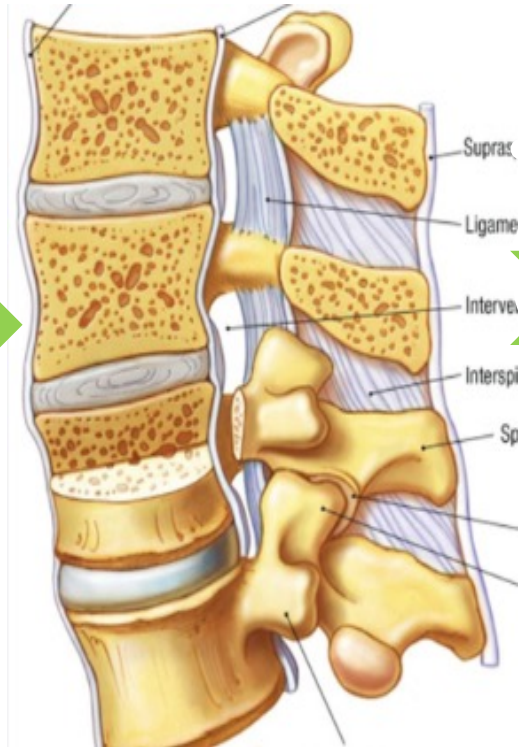
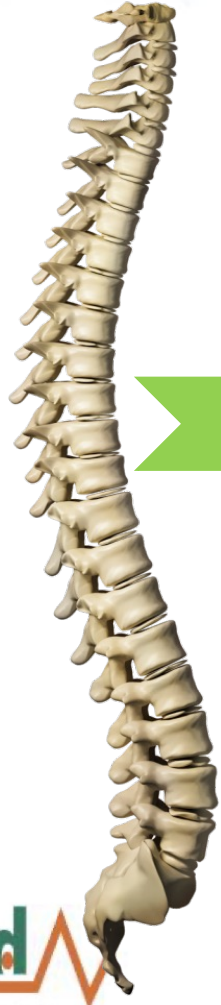Cuerpo vertebral

Pedículos

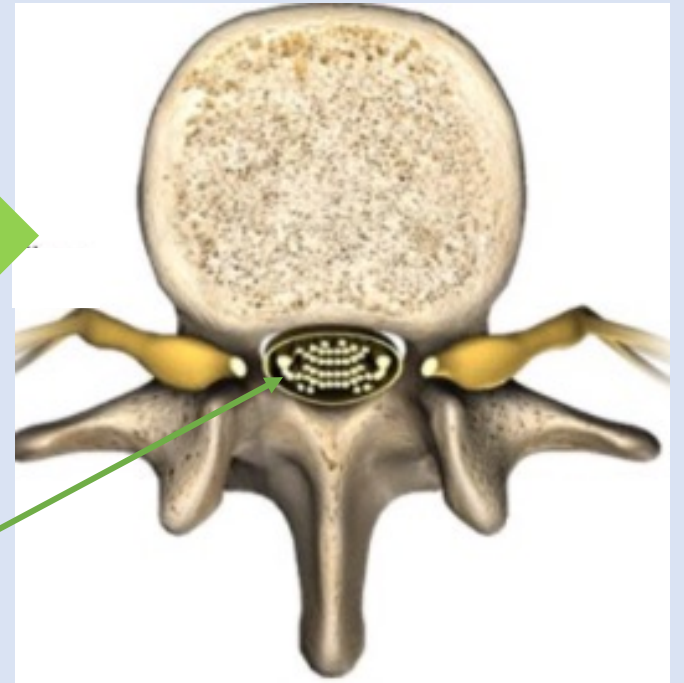Láminas

Foramen intervertebral

1. Introducción: Entendiendo la estenosis del canal lumbar.



CANAL MEDULAR (CORTE AXIAL)

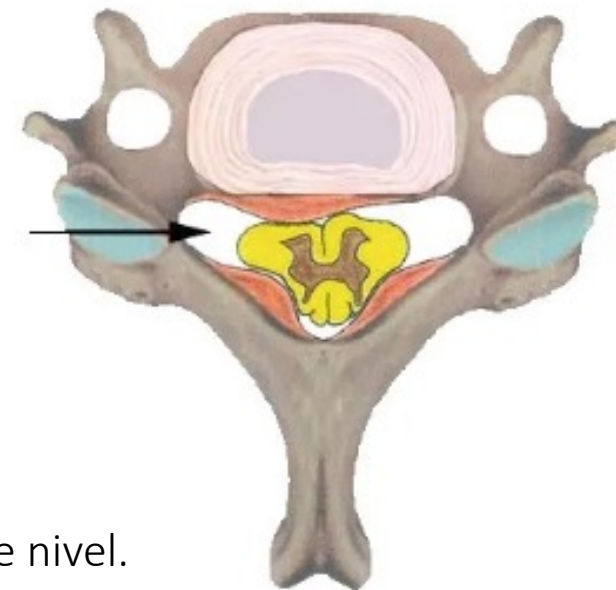


1. Introducción: Entendiendo la estenosis del canal lumbar.

La estenosis del canal espinal podría ocurrir entonces a *nivel central*, en *los recesos laterales* (porciones más laterales del canal), a *nivel foraminal* o *extraforaminal*.

Las **estructuras anatómicas** que producen este estrechamiento son:

- El **disco intervertebral** cuando protuye hacia el canal.
- Hipertrofia del **ligamento amarillo**.
- Hipertrofia de la cápsula de la **articulación facetaria** o la aparición de osteofitos a este nivel.
- Osteofitos de los propios **cuerpos vertebrales**.



**The narrowing of the lumbar spinal canal during loaded MRI:
the effects of the disc and ligamentum flavum**

Tommy Hansson · Nobuyuki Suzuki ·
Hanna Hebelka · Arne Gaulitz

IMPORTANT

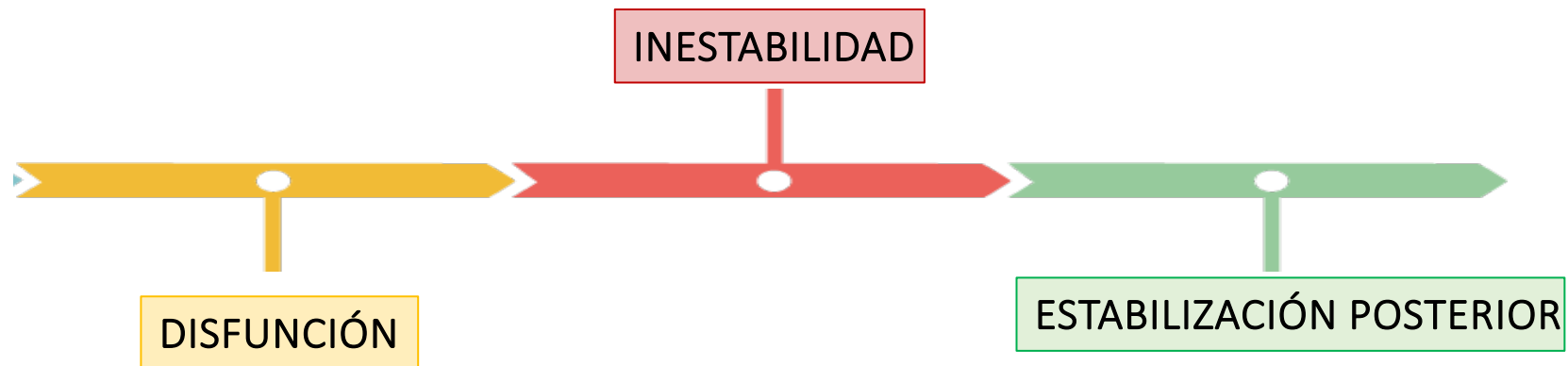- 2009.
- *RMN en 24 pacientes con diagnóstico de canal.*
- *50-85% hipertrofia del ligamento amarillo.*

1. Introducción: Entendiendo la estenosis del canal lumbar.

1.3. Fisiopatología:

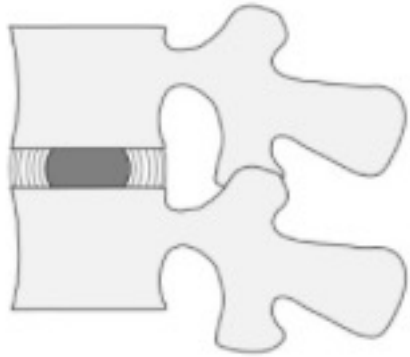
La estenosis del canal lumbar se relaciona con cambios complejos en la columna vertebral y su contenido, muchos de estos cambios pueden ser atribuidos a **procesos degenerativos** secundarios a la edad, produciendo estrechez del canal y compresión de las raíces raquídeas.

Para entender este proceso, se describe una cascada de procesos llamada de Kirkaldy-Willis, en honor a sus autores, que detalla y separa la patogenia en 3 etapas:



1. Introducción: Entendiendo la estenosis del canal lumbar.

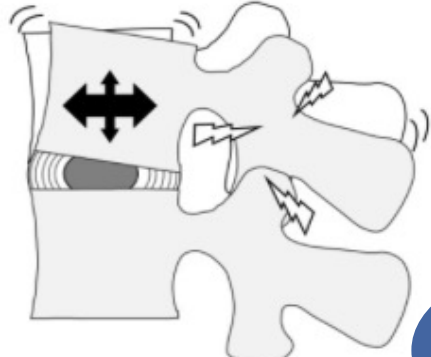
Fase 1: DISFUNCIÓN



> 30a

Inicialmente, la deshidratación del núcleo pulposo resulta en una pérdida de altura del disco.

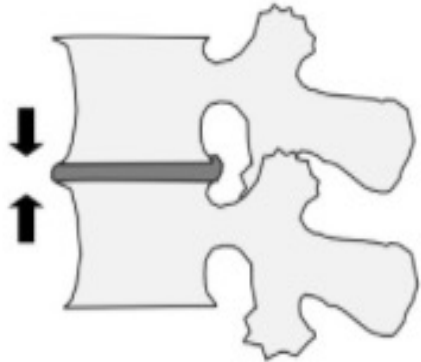
Fase 2: INESTABILIDAD



> 40 - 50a

Esto produciría algún grado de inestabilidad segmentaria.
Se altera la transmisión de la carga, generando cambios a nivel de facetas (engrosamiento de la cápsula y de ligamentos).

Fase 3: ESTABILIZACIÓN POSTERIOR



> 60a

Posteriormente, la aparición de osteofitos tanto a nivel del cuerpo vertebral como de las facetas tienden a estabilizar de nuevo el segmento.

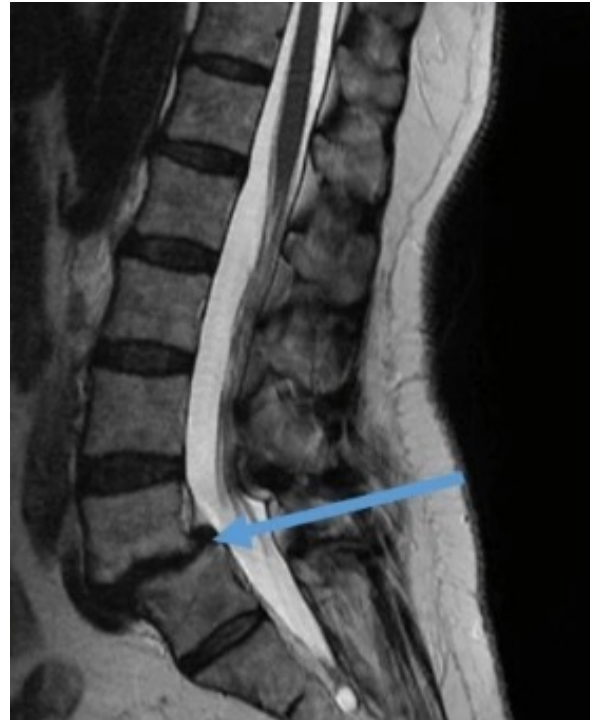
Ligamentum flavum fibrosis and hypertrophy: Molecular pathways, cellular mechanisms, and future directions

Chao Sun | Han Zhang | Xiang Wang | Xinhui Liu

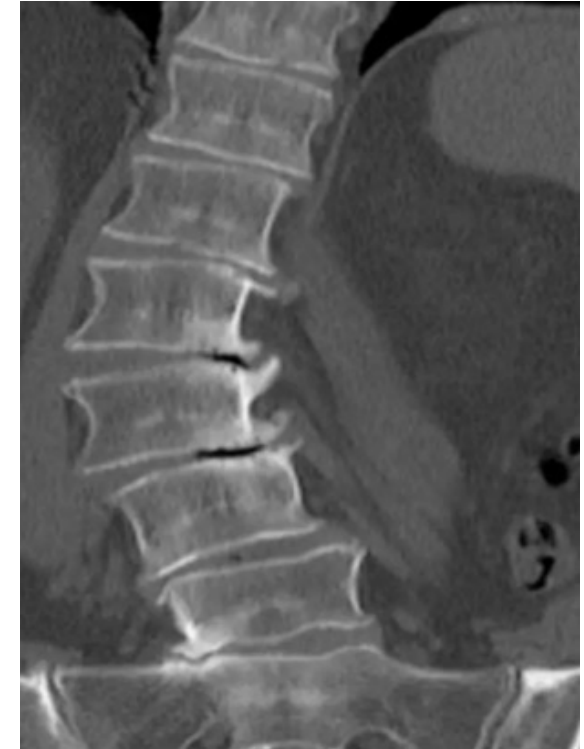

1. Introducción: Entendiendo la estenosis del canal lumbar.

Además, este proceso degenerativo puede asociarse a ciertos grados de **espondilolistesis** y de **escoliosis**.



ESPONDILOLISTESIS



**ESCOLIOSIS
DEGENERATIVA**

1. Introducción: Entendiendo la estenosis del canal lumbar.

1.4. Etiología:

La causa más frecuente es la **ESTENOSIS DE CANAL ADQUIRIDA DEGENERATIVA.**



CLASIFICACIÓN DE ARNOLDI:

I. Congénita:

- Idiopática.
- Acondroplásica.
- Osteopetrosis.

II. Adquirida:

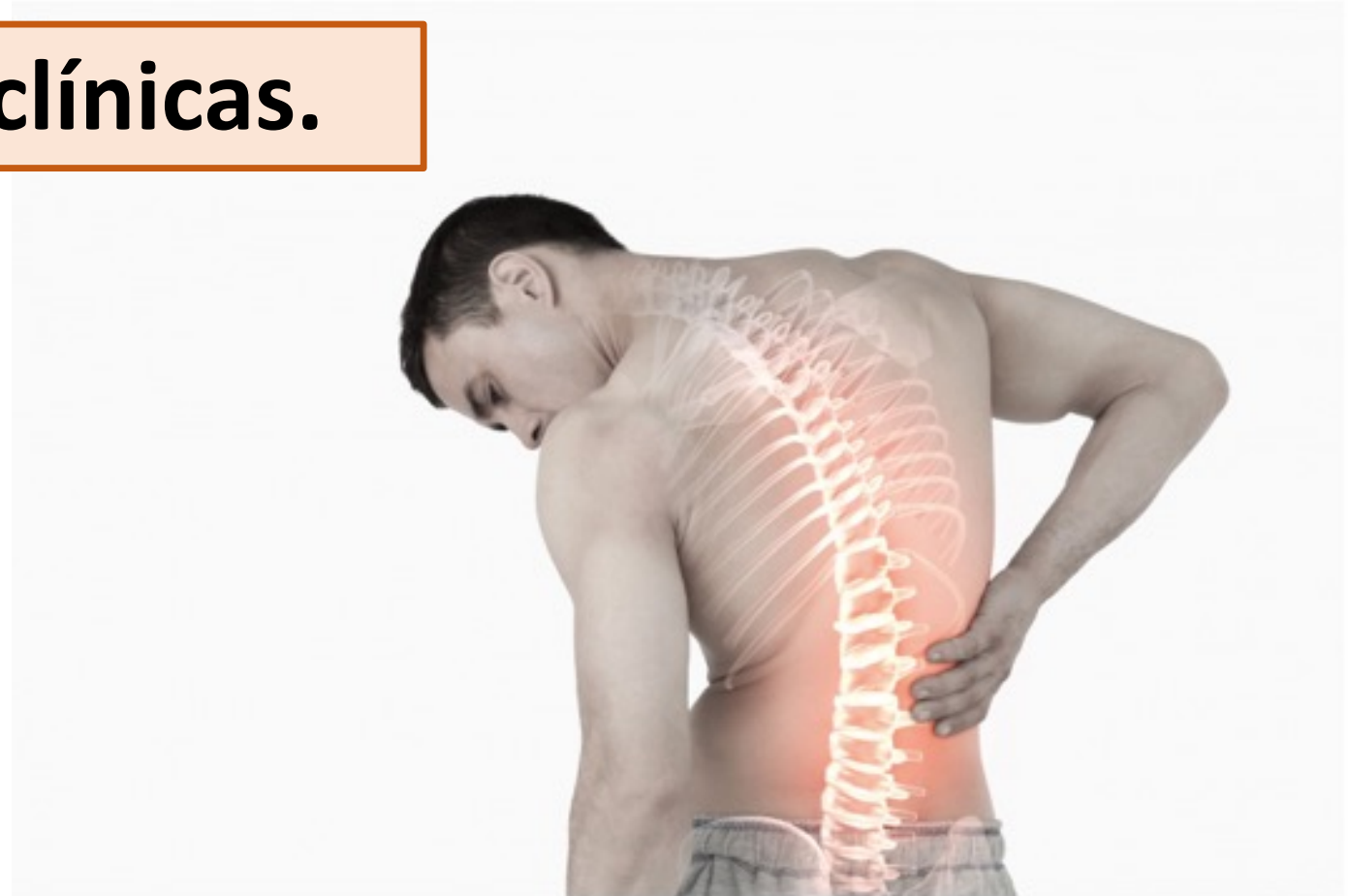- Degenerativa. ★
- Iatrogénica (post-laminectomía, post-discectomía, post-artrodesis).
- Miscelánea: acromegalia, enfermedad de Paget, espondilitis anquilosante...
- Traumática.

III. Combinada (I + II).



CONSORCI
HOSPITAL GENERAL
UNIVERSITARI
VALÈNCIA

2. Manifestaciones clínicas.



Servicio de Anestesia,
Reanimación y Tratamiento del Dolor
HOSPITAL GENERAL UNIVERSITARIO VALENCIA

Sesión de formación continuada, Valencia 14 de noviembre de 2023

2. Manifestaciones clínicas.

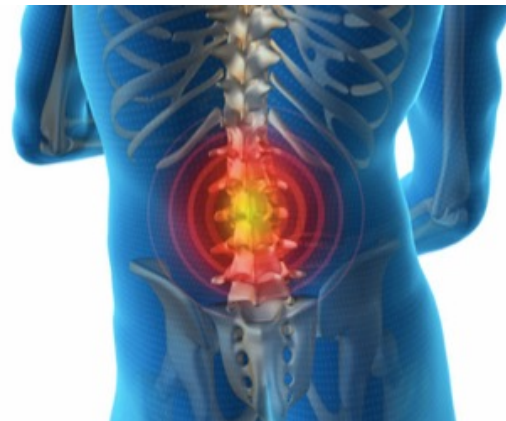
Son muy raras las ocasiones en las que los pacientes describen de forma detallada el síndrome clínico completo de la estenosis del canal lumbar. Lo más habitual, consiste en una historia de lumbalgia de características mecánicas de larga evolución asociada a sintomatología neurológica poco clara en extremidades inferiores.

Síntomas NO UNIFORMES NI HOMOGÉNEOS.

+ frecuente **DOLOR LUMBAR**

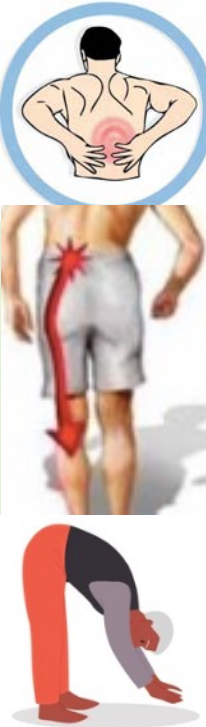SÍNTOMAS RADICULARES

+ característico **CLAUDICACIÓN NEURÓGENA**



2. Manifestaciones clínicas.

- **Dolor lumbar:** síntoma más frecuente. Puede ser localizado o irradiarse hacia glúteos y cara posterior de muslos.
→ Suele ser insidioso, con muchas remisiones y exacerbaciones. Mejora con el calor y el reposo y empeora con el ejercicio físico. Evolución muy variable.
- **Dolor radicular:** el dolor radicular aislado es producido por la compresión de una raíz en el canal lateral. Es el síntoma más frecuente en la estenosis de canal lateral. La raíz más frecuentemente afecta es L5 (por estenosis lateral de L4-L5).
- **Claudicación neurógena:** se define como dolor, parestesias o síntomas motores que se desencadenan al caminar o al permanecer de pie. Estos síntomas desaparecen con el reposo, la sedestación o con la flexión de la columna lumbar. Típicamente, estas molestias comienzan en glúteos y se extienden a muslos, pantorrillas y pies.



Síndrome de cola de caballo: disfunción vesical (RAO/incontinencia), disfunción intestinal (estreñimiento/incontinencia), anestesia en silla de montar, disfunción sexual, déficits motores en MMII...
Es una EMERGENCIA. Sí se retrasa el tratamiento los déficits neurológicos pueden ser permanentes.





H R G

CONSORCI
HOSPITAL GENERAL
UNIVERSITARI
VALÈNCIA

3. Métodos diagnósticos.



Servicio de Anestesia,
Reanimación y Tratamiento del Dolor
HOSPITAL GENERAL UNIVERSITARIO VALENCIA

Sesión de formación continuada, Valencia 14 de noviembre de 2023

3. Métodos diagnósticos.

La historia clínica y la exploración física pueden orientar el diagnóstico de sospecha de la estenosis de canal lumbar, pero es fundamental la confirmación mediante pruebas de imagen.



**HISTORIA
CLÍNICA**



**EXPLORACIÓN
FÍSICA**



**PRUEBAS
DE
IMAGEN**



3. Métodos diagnósticos.

HISTORIA CLÍNICA



DOLOR LUMBAR

+/-

SÍNTOMAS RADICULARES

+/-

CLAUDICACIÓN NEURÓGENA

Síntomas NO UNIFORMES NI HOMOGÉNEOS.



EXPLORACIÓN FÍSICA

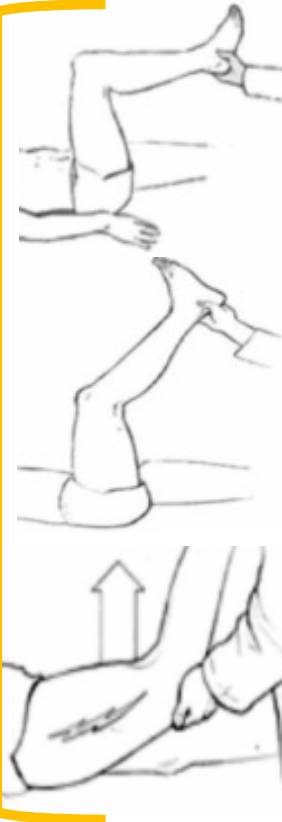


Por lo general, el examen físico es normal. Se debe realizar de forma exhaustiva.

Comenzaremos con la inspección en busca de las curvaturas normales y anormales de la columna, siguiendo por valorar la movilidad y por hacer un examen neurológico segmentario radicular tanto motor como sensitivo.

Los signos de irritación radicular a menudo son NEGATIVOS.
(orden: maniobra de Lasegüe, TEPE, signo de O'Connell).

Una estrategia para encontrar ciertos elementos descritos es que realicen una caminata, para que aparezcan las molestias y re-examinar.



3. Métodos diagnósticos.

The reliability of differentiating neurogenic claudication from vascular claudication based on symptomatic presentation



El síntoma más sensible para diferenciar claudicación neurogénica o vascular es el desarrollo del dolor con la bipedestación estática.

En los casos en los que la clínica sea atípica, el índice tobillo-brazo es un test de screening recomendado para hacer el diagnóstico diferencial.

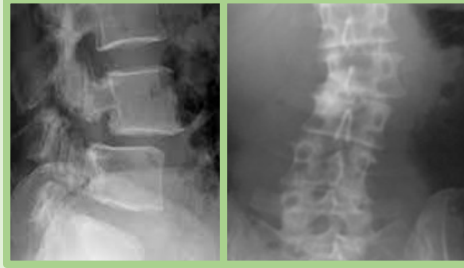> Eur Spine J. 2012 Jun;21(6):1165-70. doi: 10.1007/s00586-011-2072-3. Epub 2011 Nov 22.

The validity of ankle-brachial index for the differential diagnosis of peripheral arterial disease and lumbar spinal stenosis in patients with atypical claudication

| | Neurogénica | Vascular |
|--------------------------|---------------|---------------------------|
| Distribución del dolor | Prox → distal | Distal → Prox |
| Caminar | DOLOR | DOLOR |
| Bipedestación estática ★ | DOLOR | - |
| Pulsos periféricos | PRESENTES | AUSENTES |
| Cambios en la piel | NO | Distrofia, caída de vello |
| Postura | FLEXIÓN | - |

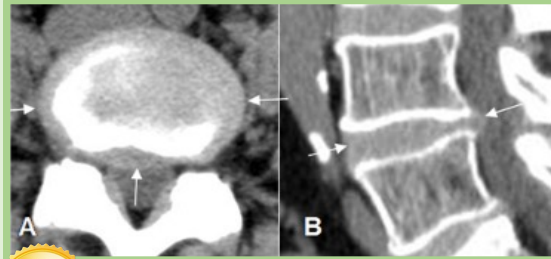3. Métodos diagnósticos.

PRUEBAS DE
IMAGEN



RADIOGRAFÍA SIMPLE

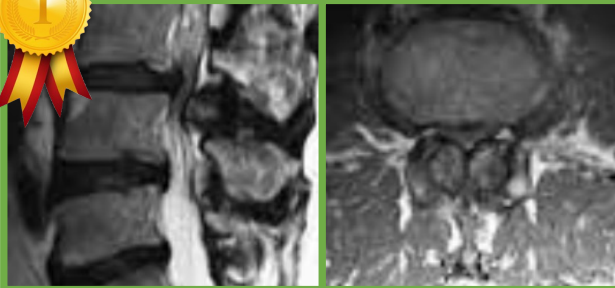
En el momento actual, tiene valor en los casos de escoliosis o espondilolistesis degenerativas asociadas a la estenosis.



T.A.C

Poca nitidez y precisión en el estudio de partes blandas, ligamentos y raíces nerviosas. Logra identificar con claridad los osteofitos y la hipertrofia que contribuye a la estrechez del canal.

→ De utilidad en la estenosis de canal de alto contenido óseo.



R.M.N

Actualmente, técnica gold standard.

Permite la valoración de las raíces nerviosas del cono medular.

Presenta limitaciones con la instrumentación quirúrgica.

> [Radiology](#). 2012 Jul;264(1):174-9. doi: 10.1148/radiol.12111930. Epub 2012 May 1.

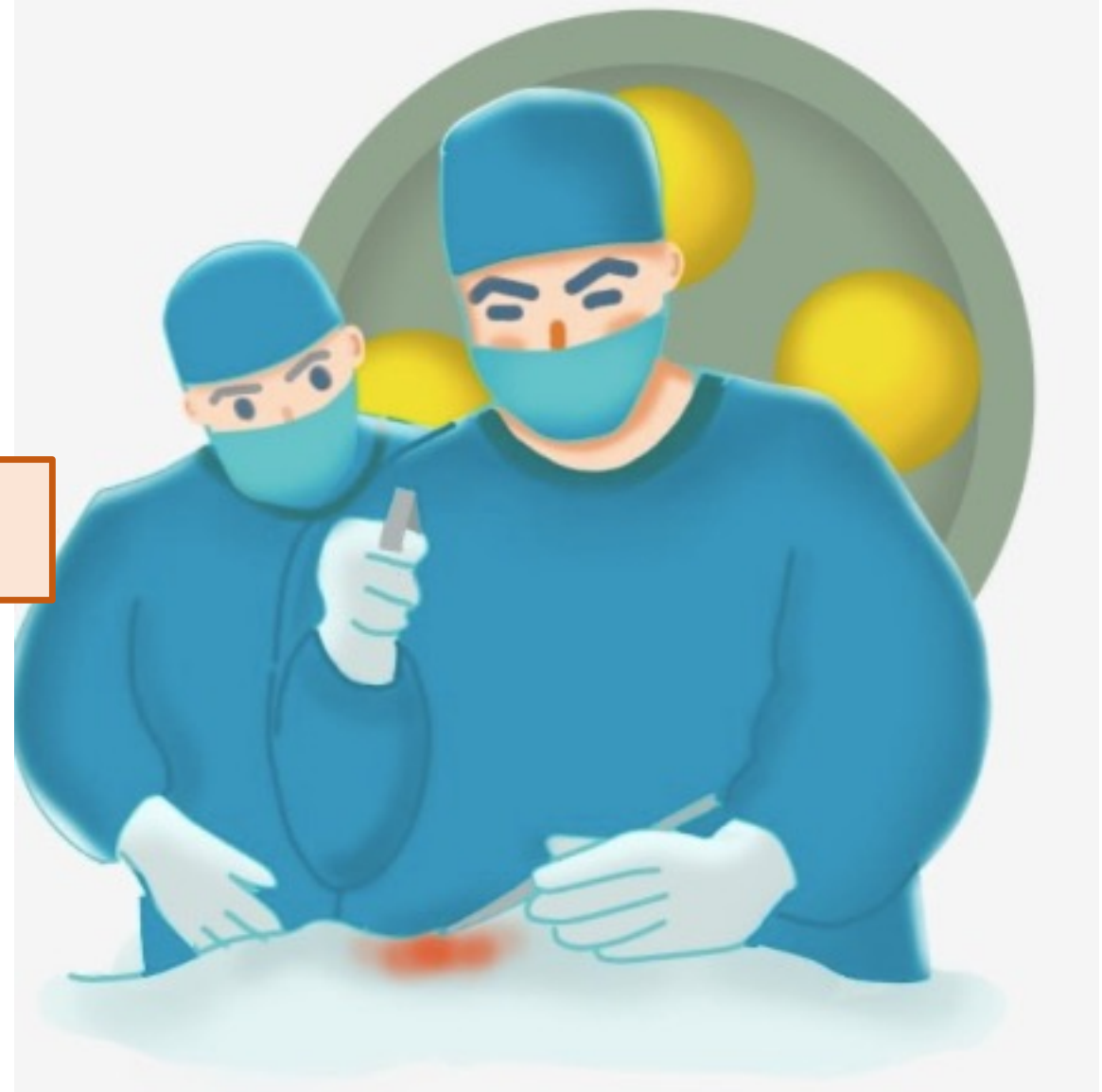Radiologic criteria for the diagnosis of spinal stenosis: results of a Delphi survey

No existen criterios cuantitativos estandarizados para hacer el diagnóstico. AP < 10mm, Área canal < 70mm².



CONSORCI
HOSPITAL GENERAL
UNIVERSITARI
VALÈNCIA

4. Tratamiento.



Servicio de Anestesia,
Reanimación y Tratamiento del Dolor
HOSPITAL GENERAL UNIVERSITARIO VALENCIA

Sesión de formación continuada, Valencia 14 de noviembre de 2023



CONSORCI
HOSPITAL GENERAL
UNIVERSITARI
VALÈNCIA

4. Tratamiento.



RESEARCH Open Access

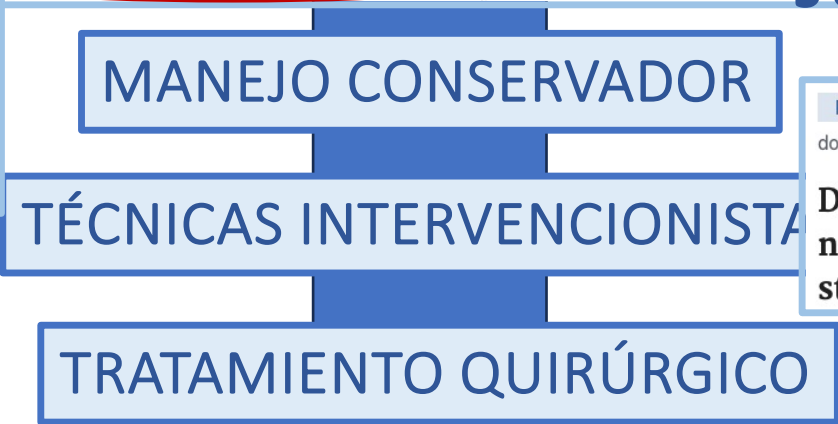
Consensus on a standardised treatment pathway algorithm for lumbar spinal stenosis: an international Delphi study

Check for updates

Jun/22

Review > Spine J. 2013 Jul;13(7):734-43. doi: 10.1016/j.spinee.2012.11.059.

An evidence-based clinical guideline for the diagnosis and treatment of degenerative lumbar spinal stenosis (update)



Practice Guideline > Eur Spine J. 2019 Jun;28(6):1386-1396. doi: 10.1007/s00586-019-05987-2. Epub 2019 May 16.

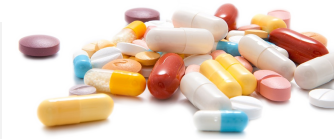Danish national clinical guidelines for surgical and nonsurgical treatment of patients with lumbar spinal stenosis



4. Tratamiento.

MANEJO CONSERVADOR

Estas medidas deben de ser prescritas de 8 a 12 semanas antes de considerar un fallo del manejo conservador.



El manejo conservador debe de ser siempre el punto de partida, especialmente en pacientes añosos.

- *Reposo relativo* en las fases agudas y modificación en lo posible de las actividades que desencadenan el dolor.
- *Medicamentos analgésicos* que logren controlar el dolor.
- Tratamiento con *fisioterapia*, con estiramientos, fortalecimiento y educación postural.
- Cierta nivel de *actividad física* con ejercicios aeróbicos o deportes sin impacto, idealmente en flexión (bicicleta).

Randomized Controlled Trial > Spine J. 2014 Aug 1;14(8):1611-21.
doi: 10.1016/j.spinee.2013.09.044. Epub 2013 Oct 23.

Associations between physical therapy and long-term outcomes for individuals with lumbar spinal stenosis in the SPORT study

Evidencia limitada.

Ningún ensayo clínico ha mostrado un efecto fuerte del manejo conservador sobre el dolor o la capacidad de andar.

4. Tratamiento.

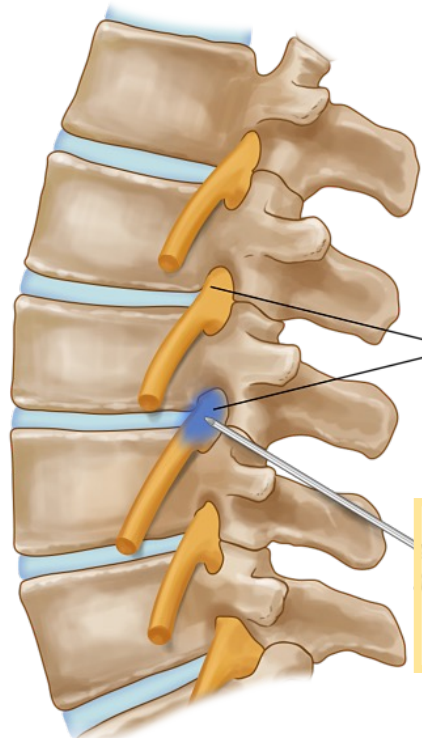
TÉCNICAS INTERVENCIONISTAS

INFILTRACIÓN EPIDURAL

CORTICOIDES + / - ANESTÉSICOS LOCALES.

Parece que la epidural selectiva sobre las raíces afectas tiene mejores resultados, definiéndose efectividad analgésica sí se produce una caída > 50% del valor EVA respecto al inicial.


Pero... ¿Qué nos dice la evidencia? → **RESULTADOS MUY DISPARES**



The effect of nerve-root injections on the need for operative treatment of lumbar radicular pain. A prospective, randomized, controlled, double-blind study

- Ensayo clínico (2000).
- Evita la cirugía en el 50% de los pacientes o la retrasa entre 28 y 30 meses.

A randomized trial of epidural glucocorticoid injections for spinal stenosis



The NEW ENGLAND
JOURNAL of MEDICINE

- Ensayo clínico aleatorizado, doble ciego (2015).
- Epidural con corticoides y AL no ofrece mejores resultados que el AL solo.

Steroid for epidural injection in spinal stenosis: a systematic review and meta-analysis

- Metaanálisis (2014).
- Epidural con corticoides → mejoría del dolor y de la distancia andada.



4. Tratamiento.

TÉCNICAS INTERVENCIONISTAS

INFILTRACIÓN EPIDURAL

CORTICOIDES + / - ANESTÉSICOS LOCALES.

Parece que la epidural selectiva sobre las raíces afectas tiene mejores resultados, definiéndose efectividad analgésica sí se produce una caída > 50% del valor EVA respecto al inicial.

Pero... ¿Qué nos dice la evidencia? → RESULTADOS MUY DISPARES

The effect of nerve-root injections on the need for operative treatment of lumbar radicular pain. A prospective, randomized, controlled, double-blind study

- Ensayo clínico (2000)
- Evita la cirugía en el 50% de los pacientes o la retirada entre 28 y 30 meses.

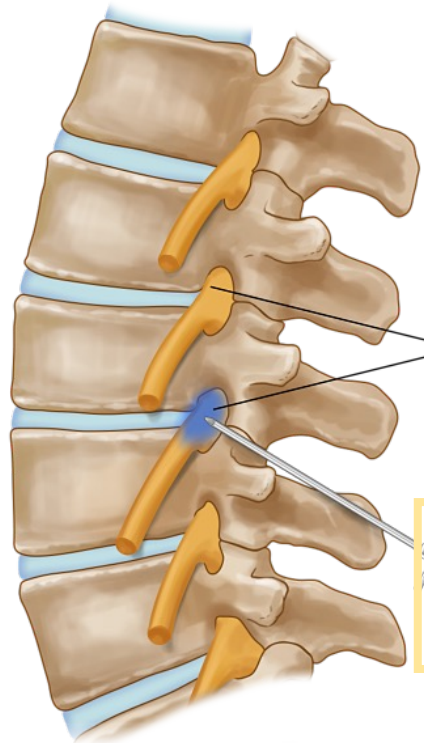
A randomized trial of epidural glucocorticoid injections for spinal stenosis

The NEW ENGLAND
JOURNAL of MEDICINE

- Ensayo clínico (ator... (2005).
- Epidural con corticoides no ofrece mejores resultados que el L solo.

Steroid for epidural injection in spinal stenosis: a systematic review and meta-analysis

- Metaanálisis (2014)
- Epidural con corticoides reduce el dolor y de la distancia andada.



4. Tratamiento.

TRATAMIENTO QUIRÚRGICO

1

Es un procedimiento electivo que siempre se presenta como alternativa si medidas más conservadoras fallan.

2

Tiene como objetivo la mejoría de la calidad de vida, la disminución del dolor y la mejora del déficit neurológico.

3

Busca la **descompresión**, aliviando la presión de los elementos neurológicos.



Técnicas quirúrgicas tradicionales.

Técnicas quirúrgicas mínimamente invasivas.

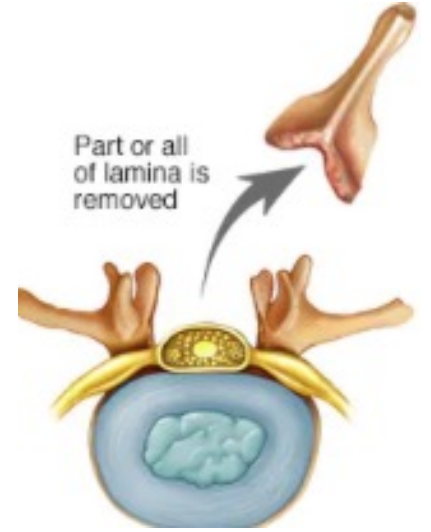
4. Tratamiento.

TRATAMIENTO QUIRÚRGICO



DESCOMPRESIÓN

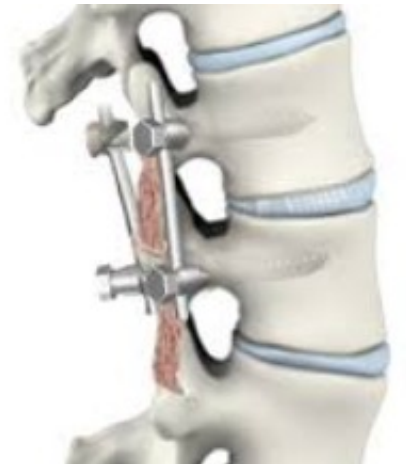Laminectomías (procedimiento más utilizado)
Laminotomías uni o bilaterales
Laminoplastias



Técnicas quirúrgicas tradicionales

FUSIÓN → ARTRODESIS

Una de las mayores controversias de la cirugía de estenosis de canal.
Recomendado en casos de espondilolistesis o escoliosis degenerativa asociada o en inestabilidad del raquis.



Randomized Controlled Trial > Spine (Phila Pa 1976). 2015 Jan 15;40(2):63-76.
doi: 10.1097/BRS.0000000000000731.

Long-term outcomes of lumbar spinal stenosis: eight-year results of the Spine Patient Outcomes Research Trial (SPORT)

4. Tratamiento.

TRATAMIENTO QUIRÚRGICO



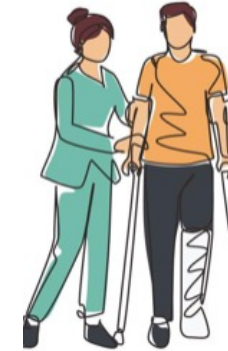COMPLICACIONES

- 9.9% complicaciones intraoperatorias.
- **12.3%** infecciones postoperatorias.
- **23.3%** de complicaciones a los 2 años en cirugías de artrodesis.



COSTES

Se estima que el gasto total de esta cirugía y sus complicaciones asociadas superen los **10 billones** de dólares en todo el mundo.



RECUPERACIÓN

- **10-40%** → Sd. cirugía fallida de columna (recurrencia del dolor).
- **12.3%** inestabilidad.
- Periodos de recuperación prolongados.

Hayashi D, Roemer F, Mian A, Gharaibeh M, Müller M, Guermaz A. Imaging Features of Postoperative Complications After Spinal Surgery and Instrumentation. AJR 2012; 199:123–129.

4. Tratamiento.

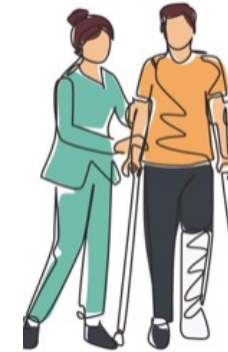TRATAMIENTO QUIRÚRGICO

Spinal cord stimulation. Analysis of diagnostic indications

Neuroestimulación medular. Análisis de las indicaciones diagnósticas

P. Kot¹, C. Pintado¹, P. Rodríguez¹, G. Fabregat¹, V. Villanueva¹, J. Asensio¹, B. Cano² y J. de Andrés³

A pesar de la gran variabilidad de diagnósticos en los que puede estar indicada esta terapia, es destacable que en más de la mitad de los casos la indicación es por Sd. de cirugía fallida de columna.



RECUPERACIÓN

- 10-40% → Sd. cirugía fallida de columna (recurrencia del dolor).
- 12.3% inestabilidad.
- Periodos de recuperación prolongados.

Hayashi D, Roemer F, Mian A, Gharaibeh M, Müller M, Guermaz A. Imaging Features of Postoperative Complications After Spinal Surgery and Instrumentation. AJR 2012; 199:123–129.



4. Tratamiento.

TRATAMIENTO QUIRÚRGICO

Técnicas quirúrgicas mínimamente invasivas.

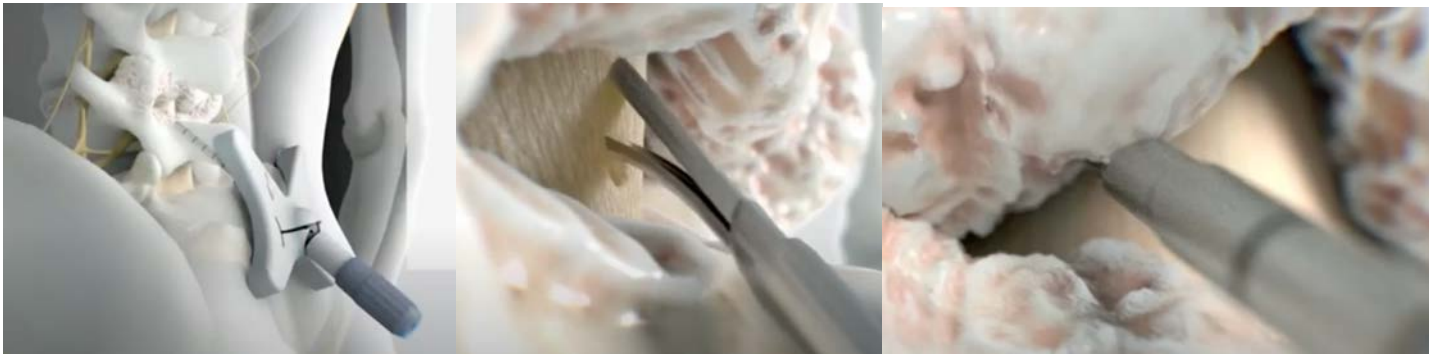Técnicas MILD® (Minimally Invasive Lumbar Decompression).

Espaciadores interespinosos.

Otros dispositivos novedosos:
- MinuteMan G3.
- SpineJak.

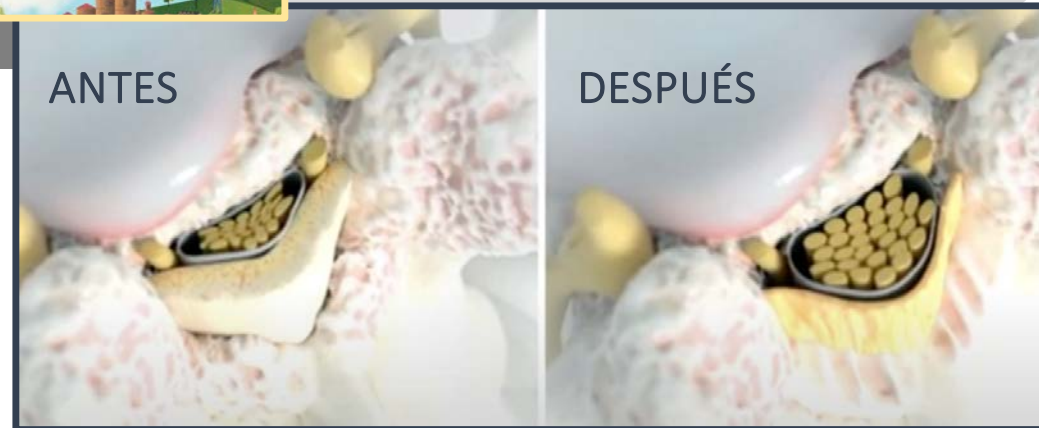4. Tratamiento.

Técnicas MILD® (Minimally Invasive Lumbar Decompression).



MINIMALLY INVASIVE LUMBAR DECOMPRESSION FOR LUMBAR SPINAL STENOSIS*

David A Provenzano, Cecilia MacLae
Pain Diagnostics and Interventional Care
Sewickley, Pennsylvania, United States (USA)



El **procedimiento MILD®** proporciona una descompresión percutánea del canal lumbar. A través de un puerto de 5.1 mm para el trócar y con la ayuda de guía fluoroscópica, se eliminan pequeñas porciones de lámina y se reduce el tamaño del ligamento amarillo hipertrófico. MILD® no deja componentes metálicos ni implantes, preservando la opción de un procedimiento posterior. Este enfoque limita significativamente el traumatismo en las estructuras óseas y tejidos cercanos de la columna.


El procedimiento es **ambulatorio**, suele durar menos de 1 hora, y se realiza bajo anestesia local y sedación. No requiere baja laboral, sólo 24 horas de reposo relativo.



CONSORCI
HOSPITAL GENERAL
UNIVERSITARI
VALÈNCIA

4. Tratamiento.

Se puede realizar uni/bilateralmente, en un solo nivel o en múltiples.



Indicaciones:

- Confirmación del diagnóstico de estenosis de canal lumbar por técnicas de imagen.
- Hipertrofia del ligamento amarillo igual o > a 2.5 mm.
- Estenosis de canal lumbar sintomática con claudicación neurógena.

Contraindicaciones:

- Anterolistesis mayor a grado II.
- Cirugía de columna previa en el nivel de tratamiento previsto.
- Presencia de infección sistémica, infección de la columna o infección aislada en el sitio de tratamiento previsto.



Limitaciones: MILD® no se puede aplicar sobre el segmento L5-S1

SEGURIDAD Y
DURABILIDAD

- ★ Presenta un excelente perfil de seguridad, con tasas de complicaciones muy bajas (< 1.3%).
- ★ Además, se han encontrado que la mejoría en las calificaciones del dolor y en la capacidad de desarrollar actividades de la vida diaria se mantiene más allá de los 2 años.
- ★ Sólo un 5.6% de los pacientes requieren de algún tipo de reintervención.



Servicio de Anestesia,
Reanimación y Tratamiento del Dolor
HOSPITAL GENERAL UNIVERSITARIO VALENCIA

Sesión de formación continuada, Valencia 14 de noviembre de 2023



4. Tratamiento.


Espaciadores interespinosos.



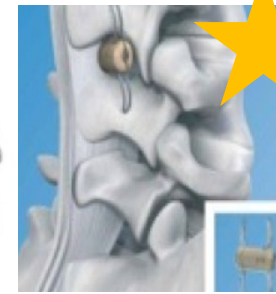
COFLEX®



VIKING®



X-STOP®



INSPIRE®



VERTIFLEX®



LOBSTER®

Los **espaciadores interespinosos** separan las apófisis espinosas en los niveles estenóticos, evitando así el estrechamiento asociado con la carga y la extensión lumbar. Buscan minimizar el pinzamiento de los nervios y las estructuras vasculares. ★ Algunos de ellos se pueden colocar de forma percutánea.

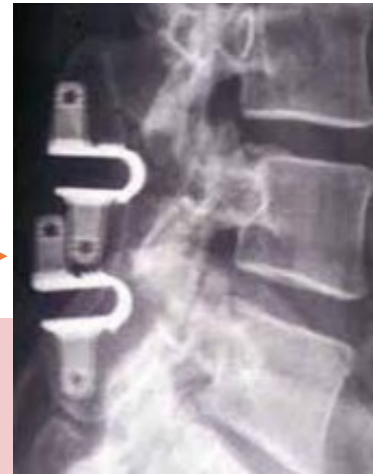Típicamente, se implantan en uno o dos niveles lumbares adyacentes desde L1 a L5. →

Indicaciones:

- Dx de estenosis de canal lumbar por técnicas de imagen (RMN) +/- espondilolistesis grado I.
- Estrechamiento de recesos laterales o del canal central .

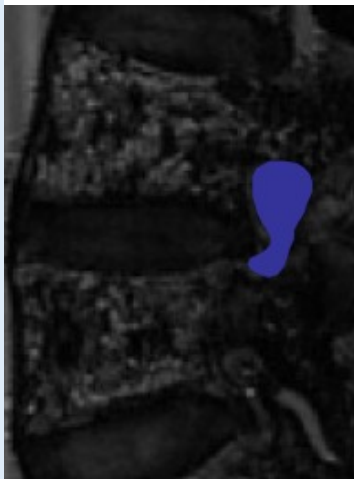
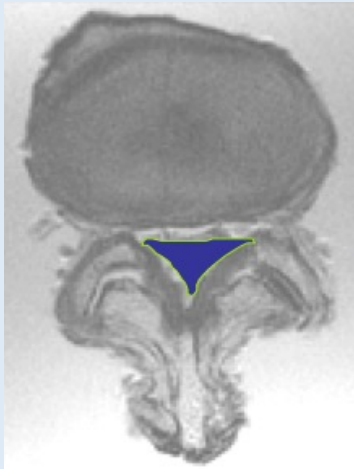
Contraindicaciones:

- Espondilolistesis > grado I
- Fractura de apófisis transversa.
- Osteoporosis (<2.5 SD).
- Escoliosis grave.

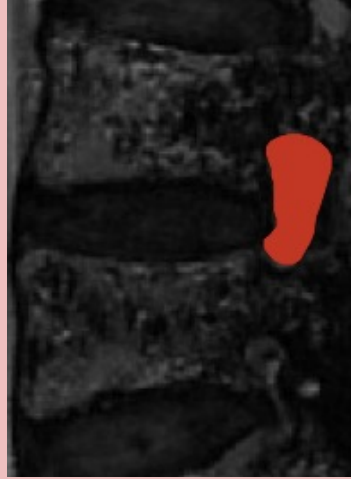
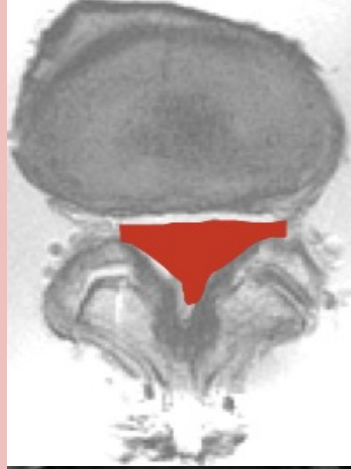

4. Tratamiento.

PREOPERATORIO



POSTOPERATORIO



> [Spine \(Phila Pa 1976\)](#). 2003 Oct 1;28(19):2192-7. doi: 10.1097/01.BRS.0000084877.88192.8E.

The effects of an interspinous implant on the kinematics of the instrumented and adjacent levels in the lumbar spine

Derek P Lindsey ¹, Kyle E Swanson, Paul Fuchs, Ken Y Hsu, James F Zucherman, Scott A Yerby

Estudios biomecánicos en cadáveres han demostrado una reducción significativa en el movimiento de flexoextensión en los niveles implantados sin efecto significativo sobre la cinemática de los niveles adyacentes.

Aumento el área del canal espinal durante la extensión de la columna en un 18%.

Aumento del área foraminal en un 25%.

Mejoría de los potenciales evocados motores similar a la observada tras la laminectomía.

4. Tratamiento.

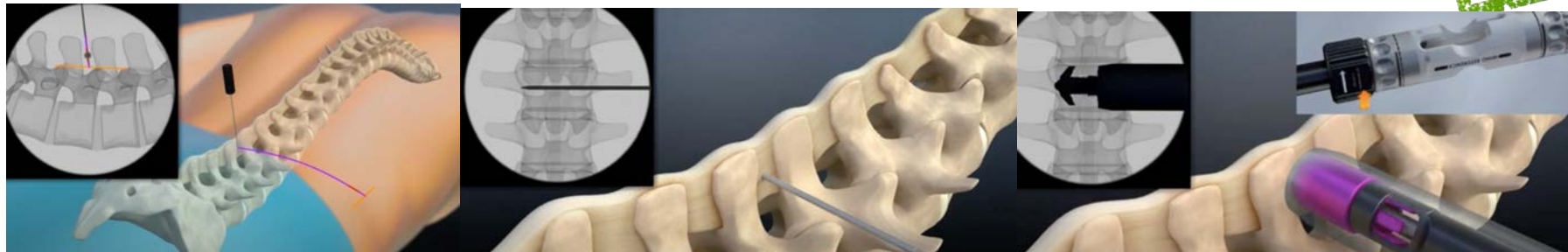Otros dispositivos novedosos:

MinuteMan G5®

Dispositivo de fusión interespinoso-interlaminar diseñado para la fijación temporal de la columna torácica, lumbar y sacra, lo que eventualmente resulta en una fusión ósea.

Contiene placas de bloqueo bilaterales que se fijan a ambos lados de la apófisis espinosa.

Aprobada la indicación para la estenosis de canal lumbar en Marzo/22.



4. Tratamiento.

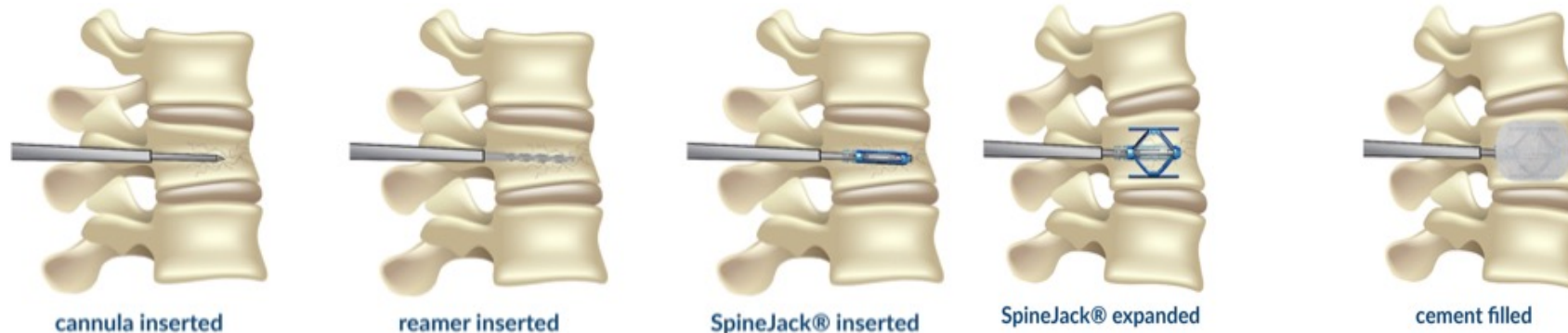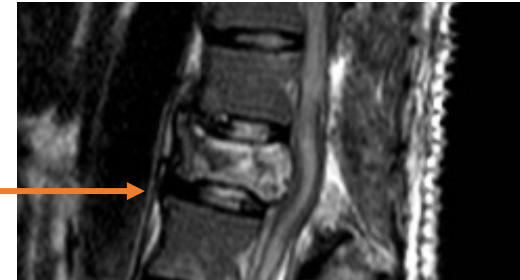Otros dispositivos novedosos:

SpineJack®

El sistema SpineJack® es un implante intraóseo colocado dentro del cuerpo vertebral, que actúa a modo de gato, ejerciendo una fuerza de hasta 500 Nw en el eje cráneo-caudal, permitiendo reestablecer y mantener la altura vertebral.

Está indicado para su uso en la reducción de fracturas vertebrales móviles que pueden resultar de osteoporosis, traumatismos y lesiones malignas (mieloma o metástasis osteolíticas).

QUE TAMBIÉN SON CAUSAS DE ESTENOSIS DE CANAL





CONSORCI
HOSPITAL GENERAL
UNIVERSITARI
VALÈNCIA



Servicio de Anestesia,
Reanimación y Tratamiento del Dolor
HOSPITAL GENERAL UNIVERSITARIO VALENCIA

Sesión de formación continuada, Valencia 14 de noviembre de 2023



H R G

CONSORCI
HOSPITAL GENERAL
UNIVERSITARI
VALÈNCIA

4. Tratamiento.

TRATAMIENTO QUIRÚRGICO

Weinstein JN, Tosteson TD, Lurie JD, Tosteson A, Blood E, Herkowitz H, et al. Surgical versus nonoperative treatment for lumbar spinal stenosis: four-year results of the Spine Patient Outcomes Research Trial. *Spine* 2010;**35**(14):139-48.

Delitto A, Piva SR, Moore CG, Fritz JM, Wisniewski SR, Josbeno DA. Surgery versus nonsurgical treatment of lumbar spinal stenosis: a randomized trial. *Annals of Internal Medicine* 2015;**162**(7):465-73.

Athiviraham A, Yen D. Is spinal stenosis better treated surgically or nonsurgically?. *Clinical Orthopaedics & Related Research* 2007;**458**:90-3.

Birkmeyer NJ, Weinstein JN, Tosteson AN, Tosteson JD, Skinner JS, Lurie JD. Design of the Spine Patients Outcomes Research Trial (SPORT). *Spine* 2002;**27**(12):1361-72.

* Weinstein JN, Tosteson TD, Lurie JD, Tosteson AN, Blood E, Hanscom B, et al. SPORT Investigators. Surgical versus nonsurgical therapy for lumbar spinal stenosis. *New England Journal of Medicine* 2008;**358**(8):794-810.

...a A, Slatis P, Heliovaara M, Sainio P, Kinnunen H, Kankare J, et al. Finnish Lumbar Spinal Research Group. Surgical or nonoperative treatment for lumbar spinal stenosis: A randomized controlled trial. *Spine* 2007;**32**(1):1-8.

* Atlas SJ, Deyo RA, Keller RB, Chapin AM, Patrick DL, Long JM, et al. The Maine Lumbar Spine Study, Part III. 1-Year outcomes of surgical and nonsurgical management of lumbar spinal stenosis. *Spine (Phila Pa 1976)* 1996;**21**(15):1787-94.

Croft A. Conservative vs. surgical care of lumbar spinal stenosis. *Dynamic Chiropractic* 2012;**30**(5):1-5.



Servicio de Anestesia,
Reanimación y Tratamiento del Dolor
HOSPITAL GENERAL UNIVERSITARIO VALENCIA



4. Tratamiento.

TRATAMIENTO QUIRÚRGICO

Weinstein JN, Tosteson TD, Lurie JD, Tosteson A, Blood E, Herkowitz H, et al. Surgical versus nonoperative treatment for lumbar spinal stenosis: four-year results of the Spine Patient Outcomes Research Trial. *Spine* 2010;**35**(14):139-48.

Delitto A, Piva SR, Moore CG, Fritz JM, Wisniewski SR, Josbeno DA. Surgery versus nonsurgical treatment of lumbar spinal stenosis: a randomized trial. *Annals of Internal Medicine* 2015;**162**(7):465-73.

Athiviraham A, Yen D. Is spinal stenosis better treated surgically or nonsurgically?. *Clinical Orthopaedics & Related Research* 2007;**458**:90-3.

Weinstein JN, Tosteson AN, Tosteson JD, Skinner JS, Lurie JD. Design of the Spine Patients Outcomes Research Trial (SPORT). *Spine* 2002;**27**(12):1361-72.

¿Tratamiento quirúrgico o conservador?

* Weinstein JN, Tosteson TD, Lurie JD, Tosteson A, Blood E, Hanscom B, et al. SPORT Investigators. Surgical versus nonsurgical therapy for lumbar spinal stenosis. *New England Journal of Medicine* 2008;**358**(8):794-810.

Lehto A, Slati P, Heliovaara M, Sainio P, Kinnunen H, et al. Finnish Lumbar Spinal Research Group.

Surgical or nonoperative treatment for lumbar spinal stenosis: A randomized controlled trial. *Spine* 2007;**32**(1):1-8.

Croft A. Conservative vs. surgical care of lumbar spinal stenosis. *Dynamic Chiropractic* 2012;**30**(5):1-5.

* Atlas SJ, Deyo RA, Keller RB, Chapin AM, Patrick DL, Long JM, et al. The Maine Lumbar Spine Study, Part III. 1-Year outcomes of surgical and nonsurgical management of lumbar spinal stenosis. *Spine (Phila Pa 1976)* 1996;**21**(15):1787-94.





4. Tratamiento.

TRATAMIENTO QUIRÚRGICO

Delitto A, Piva SR, Moore CG, Fritz JM, Wisniewski SR, Josbeno DA. Surgery versus nonsurgical treatment of lumbar spinal stenosis: a randomized trial. *Annals of Internal Medicine* 2015;**162**(7):465-73.

Weinstein JN, Tosteson TD, Lurie JD, Tosteson A, Blood E, Herkowitz H, et al. Surgical versus nonsurgical treatment for lumbar spinal stenosis: for Outcomes Research Trial.

Athiviraham A, Yen D. Is spinal stenosis better treated surgically or nonsurgically? *Clinical Orthopaedics & Related Research*

Surgical versus non-surgical treatment for lumbar spinal stenosis (Review)

Cochrane Database of Systematic Reviews

...n AN, Tosteston JD, ...ne Patients Outcomes ... (12):1361-72.

* Weinstein JN, Tosteson E, Hanscom B, et al. SPOR nonsurgical therapy for lumbar spinal stenosis. *New England Journal of Medicine* 2008;**358**(8):794-810.

Zaina F, Tomkins-Lane C, Carragee E, Negrini S

* Malmivaara A, Slati P, Heliovaara M, Sainio P, Kinnunen H, Kankare J, et al. Finnish Lumbar Spinal Research Group. Surgical or nonoperative treatment for lumbar spinal stenosis? A randomized controlled trial. *Spine* 2007;**32**(1):1-8.

Croft A. Conservative vs. surgical care of lumbar spinal stenosis. *Dynamic Chiropractic* 2012;**30**(5):1-5.

Cochrane Library
Cochrane Database of Systematic Reviews

* Atlas SJ, Deyo RA, Keller RB, Chapin AM, Patrick DL, Long JM, et al. The Maine Lumbar Spine Study, Part III. 1-Year outcomes of surgical and nonsurgical management of lumbar spinal stenosis. *Spine (Phila Pa 1976)* 1996;**21**(15):1787-94.



4. Tratamiento.

TRATAMIENTO QUIRÚRGICO

Surgical versus non-surgical treatment for lumbar spinal stenosis (Review)

Zaina F, Tomkins-Lane C, Carragee E, Negrini S

Revisión de más de 12.900 citas e incluir 28 artículos completos.

→ *We have very little confidence to conclude whether surgical treatment or a conservative approach is better for lumbar spinal stenosis, and we can provide no new recommendations to guide clinical practice.*

Parece que el tratamiento quirúrgico es superior en términos de reducción del dolor vs. manejo conservador a corto y largo plazo.

Recomiendan a los profesionales sanitarios ser prudentes al informar a los pacientes de las opciones de tratamiento, teniendo en cuenta que las opciones conservadoras no han reportado efectos secundarios (vs. *tto qx* → 10-24%).





CONSORCI
HOSPITAL GENERAL
UNIVERSITARI
VALÈNCIA

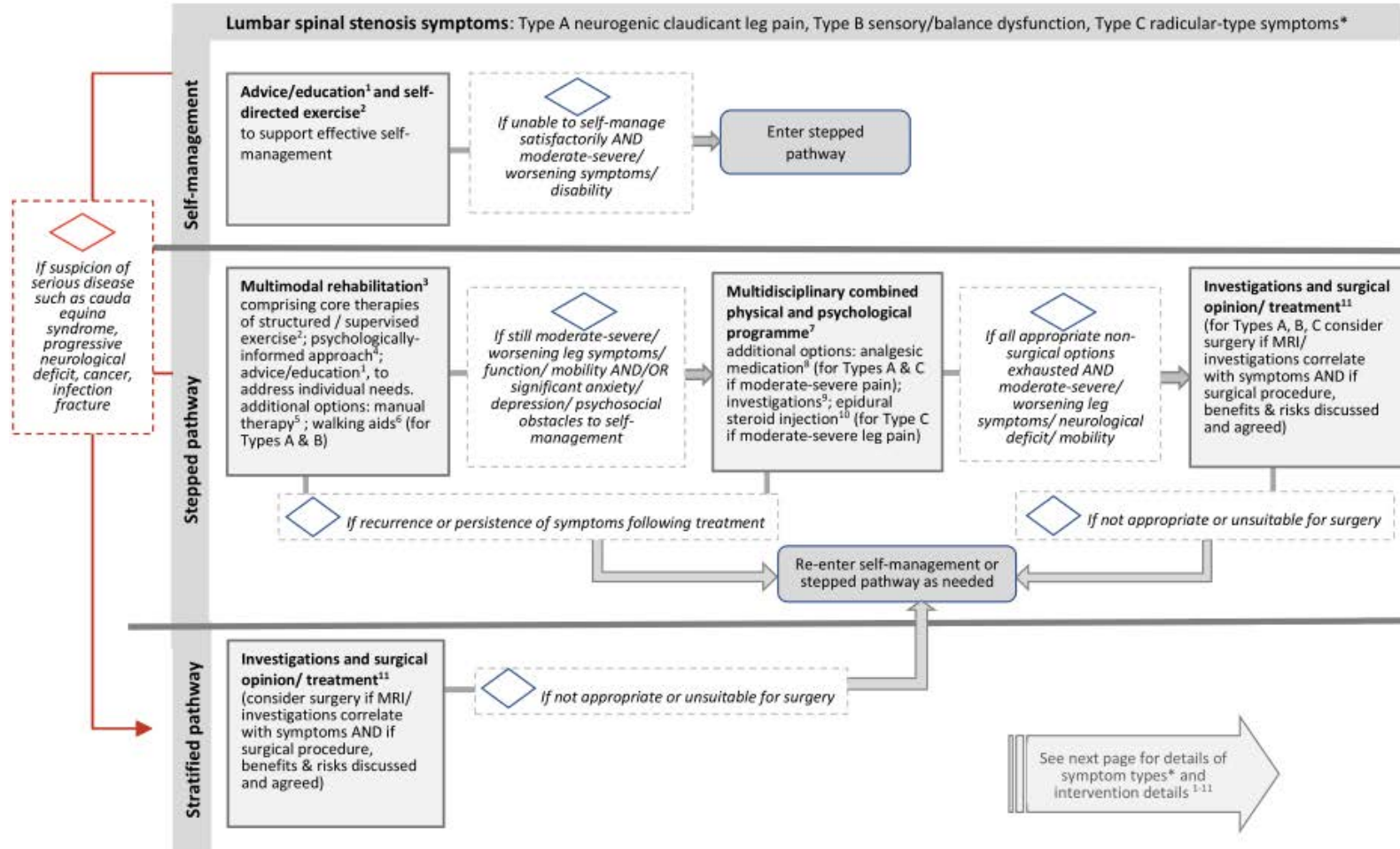
RESEARCH

Open Access



ANEXO 1:

Consensus on a standardised treatment pathway algorithm for lumbar spinal stenosis: an international Delphi study



Servicio de Anestesia,
Reanimación y Tratamiento del Dolor
HOSPITAL GENERAL UNIVERSITARIO VALENCIA

Sesión de formación continuada, Valencia 14 de noviembre de 2023

ANEXO 2: CONTENIDO AUDIVISUAL



mild

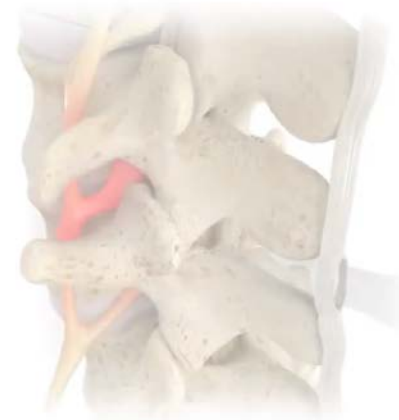Vertos
MEDICAL

MILD®



vexim
REBALANCING SPINE

SpineJack®



VertiFlex® (espaciador interespinoso)



MENSAJES PARA LLEVARSE A CASA:

- La estenosis de canal lumbar es una patología muy frecuente y debilitante, que suele aparecer en pacientes añosos consecuencia de procesos degenerativos del raquis.
- Se espera un crecimiento exponencial de su prevalencia (por el envejecimiento de la población y el desarrollo de las pruebas diagnósticas).
- La variabilidad clínica que presenta supone un reto a la hora de llevar a cabo un diagnóstico, que siempre debe de ser confirmado con pruebas de imagen.
- La mayoría de tratamientos carecen de una fuerte evidencia que apoye su uso. La cirugía descompresiva, ampliamente utilizada, presenta efectividad moderada con graves efectos adversos potenciales.
- *Se tienen que llevar a cabo nuevos estudios que analicen la efectividad y la seguridad de los nuevos dispositivos que hay disponibles, de manera que puedan incluirse en futuros algoritmos de tratamiento.*



CONSORCI
HOSPITAL GENERAL
UNIVERSITARI
VALÈNCIA

5. Bibliografía.

- Andalaro A. Lumbar spinal stenosis. *J Am Acad PAs*. 2019;32(8):49–50.
- Melancia JL, Francisco AF, Antunes JL. Spinal stenosis. In: *Handbook of clinical neurology*. Elsevier; 2014. p. 541–9. <https://linkinghub.elsevier.com/retrieve/pii/B9780702040863000357>.
- Amudong A, Muheremu A, Abudourexiti T. Hypertrophy of the ligamentum flavum and expression of transforming growth factor beta. *J Int Med Res*. 2017;45(6):2036–41.
- Sun C, Zhang H, Wang X, Liu X. Ligamentum flavum fibrosis and hypertrophy: molecular pathways, cellular mechanisms, and future directions. *FASEB J*. 2020;34(8):9854–68.
- Provenzano Da, MaClae C. Minimally Invasive Lumbar Decompression for Lumbar Spinal Stenosis. En: j. De anDrés (editor). *Puesta al día en Anestesia Regional y Tratamiento del Dolor Vol XXVI*. ISSN 1578-5580. Barcelona. Editorial MRA; 2023. p. 98- 102
- Minuteman for Spinal Stenosis Treatment. [https:// www.sprmedicine.com/blog/minuteman-for-spinal-stenosis-treatment.html](https://www.sprmedicine.com/blog/minuteman-for-spinal-stenosis-treatment.html).
- Mekhail N, Vallejo R, Coleman MH, Benyamin RM. Long-term results of percutaneous lumbar decompression mild(Ò) for spinal stenosis. *Pain Pract Off J World Inst Pain*. 2012;12(3):184–93.
- Kreiner DS, MacVicar J, Duszynski B, Nampiaparampil DE. The mildÒ procedure: a systematic review of the current literature. *Pain Med Malden Mass*. 2014;15(2):196–205.



CONSORCI
HOSPITAL GENERAL
UNIVERSITARI
VALÈNCIA

5. Bibliografía.

- Diwan S, Sayed D, Deer TR, Salomons A, Liang K. An algorithmic approach to treating lumbar spinal stenosis: an evidenced-based approach. *Pain Med Malden Mass.* 2019;20(Suppl 2):S23-31
- Benyamin RM, Staats PS, MiDAS EI. MILDÒ is an effective treatment for lumbar spinal stenosis with neurogenic claudication: MiDAS ENCORE Randomized Controlled Trial. *Pain Physician.* 2016;19(4):229–42.
- Comer C, Ammendolia C, Battié MC, Bussières A, Fairbank J, et al. Consensus on a standardised treatment pathway algorithm for lumbar spinal stenosis: an international Delphi study. *BMC Musculoskelet Disord.* 2022 Jun 8;23(1):550. doi: 10.1186/s12891-022-05485-5. PMID: 35676677; PMCID: PMC9175311.
- Kaye AD, Edinoff AN, Temple SN, Kaye AJ, Chami AA, et al. A Comprehensive Review of Novel Interventional Techniques for Chronic Pain: Spinal Stenosis and Degenerative Disc Disease-MILD Percutaneous Image Guided Lumbar Decompression, Vertiflex Interspinous Spacer, MinuteMan G3 Interspinous-Interlaminar Fusion. *Adv Ther.* 2021 Sep;38(9):4628-4645. doi: 10.1007/s12325-021-01875-8. Epub 2021 Aug 14. PMID: 34398386.
- Cairns K, Deer T, Sayed D, van Noort K, Liang K. Cost-effectiveness and Safety of Interspinous Process Decompression (Superion). *Pain Med.* 2019 Dec 1;20(Suppl 2):S2-S8. doi: 10.1093/pm/pnz245. PMID: 31808529; PMCID: PMC6896024.



CONSORCI
HOSPITAL GENERAL
UNIVERSITARI
VALÈNCIA

5. Bibliografía.

- Jain s, Deer t, saYeD D, et al. «Minimally invasive lumbar decompression: a review of indications, techni- ques, efficacy and safety». *Pain management*. Sep 2020;10(5):331-348. doi:10.2217/pmt-2020-0037
- Kwon Jw, Moon sH, park sY, et al. «Lumbar Spinal Stenosis: Review Update 2022». *Asian Spine J*. Oct 2022;16(5):789-798. doi:10.31616/asj.2022.0366
- HisHiMoto Y, YosHiMura n, MuraKi s, et al. «Prevalence of symptomatic lumbar spinal stenosis and its asso- ciation with physical performance in a population- based cohort in Japan: the Wakayama Spine Study». *Osteoarthritis and cartilage*. Oct 2012;20(10):1103-8. doi:10.1016/j.joca.2012.06.018
- Nadeau M, rosas-arellano Mp, Gurr Kr, et al. «The reliability of differentiating neurogenic claudication from vascular claudication based on symptomatic presentation». *Can J Surg*. Dec 2013;56(6):372-7. doi:10.1503/cjs.016512
- Hansson t, suzuKi n, HebelKa H, Gaulitz a. «The narrowing of the lumbar spinal canal during loaded MRI: the effects of the disc and ligamentum flavum». *Eur Spine J*. May 2009;18(5):679-86. doi:10.1007/s00586-009-0919-7.
- Edmiston Ce, jr., leaper Dj, CHitnis as, HoLY Ce, CHen bp. «Risk and economic burden of surgical site infec- tion following spinal fusion in adults». *Infection control and hospital epidemiology*. Jan 2023;44(1):88-95. doi:10.1017/ice.2022.32
- MeKHail n, vallejo r, ColeMan MH, benYaMin rM. «Long-term results of percutaneous lumbar decompression mild((R)) for spinal stenosis». *Pain Pract*. Mar 2012;12(3):184-93. doi:10.1111/j.1533-2500.2011.00481.x .
- Staats ps, CHafin tb, GolovaC s, et al. «Long-Term Safety and Efficacy of Minimally Invasive Lumbar Decompression Procedure for the Treatment of Lumbar Spinal Stenosis With Neurogenic Claudica- tion: 2-Year Results of MiDAS ENCORE». *Reg Anesth Pain Med*. Oct 2018;43(7):789-794. doi:10.1097/aap.0000000000000868

Sesión de formación continuada, Valencia 14 de noviembre de 2023



GRACIAS

