V JORNADAS DE FORMACION DEPARTAMENTAL PARA PEDIATRIA DE ATENCION PRIMARIA

Dr. Pablo Badía –Dra Beatriz Novoa – Dra Laura Marco
Traumatología Infantil HGUV

¿QUÉ DERIVO AL TRAUMATÓLOGO INFANTIL?

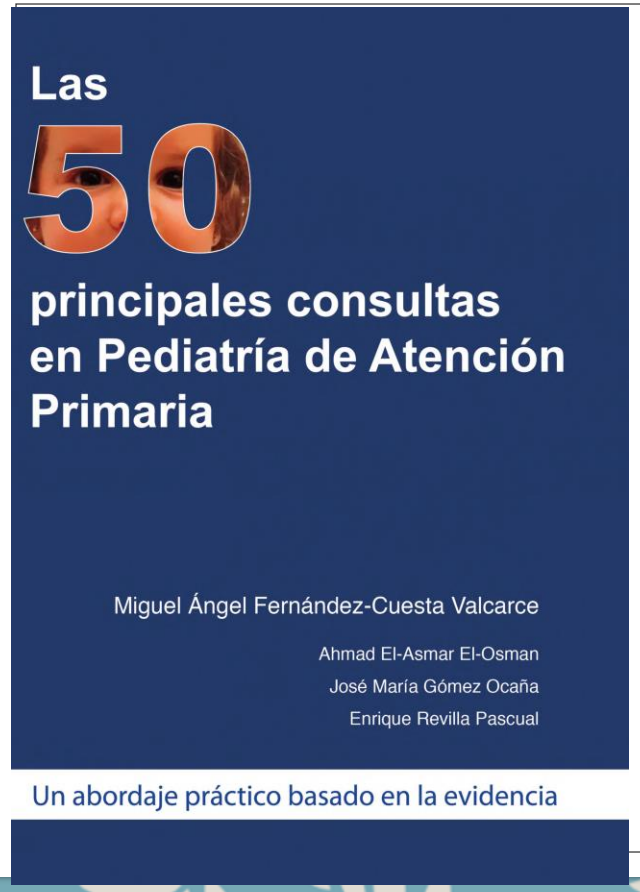
Las
50
principales consultas en Pediatría de Atención Primaria
Miguel Ángel Fernández-Cuesta Valcarce
Ahmad El-Asmar El-Osman
José María Gómez Ocaña
Enrique Revilla Pascual
Un abordaje práctico basado en la evidencia

PIE PLANO INFANTIL
CLINICA

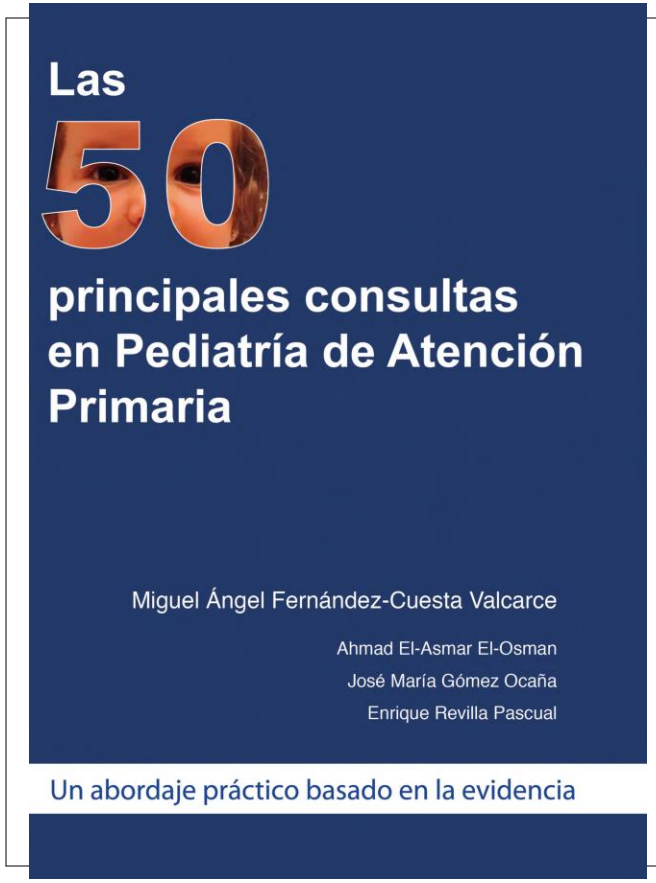

-DISPLASIA DE CADERA

- COJERA

- DEFORMIDAD DE ESPALDA

- ALTERACIONES DEL EJE DE LOS MIEMBROS INFERIORES

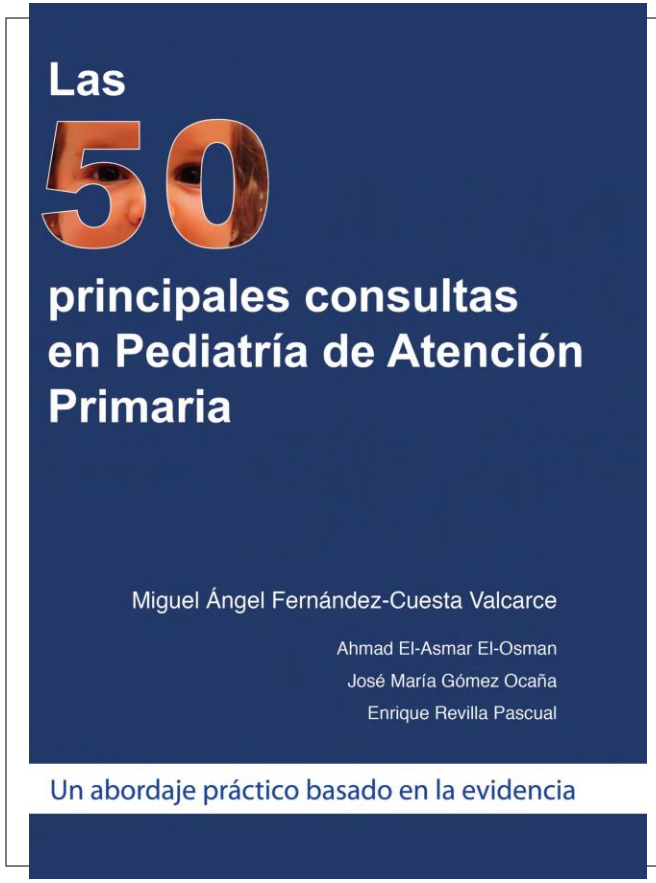

-DISPLASIA DE CADERA

- COJERA

- DEFORMIDAD DE ESPALDA

- ALTERACIONES DEL EJE DE LOS MIEMBROS INFERIORES

- En esta patologia incluimos:

  - LUXACION: cabeza fuera del acetábulo

  - SUBLUXACION: cabeza parcialmente fuera

  - CADERA INESTABLE: la cabeza entra y sale con facilidad

  - ANOMALIAS EN EL DESARROLLO DE LA CABEZA/COTILO

- epidemiologia: 1-1´5/1000 RN vivos 4♀/ 1♂
- 60% afectación cadera izda

FACT de RIESGO:
- sexo femenino
- antecedentes familiares
- presencia fetal de nalgas
- malformaciones congénitas
- compromiso del espacio intrauterino

1. **BAJO RIESGO:** niñOs sin factores de riesgo o antecedentes familiares
2. **INTERMEDIO:** niñAS sin factores de riesgo y niñOs con presentación de nalgas
3. **ALTO:** niñAs con antecedentes familiares y presentación de nalgas

- *RN – 3 meses:*

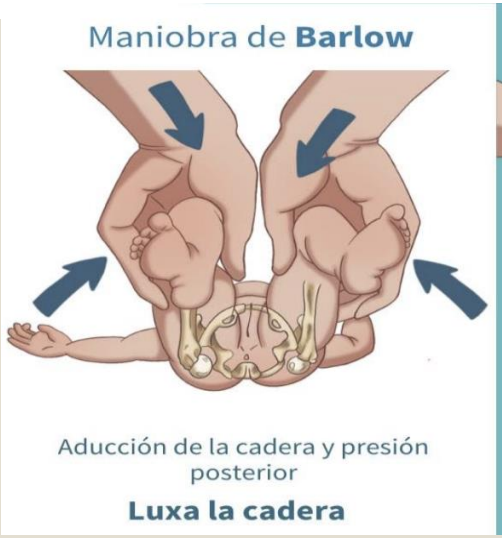

- *3 meses-18 meses:*
  - Limitación abducción >60º
  - Signo de Galeazzi:
  - Asimetria de pliegues
  - Miembro en rotación externa

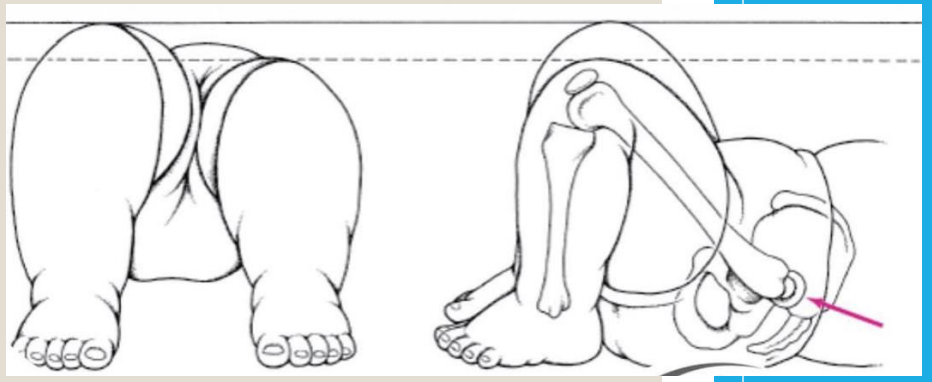

La asimetría o click de cadera **AISLADOS** no justifican la derivación

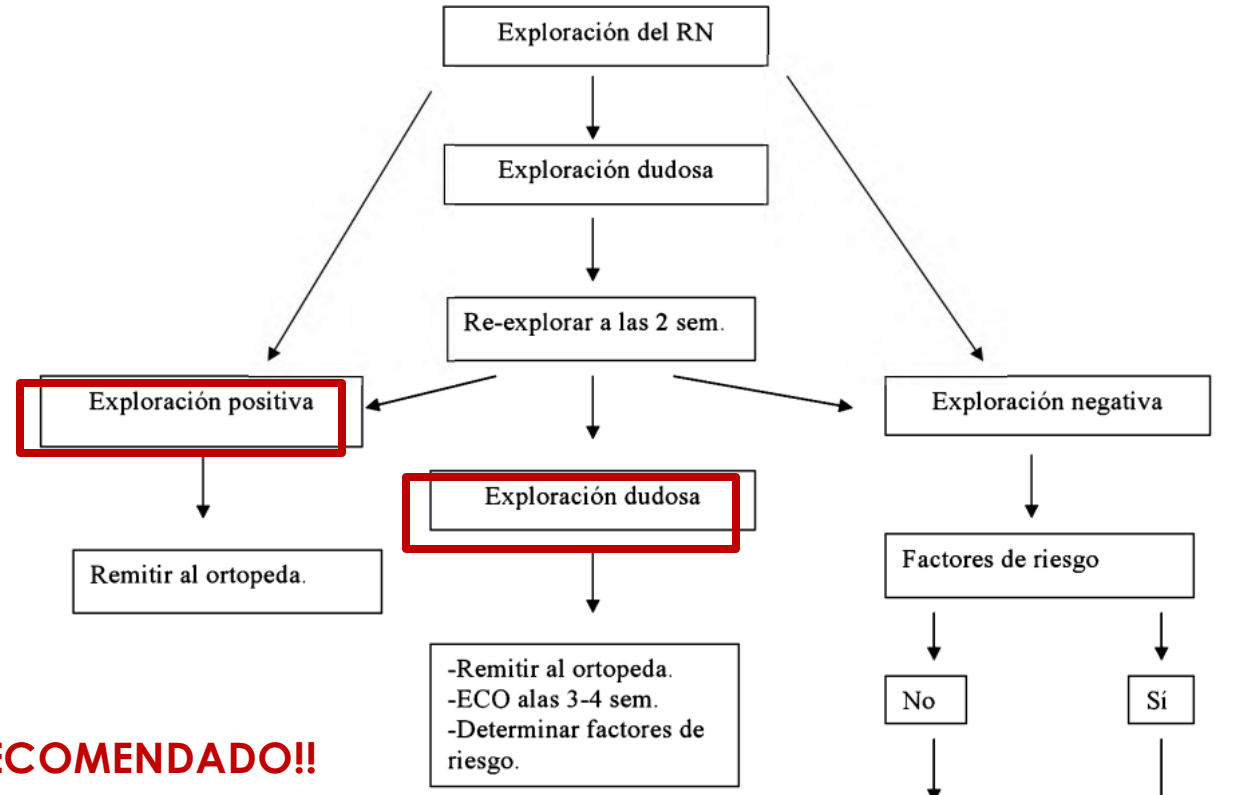

NO RECOMENDADO!!

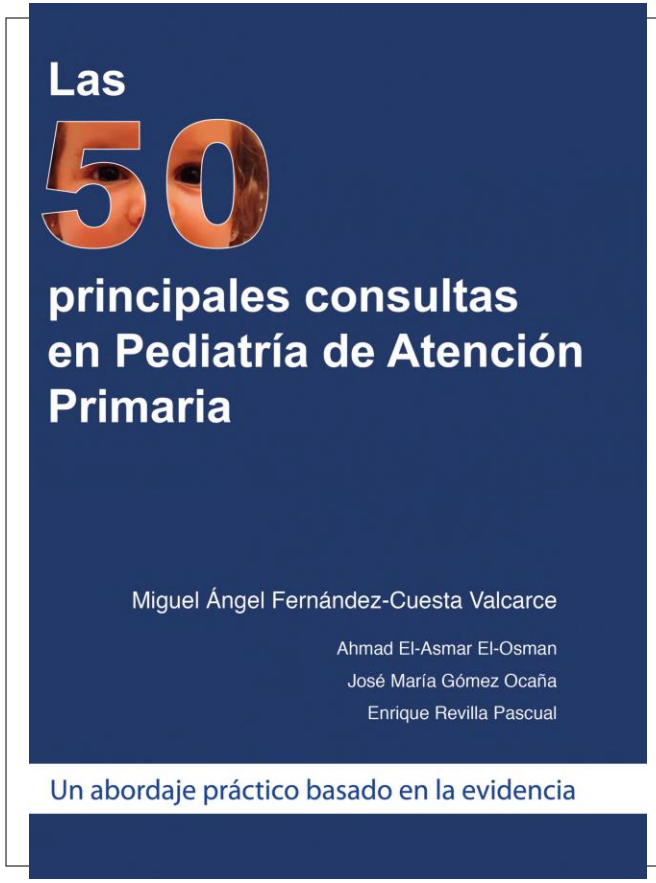

-DISPLASIA DE CADERA

- COJERA

- DEFORMIDAD DE ESPALDA

- ALTERACIONES DEL EJE DE LOS MIEMBROS INFERIORES

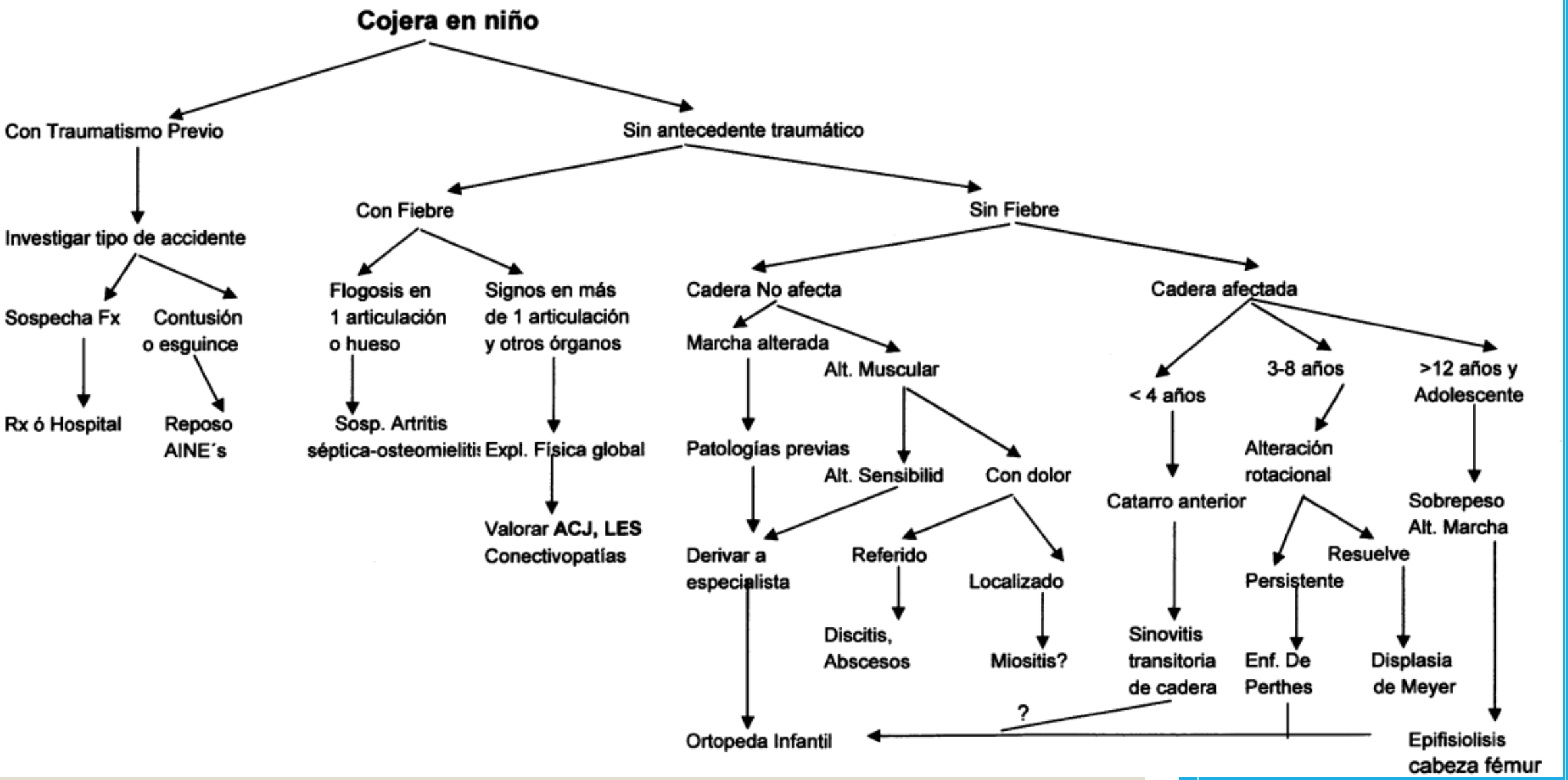
Cojera en niño
Con Traumatismo Previo
Sin antecedente traumático
Investigar tipo de accidente
Sospecha Fx
Contusión o esguince
Rx ó Hospital
Reposo AINE´s
Con Fiebre
Sin Fiebre
Flogosis en 1 articulación o hueso
Signos en más de 1 articulación y otros órganos
Sosp. Artritis séptica-osteomielitis
Expl. Física global
Valorar ACJ, LES Conectivopatías
Cadera No afecta
Cadera afectada
Marcha alterada
Alt. Muscular
Patologías previas
Alt. Sensibilid
Con dolor
Derivar a especialista
Referido
Localizado
Discitis, Abscesos
Miositis?
< 4 años
3-8 años
>12 años y Adolescente
Catarro anterior
Alteración rotacional
Sobrepeso Alt. Marcha
Resuelve
Persistente
Sinovitis transitoria de cadera
Enf. De Perthes
Displasia de Meyer
?
Ortopeda Infantil
Epifisiolisis cabeza fémur

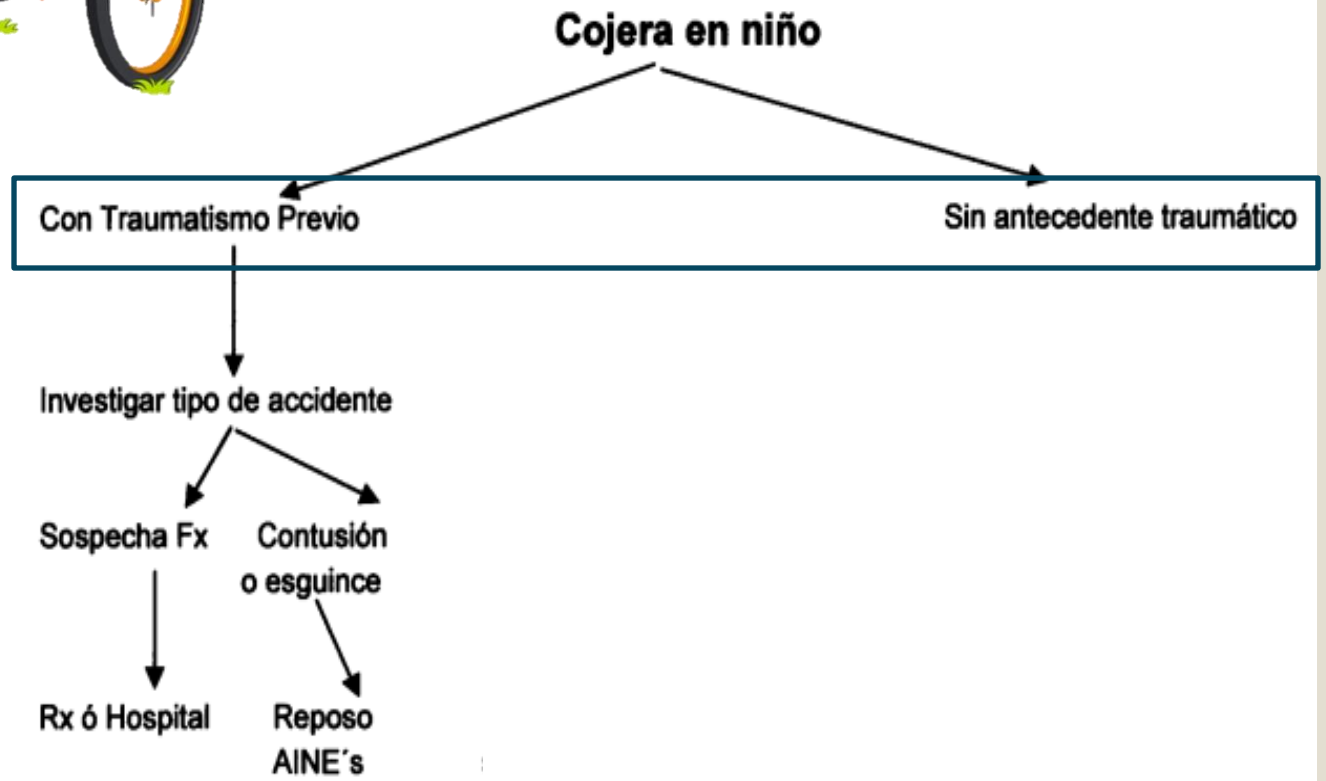
Cojera en niño
Con Traumatismo Previo
Sin antecedente traumático
Investigar tipo de accidente
Sospecha Fx
Contusión o esguince
Rx ó Hospital
Reposo AINE´s

Hemograma
Hemocultivo
Eco
RFA

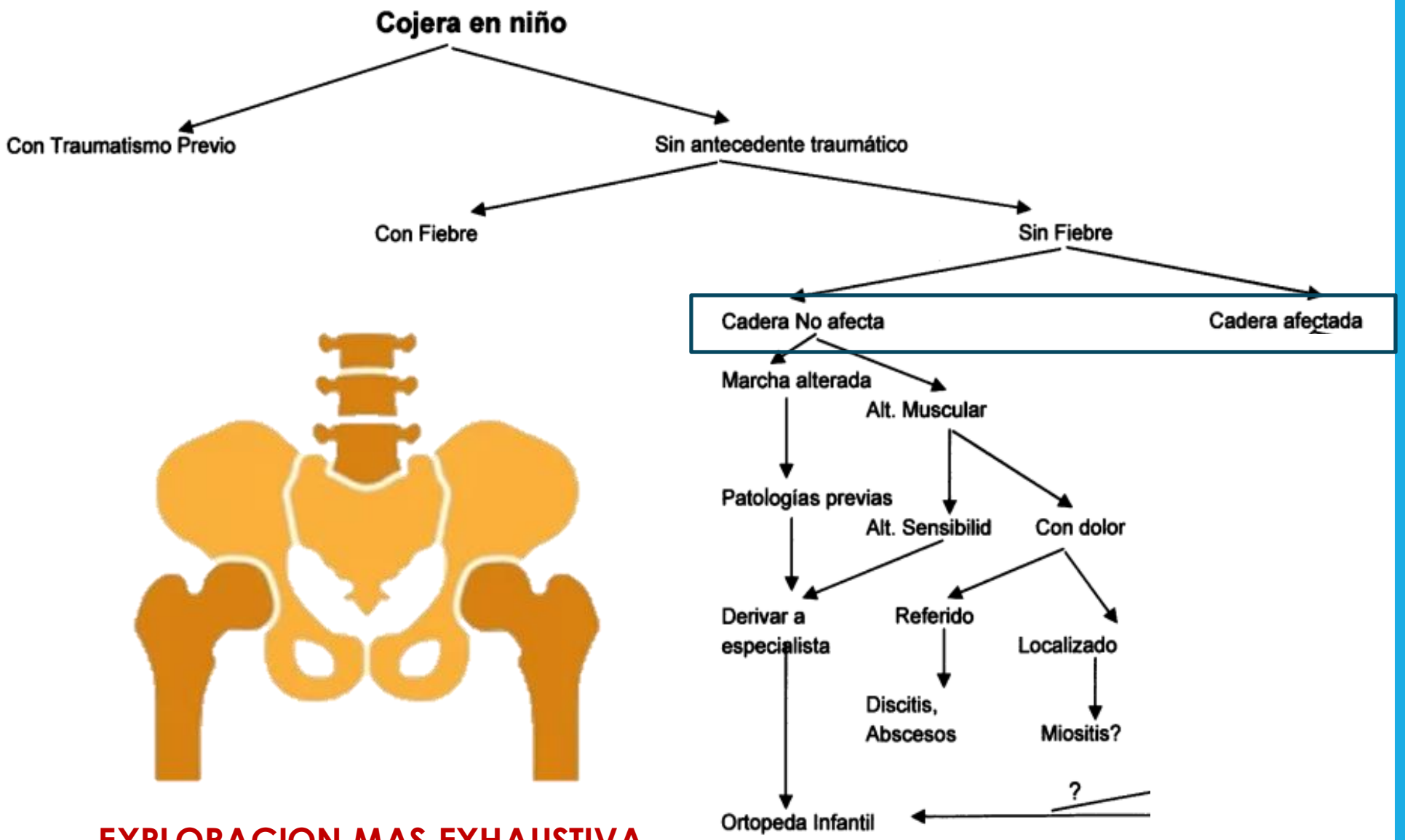

EXPLORACION MAS EXHAUSTIVA

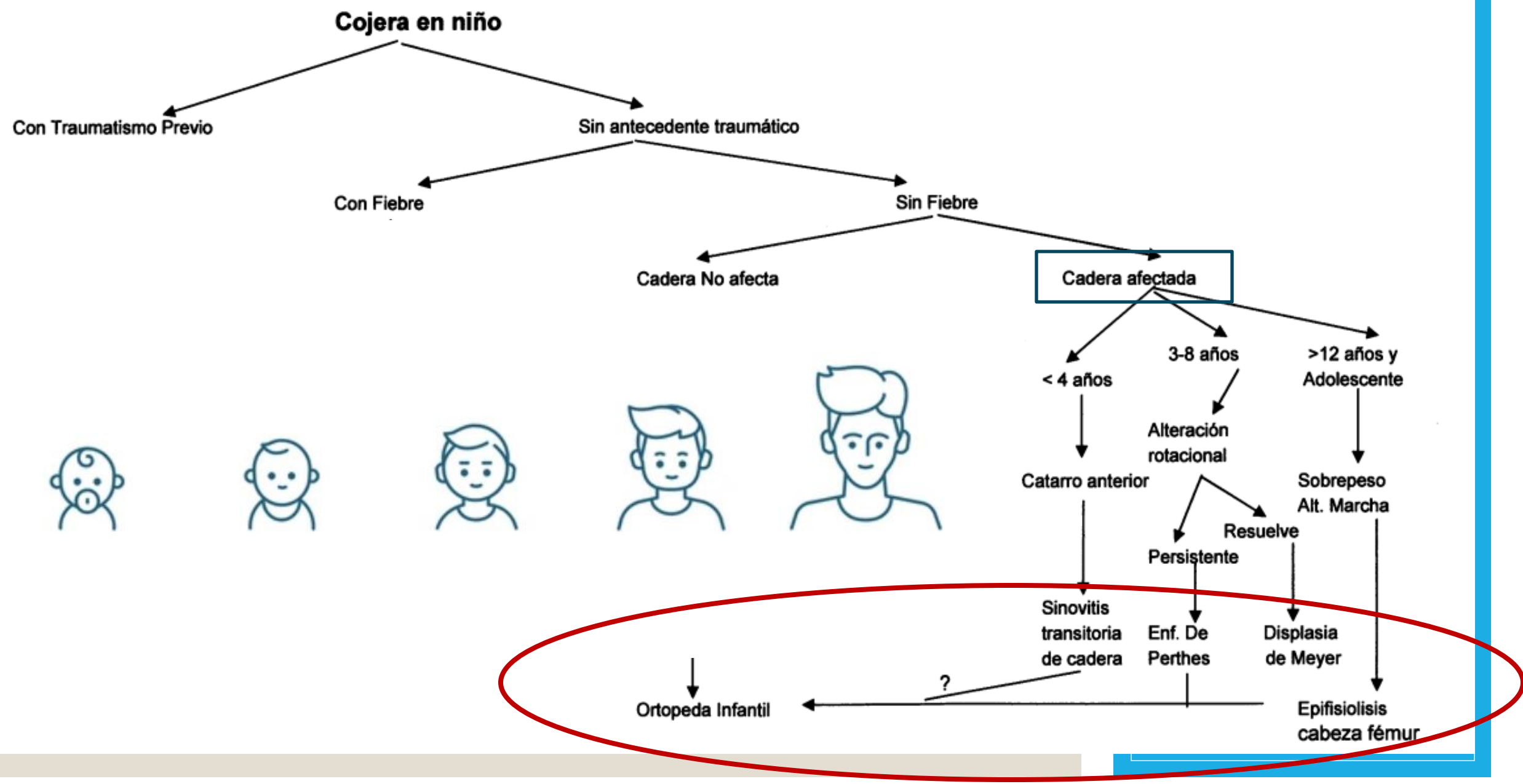
Cojera en niño
Con Traumatismo Previo
Sin antecedente traumático
Con Fiebre
Sin Fiebre
Cadera No afecta
Cadera afectada
< 4 años
3-8 años
>12 años y Adolescente
Catarro anterior
Alteración rotacional
Sobrepeso Alt. Marcha
Persistente
Resuelve
Sinovitis transitoria de cadera
Enf. De Perthes
Displasia de Meyer
?
Ortopeda Infantil
Epifisiolisis cabeza fémur

- **<4 AÑOS: SINOVITIS TRANSITORIA DE CADERA**

- Inflamación de la articulación (NO INFECC)
- Autolimitada 7-10 días
- Benigna
- Observación y aines (descarga del miembro según dolor)

OJO!!
Si fiebre o mal estado general

- **3-8 AÑOS: ENF DE PERTHES**
- Interrupción temporal de la vascularización de la cabeza femoral → necrosis → remodelación
- Mas frecuente en varones ♂ (x4)
- Cojera dolorosa intermitente

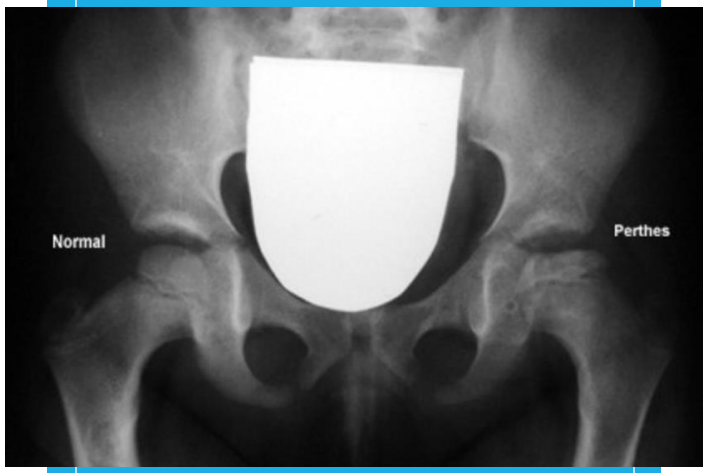

DISPLASIA DE MEYER

	Enfermedad de Legg-Calvé-Perthes	Displasia de Meyer
Edad de comienzo	~ 6 años	< 4 años
Bilateralidad	~ 10%	~ 50%
Etiología	Necrosis ósea avascular	Desconocida
Clínica	Dolor y cojera	Asintomático
Hallazgos radiológicos	Inicialmente normal Posteriormente: – Fragmentación – Condensación – Fracturas subcondrales	Retraso o irregularidad en la osificación de la epífisis femoral proximal desde el inicio
Hallazgos radiológicos finales	Deformidad de la cabeza femoral	Normal
Tratamiento	Médico y/o quirúrgico	Observación

- **>12 AÑOS y ADOLESCENTES:**

EPIFISIOLISIS FEMORAL PROXIMAL

- ”deslizamiento anterosuperior de la metáfisis respecto la epífisis por falta de contención de la fisis de crecimiento”
- diagnostico prepuberal

  (niñas ♀ 10-13 años, niños ♂ 12-15años)
- Factores predisponentes: **OBESIDAD**, alt endocrinas (hipogonadismo, aumento hormona de crecimiento, hipotiroidismo, panhipopituitarismo)

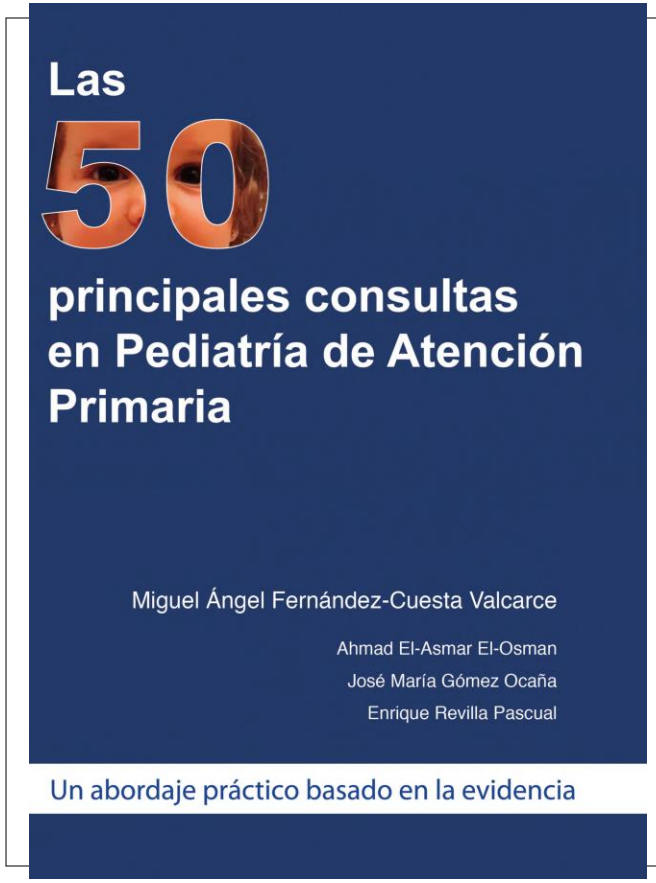

-DISPLASIA DE CADERA

- COJERA

- DEFORMIDAD DE ESPALDA

- ALTERACIONES DEL EJE DE LOS MIEMBROS INFERIORES

- **DEFORMIDAD DE ESPALDA:**

  - **NO PATOLOGICA**
  - **PATOLOGICA**

  - **EJE CORONAL**
  - **EJE SAGITAL**

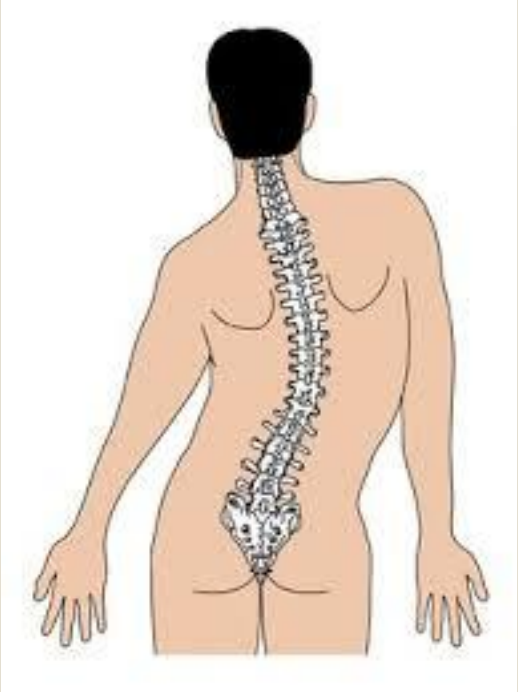

- **DEFORMIDAD DE ESPALDA:**
  - **APROXIMACION INICIAL:**
    - **-EXPLORACIÓN FISICA:**
      - Asimetría del talle
      - Báscula pélvica
      - Asimetria de hombros
      - Giba verdadera

- **DEFORMIDAD DE ESPALDA:**
  - **APROXIMACION INICIAL:**
    - **-EXPLORACIÓN FISICA:**
      - **Báscula pélvica**
      - **Asimetría del talle**
      - **Asimetria de hombros**
      - **Giba verdadera**

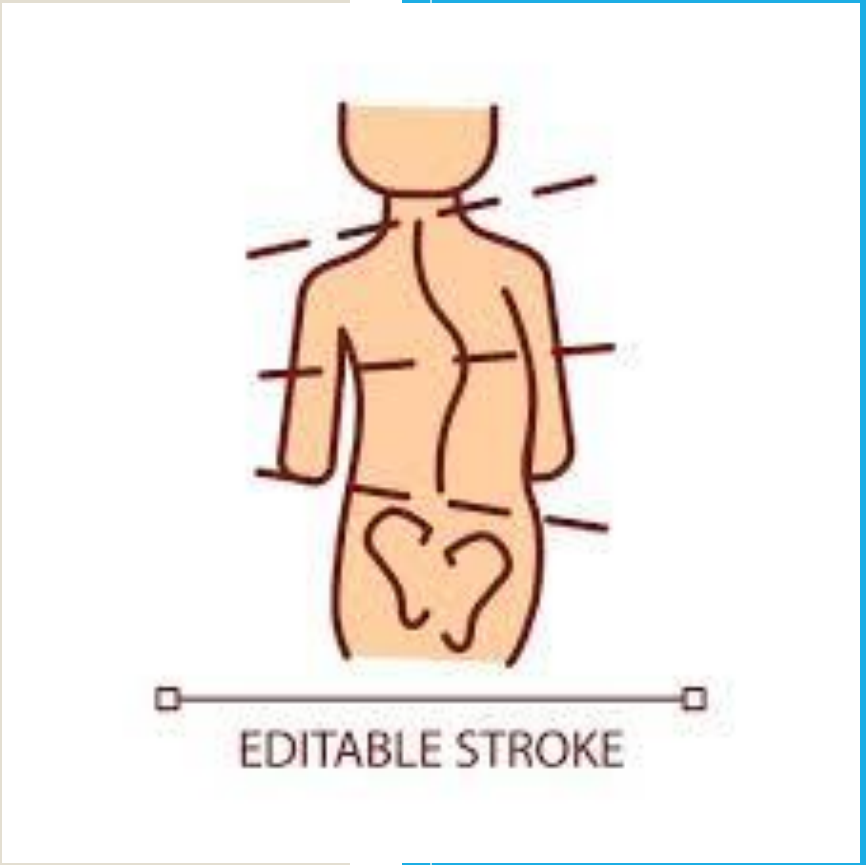

- **DEFORMIDAD DE ESPALDA:**
  - **APROXIMACION INICIAL:**
    - **-EXPLORACIÓN FISICA:**
      - **Asimetría del talle**
      - **Báscula pélvica**
      - **Asimetria de hombros**
      - **Giba verdadera**

- **DEFORMIDAD DE ESPALDA:**
  - **APROXIMACION INICIAL:**
    - **-EXPLORACIÓN FISICA:**
      - Asimetría del talle
      - Báscula pélvica
      - Asimetria de hombros
      - Giba verdadera

- **DEFORMIDAD DE ESPALDA:**
  - **APROXIMACION INICIAL:**
    - **SOSPECHA**

- **DEFORMIDAD DE ESPALDA:**

- **DEFORMIDAD DE ESPALDA:**
  - **APROXIMACION INICIAL:**
    - **SOSPECHA**
    - **CONFIRMACIÓN**

- **DEFORMIDAD DE ESPALDA:**
  - **APROXIMACION INICIAL:**
    - **SOSPECHA**
    - **CONFIRMACIÓN**

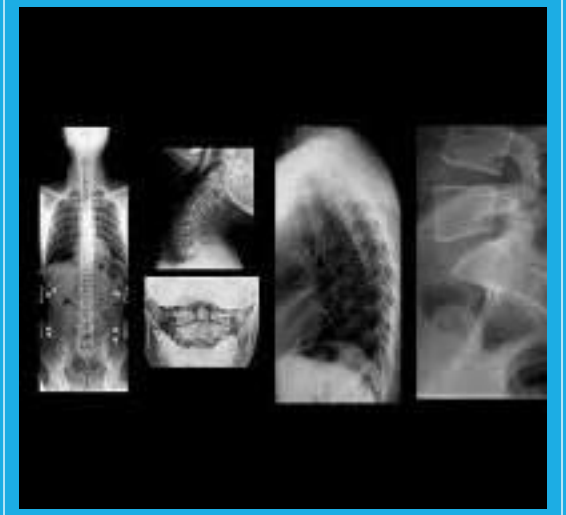

- **DEFORMIDAD DE ESPALDA:**
  - **RX AP + LAT DE COLUMNA COMPLETA EN BIPEDESTACIÓN**
  - INCLUIR LA PELVIS

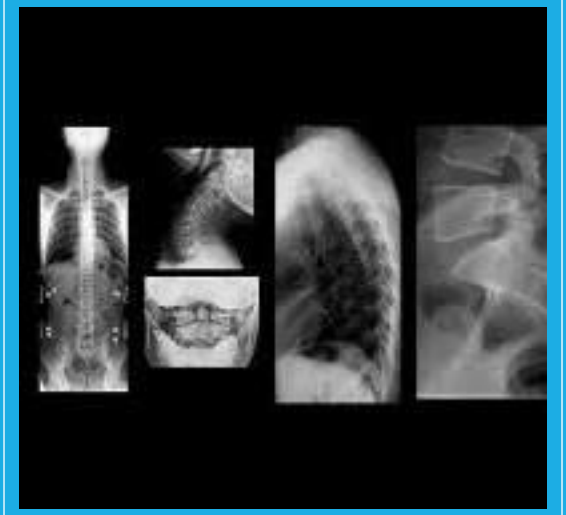

- **DEFORMIDAD DE ESPALDA:**

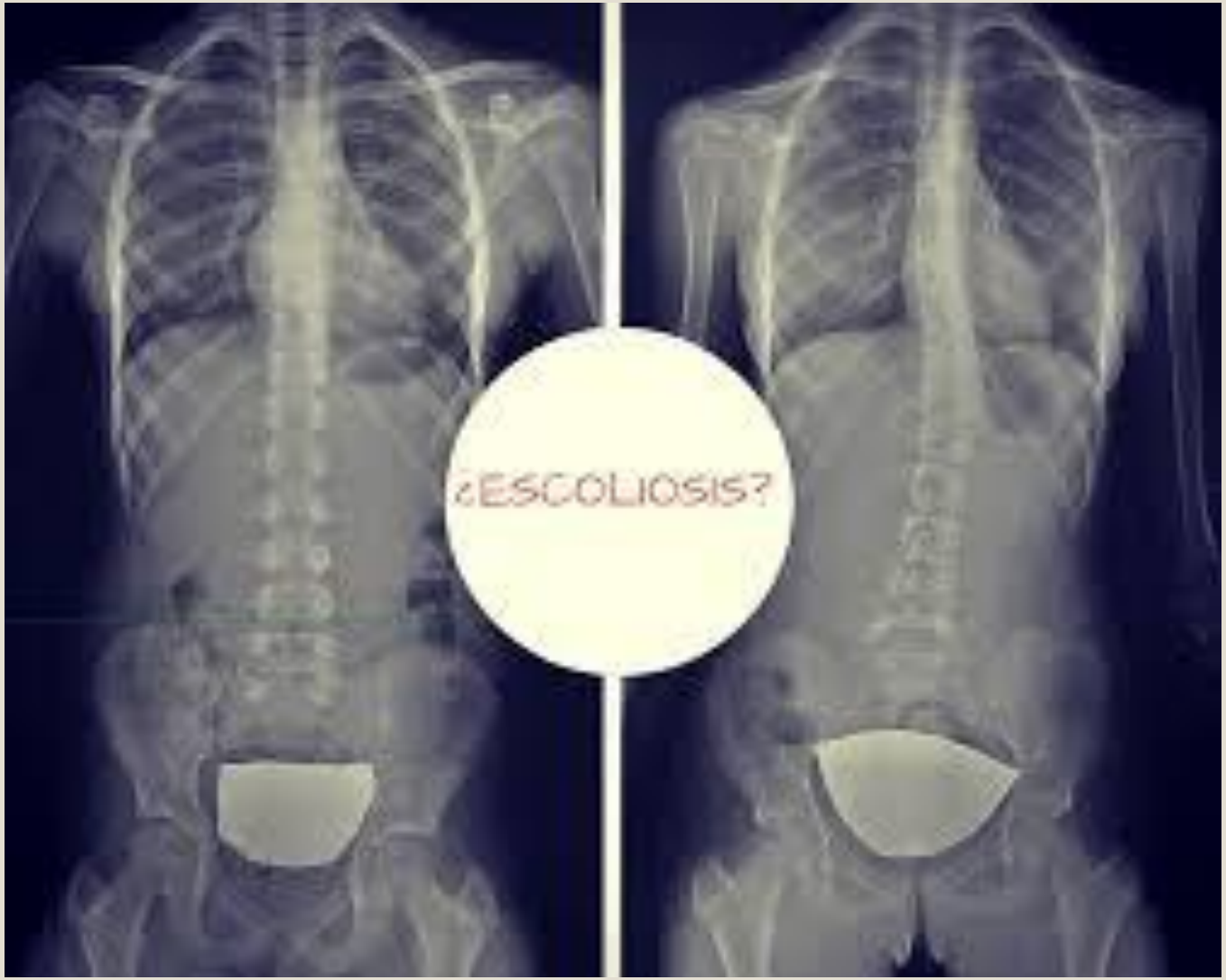

- **DEFORMIDAD DE ESPALDA:**
  - Báscula pélvica
  - Angulo de Cobb
  - Risser

- **DEFORMIDAD DE ESPALDA:**
  - **Báscula pélvica**
  - Angulo de Cobb
  - Risser

- **DEFORMIDAD DE ESPALDA:**
  - Báscula pélvica
  - **Angulo de Cobb**
  - Risser

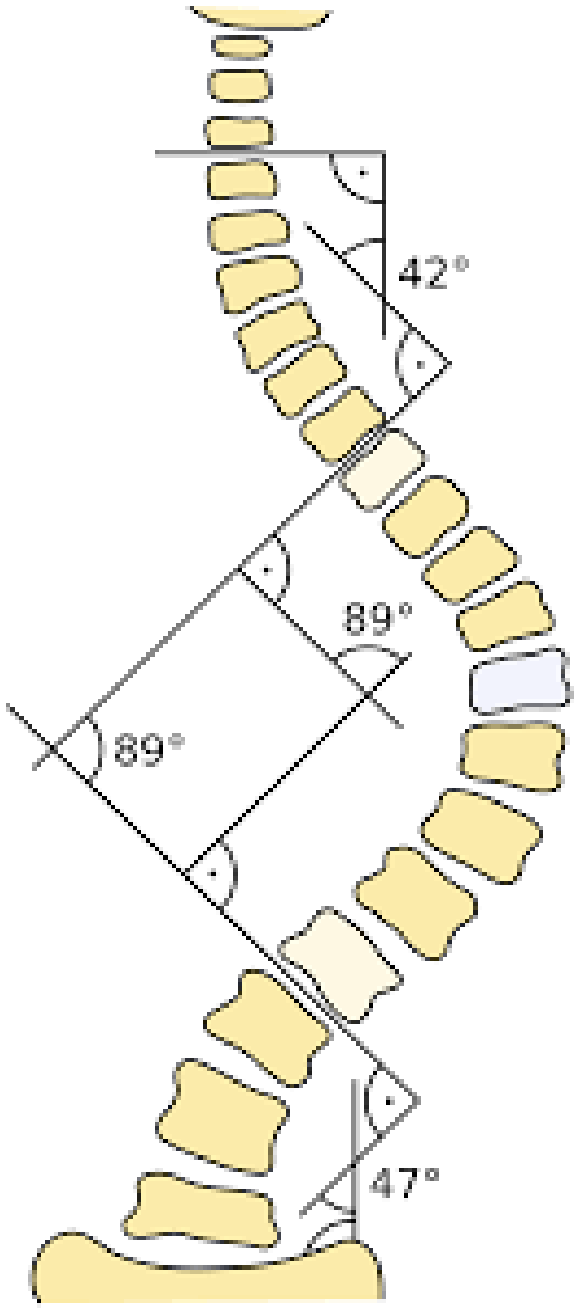

- **DEFORMIDAD DE ESPALDA:**
  - Báscula pélvica
  - Angulo de Cobb
  - **Risser**

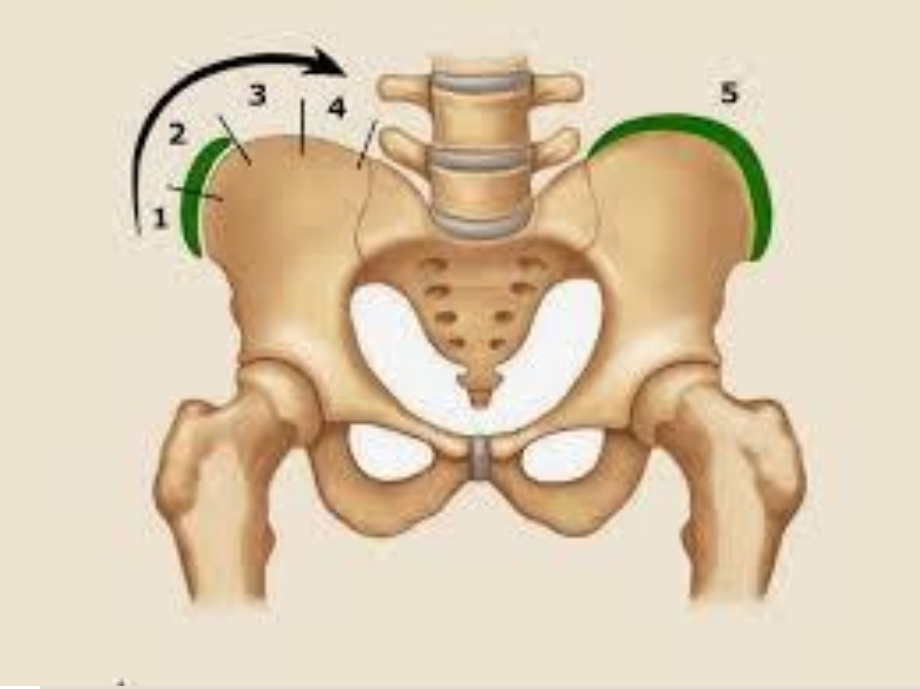

- **DEFORMIDAD DE ESPALDA:**
  - Gravedad de la escoliosis:



- **DEFORMIDAD DE ESPALDA:**
  - **QUE HACER CON ESA DEFORMIDAD !!!!**
  - Menos de 15º VIGILANCIA
  - 15º - 30 : CORSÉ
  - Mayor de 40º-45º: CIRUGÍA

- **DEFORMIDAD DE ESPALDA:**
  - Gravedad de la escoliosis:
  - **Menos de 15º VIGILANCIA**
  - 15º - 30º: CORSÉ
  - Mayor de 40º-45º: CIRUGÍA

- **DEFORMIDAD DE ESPALDA:**
  - Gravedad de la escoliosis:
  - Menos de 15º VIGILANCIA
  - **15º - 30º : CORSÉ**
  - Mayor de 40º-45º: CIRUGÍA

- **DEFORMIDAD DE ESPALDA:**
  - Gravedad de la escoliosis:
  - **CORSÉ BOSTON – CHENEAU: 23 horas**
  - **CORSÉ NOCTURNO: 10-12 horas**

- **DEFORMIDAD DE ESPALDA:**
  - Gravedad de la escoliosis:
  - Menos de 15º VIGILANCIA
  - 15º - 30º : CORSÉ
  - **Mayor de 40º-45º: CIRUGÍA**

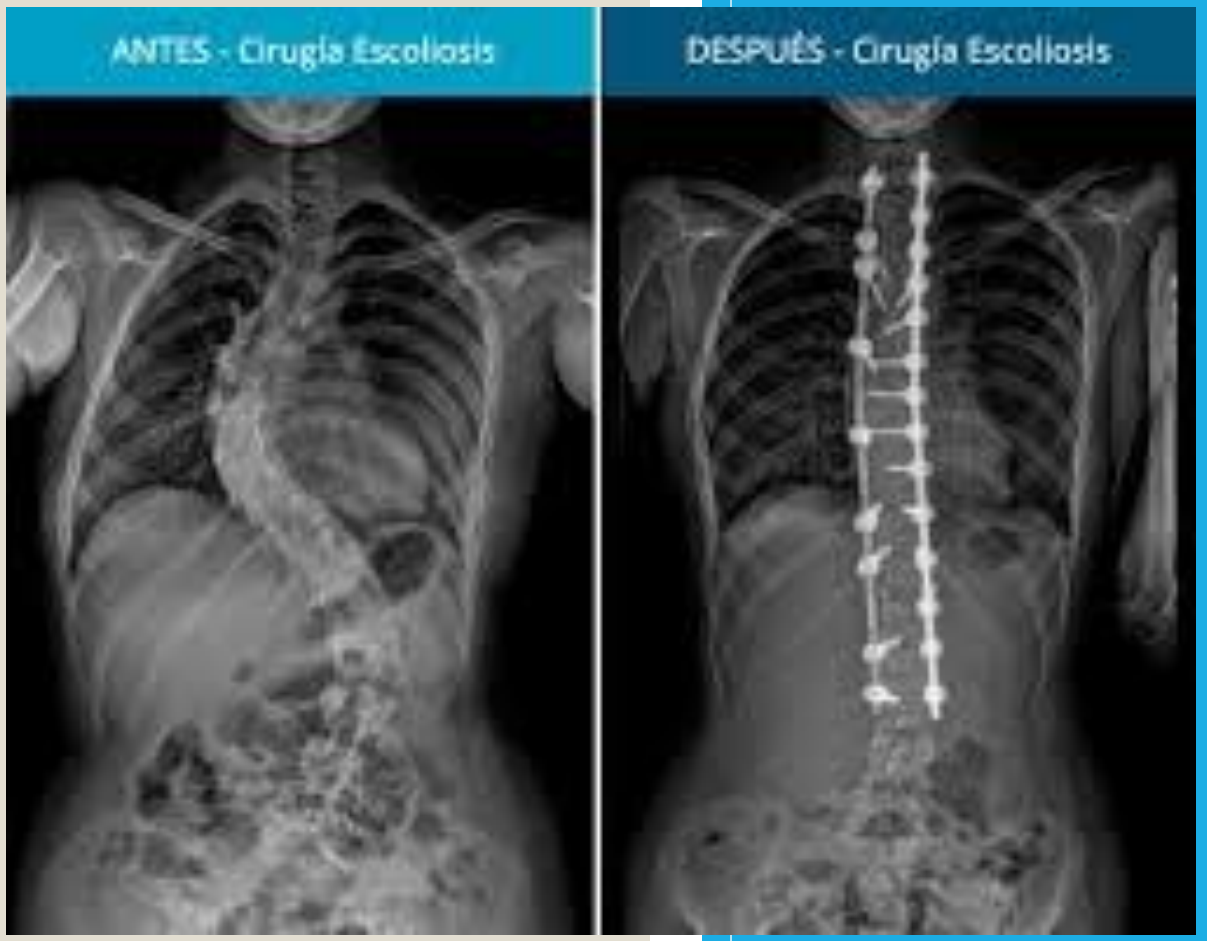

DEFORMIDAD DE ESPALDA RESUMEN

SOSPECHA DE DEFORMIDAD

SOLICITAMOS RX

REMITIMOS A ESPECIALISTA

Deformidad de espalda

TRATAR LA PATOLOGÍA QUE PROVOCA LA DEFORMIDAD.

- Contractura
- Traumatismo
- Dismetría

Deformidad de espalda

CURVA NO PATOLOGICA

CONSEJOS:

- Actividad física
- Ejercicios de estiramiento
- Natación
- NO EXISTEN DEPORTES PROHIBIDOS

Deformidad de espalda

CURVA NO PATOLOGICA

DEFORMIDAD DE ESPALDA

OJO!

Deformidad de espalda

FACTORES DE PROGRESION DE LA CURVA

- SER NIÑA
- ESCASA MADURACION SEXUAL (RISSER BAJO)
- DOBLE CURVA
- CURVAS EXTENSAS
- CURVAS MAYORES DE 40-45º

- “SOLO PODRÁN CONTROLARSE EN A.P. LAS CURVAS INFERIORES A 15º Y SIN FACTORES DE RIESGO DE PROGRESIÓN”

DEFORMIDAD DE ESPALDA SAGITAL

- **DEFORMIDAD DE ESPALDA:**
  - **NO PATOLOGICA**
  - **PATOLOGICA**
  - **EJE SAGITAL**

- **DEFORMIDAD DE ESPALDA:**
  - **APROXIMACION INICIAL:**
    - **-EXPLORACIÓN FISICA:**

- **DEFORMIDAD DE ESPALDA:**
  - **CIFOSIS POSTURAL.**
    - - Sospecha clínica
    - - Remitir o solicitar RX.

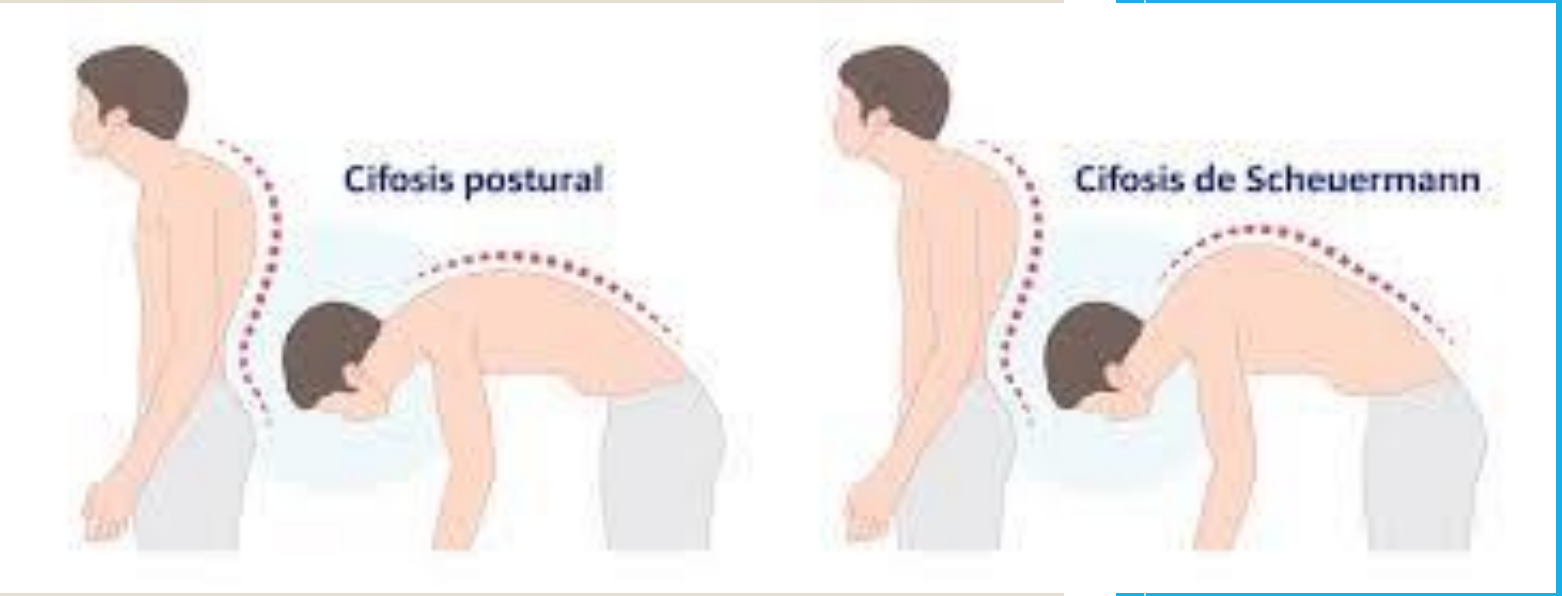

- **DEFORMIDAD DE ESPALDA:**
  - **CIFOSIS SCHEUERMANN**
    - - Sospecha clínica
    - - Remitir o solicitar RX.

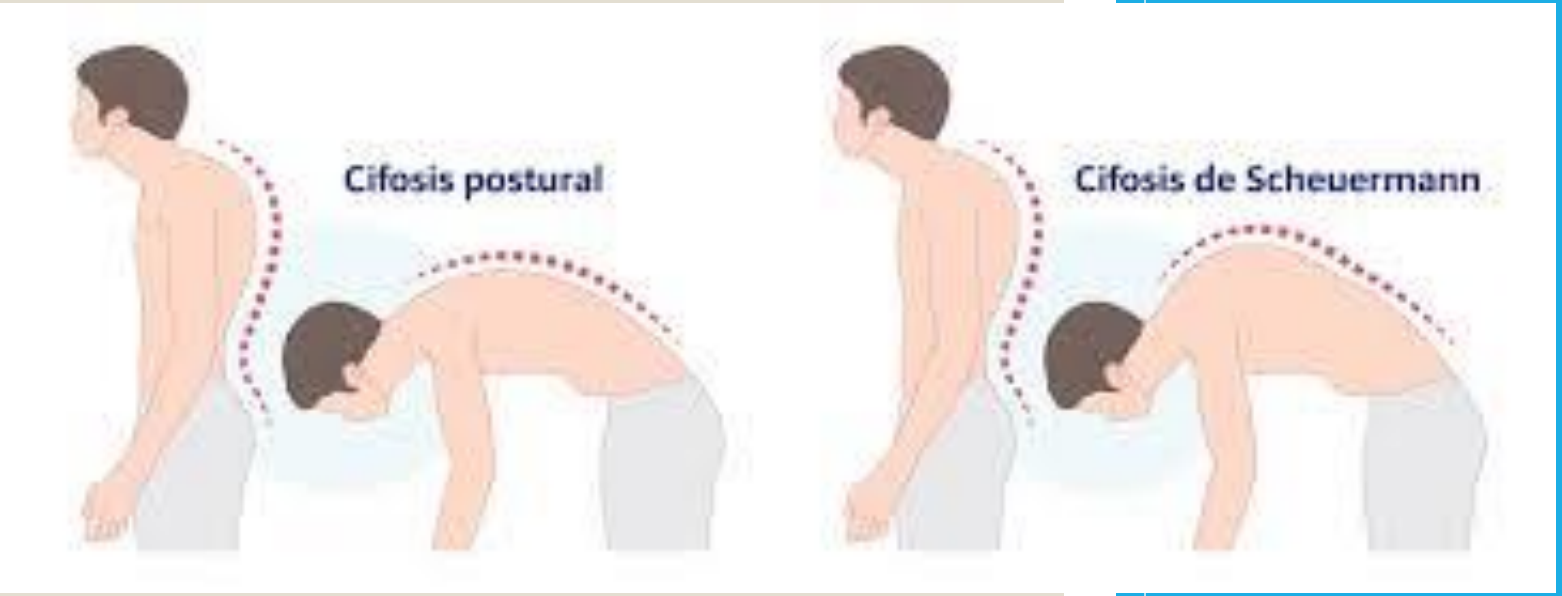

DESDE A.P.

CONOCER LA DEFORMIDAD (REMITIR)

APOYO SI PRECISARA CORSÉ

Deformidad de espalda en el eje sagital

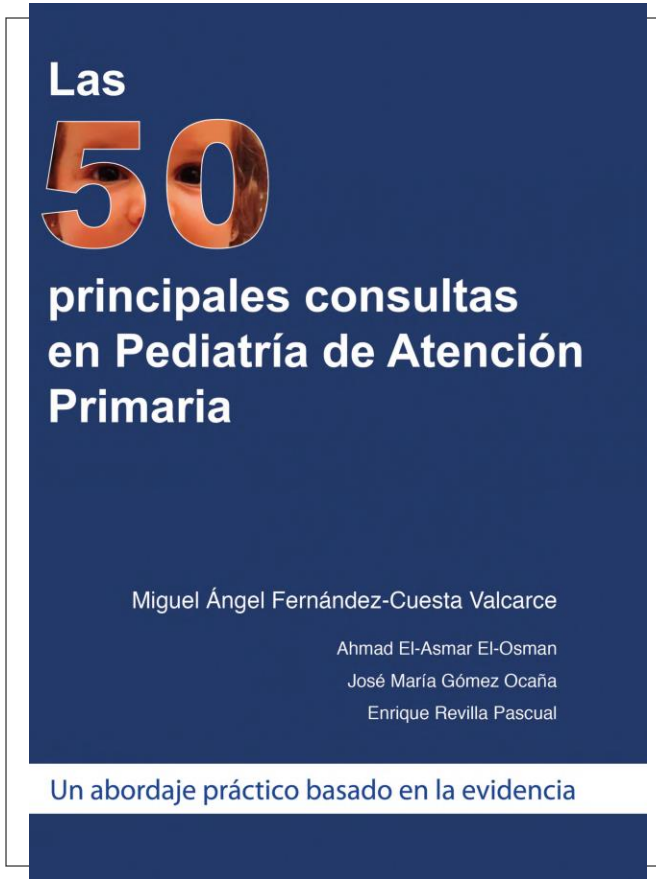

-DISPLASIA DE CADERA
- COJERA
- - DEFORMIDAD DE ESPALDA
- ALTERACIONES DEL EJE DE LOS MIEMBROS INFERIORES

- MANEJO DEL PIE PLANO INFANTIL
- DEFORMIDADES POR TORSIÓN
- DEFORMIDADES POR ANGULACIÓN

- **PIE PLANO INFANTIL**

  -Ausencia de arco plantar

- **PIE PLANO INFANTIL**
  - **FLEXIBLE**

  - **RIGIDO**

- **PIE PLANO INFANTIL**

  -PIE PLANO FLEXIBLE:

  - - Laxitud ligamentosa
  - - Normal hasta los 6 años
  - - Desaparición del arco plantar
  - - Test de Jack +
  - - No RX ni tratamiento (salvo dolor)

- **PIE PLANO INFANTIL**

  -PIE PLANO FLEXIBLE:

  - - Laxitud ligamentosa
  - - Normal hasta los 6 años
  - - Desaparición del arco pla

  - - Test de Jack +
  - - Puntillas
  - - No RX
  - - No tratamiento (salvo dolor)

- **PIE PLANO INFANTIL**

  -PIE PLANO FLEXIBLE:

  - - Laxitud ligamentosa
  - - Normal hasta los 6 años
  - - Desaparición del arco plantar
  - - Test de Jack +
  - - Puntillas
  - - No RX
  - - No tratamiento (salvo dolor)

- **PIE PLANO INFANTIL**

  -PIE PLANO RIGIDO:

  - - DOLOROSO
  - - Desaparición del arco plantar
  - **- Test de Jack -**
  - **- REMITIR A TRAUMATOLOGÍA**

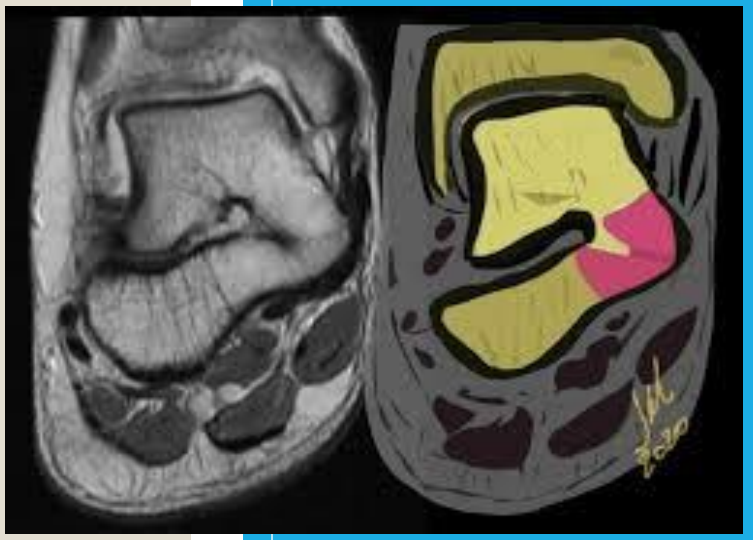

- **PIE PATOLÓGICO INFANTIL**

-PIE CALCANEO VALGO:

- - Posición intrauterina
- - Asociado a torsión tibial externa
- - Desaparición. Espontánea
- - No RX

- MANEJO DEL PIE PLANO INFANTIL
- **DEFORMIDADES POR TORSIÓN**
- **DEFORMIDADES POR ANGULACIÓN**

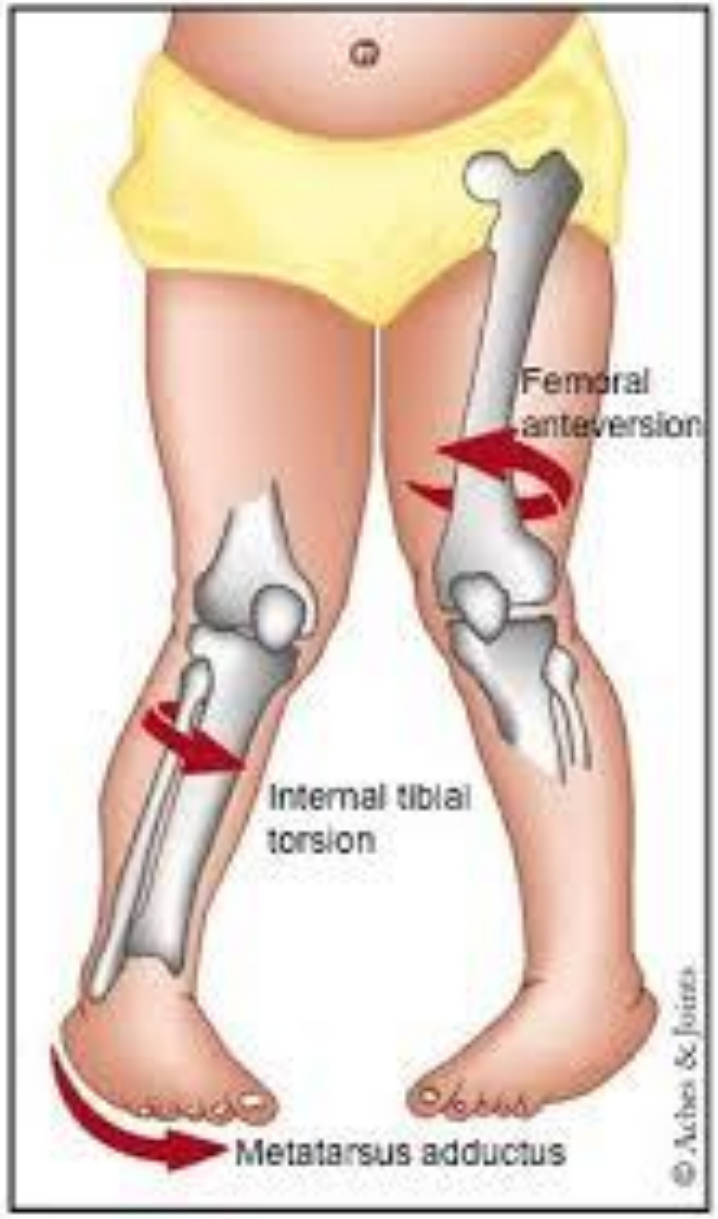

◦ ANGULOS CLAVE PARA MEDIR EJES:

- Dirección del niño y eje mayor del pie

- Valor del Angulo Normal: +10° (-3 y. +20)

ANGULO DE PROGRESION DE LA MARCHA

ROTACION DE LA CADERA

EJE MUSLO PIE

FORMA DEL PIE

◦ ANGULOS CLAVE PARA MEDIR EJES:

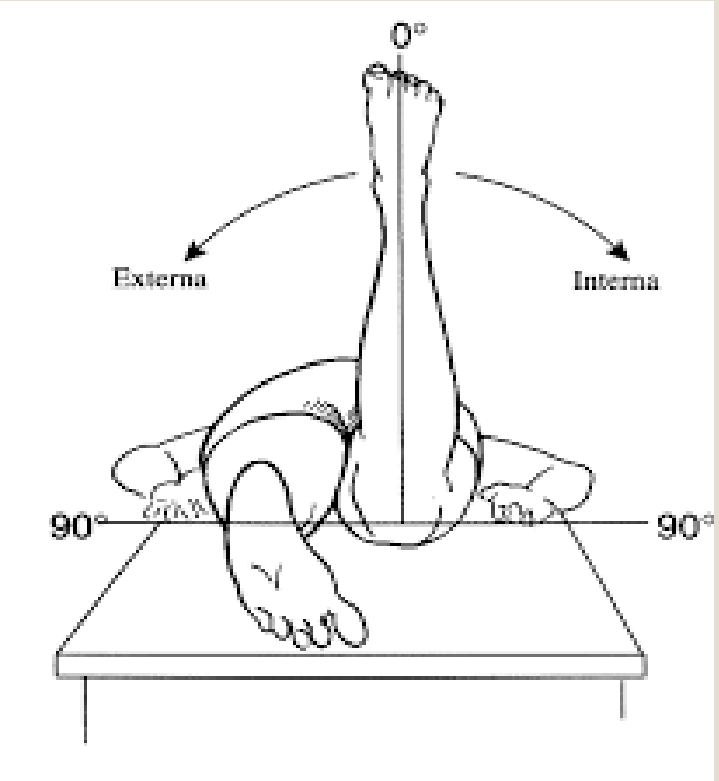

- Decúbito prono
- Muslo juntos
- Rodillas en flexión
- A partir del año de vida: rotaciones simétricas: 45º

ANGULO DE PROGRESION DE LA MARCHA

ROTACION DE LA CADERA

EJE MUSLO PIE

FORMA DEL PIE

- **ROTACION DE LA CADERA**

Figura 1. A. Rotación interna, aumentada. B. Rotación externa, disminuida.

- **ANGULOS CLAVE PARA MEDIR EJES:**

- Decúbito prono

- Valor del Angulo Normal: entre -5 y +30

ANGULO DE PROGRESION DE LA MARCHA

ROTACION DE LA CADERA

EJE MUSLO PIE

FORMA DEL PIE

◦ FORMA DEL PIE: METATARSO ADUCCTO

.

ANGULO DE PROGRESION DE LA MARCHA

ROTACION DE LA CADERA

EJE MUSLO PIE

FORMA DEL PIE

- **EL NIÑO ANDA CON LOS PIES HACIA ADENTRO**
  - -TORSION FEMORAL INTERNA
  - - TORSION TIBIAL INTERNA
  - - METATARSO ADDUCTO

- EL NIÑO ANDA CON LOS PIES HACIA ADENTRO
  - -TORSION FEMORAL INTERNA
  - - TORSION TIBIAL INTERNA
  - - METATARSO ADDUCTO

- **EL NIÑO ANDA CON LOS PIES HACIA ADENTRO**

  - **-TORSION FEMORAL INTERNA:**
    - - Mas frecuentemente consultada > 2a
    - - Sedestación en “W”
    - - Torsión de fémur de aprox 80º -90º
    - - No RX

    - - Sedestación con piernas cruzadas

Figura 1. A. Rotación interna, aumentada. B. Rotación externa, disminuida

- EL NIÑO ANDA CON LOS PIES HACIA ADENTRO
  - -TORSION FEMORAL INTERNA
  - - TORSION TIBIAL INTERNA
  - - METATARSO ADDUCTO

- **EL NIÑO ANDA CON LOS PIES HACIA ADENTRO**
  - **-TORSION TIBIAL INTERNA:**
    - - Mas frecuentemente consultada < 2a
    - - Posición intrauterina
    - - Se corrige cuando camina (12-14 meses)
    - - Angulo pie muslo < de -5º
    - - No tratamiento

- EL NIÑO ANDA CON LOS PIES HACIA ADENTRO
  - -TORSION FEMORAL INTERNA
  - - TORSION TIBIAL INTERNA
  - - METATARSO ADDUCTO

- **EL NIÑO ANDA CON LOS PIES HACIA ADENTRO**
  - **- METATARSO ADDUCTO**
    - - Posición intrauterina
    - - Lactante y niño pequeño
    - - No RX
    - - No tratamiento (majes -fisioterapia)

- **EL NIÑO ANDA CON LOS PIES HACIA ADENTRO**
  - **- METATARSO ADDUCTO**
    - **- TRATAMIENTO**: si la movilidad del pie no pasa de posición neutra. Zapatos - Ortesis – yesos correctores

    - **- Rígido. Especialista - Cirugía en > 4 años**

- EL NIÑO ANDA CON LOS PIES HACIA AFUERA
  - -TORSION FEMORAL EXTERNA
  - - TORSION TIBIAL EXTERNA

- **EL NIÑO ANDA CON LOS PIES HACIA AFUERA**

-TORSION FEMORAL EXTERNA:

- - Trastorno infrecuentemente
- - Angulo de rotación ext. de la cadera > 60º
- - Obligatoria la Rx de cadera
- - Descartar patología de fémur proximal (si es unilateral)
- - Derivar a COT si RX es patológica

- **EL NIÑO ANDA CON LOS PIES HACIA AFUERA**

-TORSION TIBIAL EXTERNA:

- - Menores de 2 años
- - Posición intrauterina
- - Angulo pie –muslo: 30º-50º
- - No TTO
- - Desaparece a los 2 años

- MANEJO DEL PIE PLANO INFANTIL
- DEFORMIDADES POR TORSIÓN
- **DEFORMIDADES POR ANGULACIÓN**

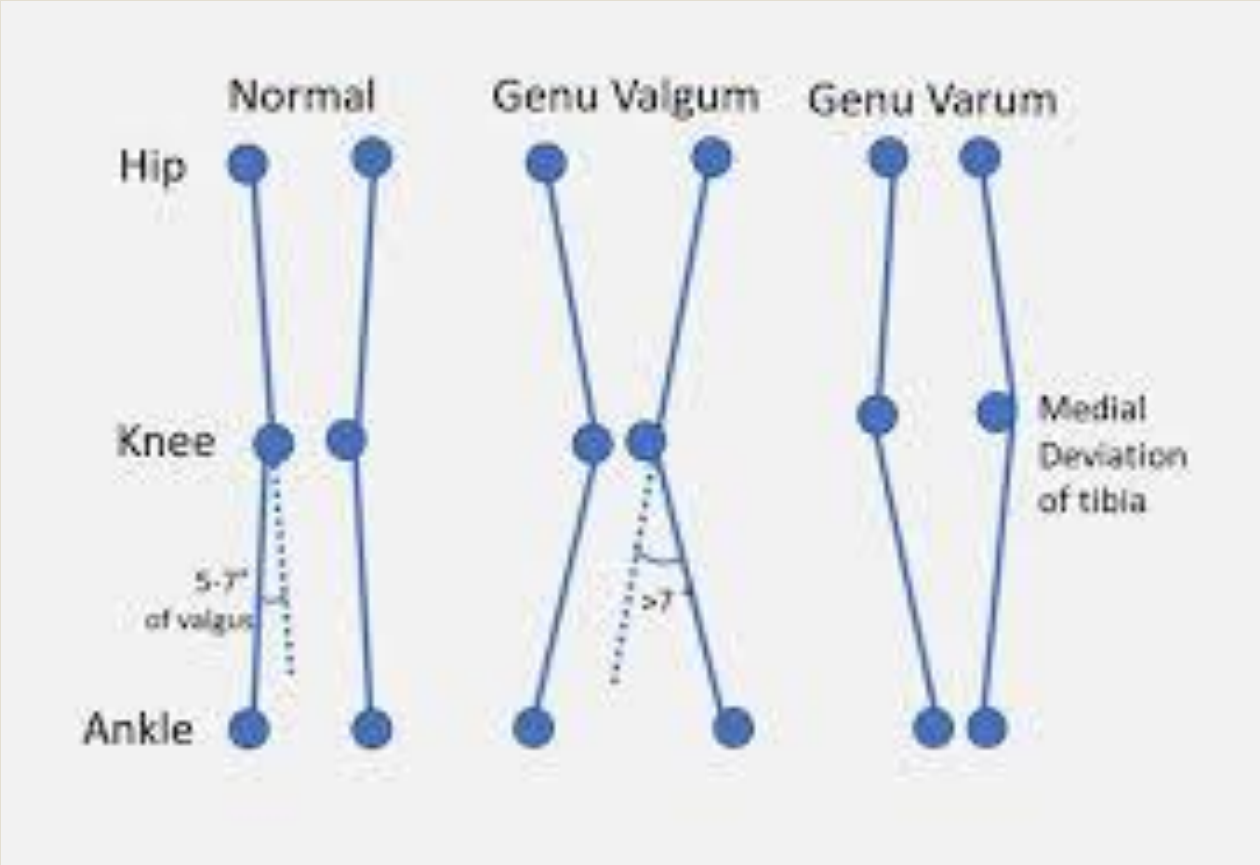

- **DEFORMIDADES POR ANGULACIÓN**
  - **-DEFORMIDADES DE LAS RODILLLAS**

- **DEFORMIDADES POR ANGULACIÓN**

  - **-GENU VARUM FISIOLÓGICO:**
  - **Rodillas arqueadas hacia fuera**

    - - POSICION INTRAUTERINA
    - - MAXIMO ENTRE 12-15 MESES
    - - DESAPARECE 2 AÑOS
    - - NO TTO

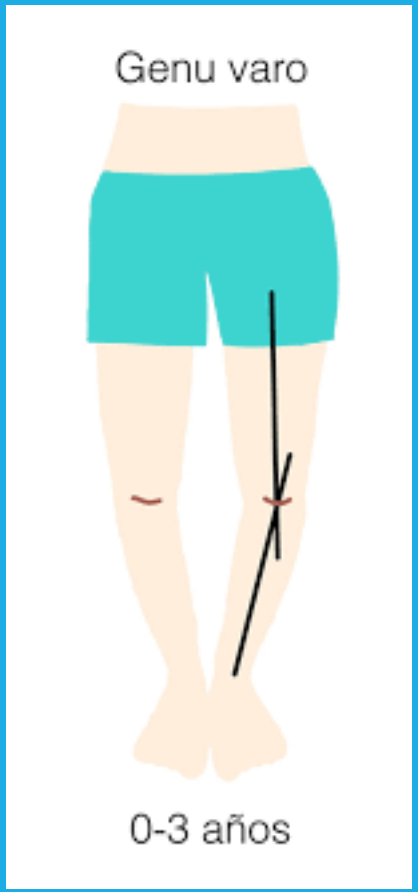

- **DEFORMIDADES POR ANGULACIÓN**

  - **-GENU VARUM PATOLÓGICO:**
  - **Rodillas arqueadas hacia fuera**

    - - ENFERMEDAD DE BLOUNT
    - - RAQUITISMO HIPOFOSFATÉMICO

- **DEFORMIDADES POR ANGULACIÓN**
  - **- TIBIA VARA – ENF BLOUNT:**
    - - ANOMALIA DE LA EPIFISIS TIBIAL
    - - DEFORMIDAD SEVERA EN VARO DE TIBIA
    - - RAZA NEGRA – NIÑOS- OBESOS
    - - RX EN CARGA
    - - TRATAMIENTO QUIRURGICO > 3 AÑOS

- **DEFORMIDADES POR ANGULACIÓN**
  - **- TIBIA VARA – RAQUITISMO:**
    - - DIAGNOSTICO: RX + analítica
    - - TTO CA+VIT D + fosfato

- **DEFORMIDADES POR ANGULACIÓN**

  - **-GENU VALGUM FISIOLÓGICO:**
  - **Rodillas desviadas hacia fuera**

    - - RODILLAS JUNTAS
    - - TOBILLOS SEPARADOS

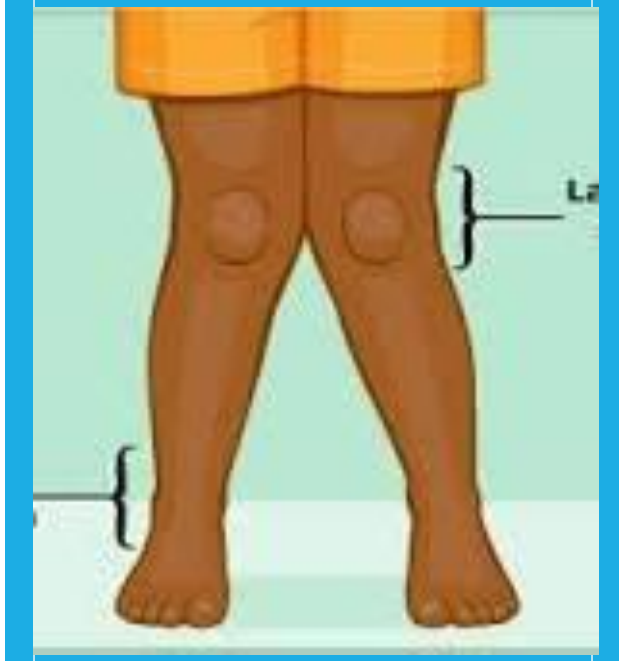

- **DEFORMIDADES POR ANGULACIÓN**

  - **-GENU VALGUM FISIOLÓGICO:**
  - **Rodillas desviadas hacia fuera**

    - - RODILLAS JUNTAS. Angulo < 10º

    - - TOBILLOS SEPARADOS. Distancia intermaleolar inferior a 12 cm

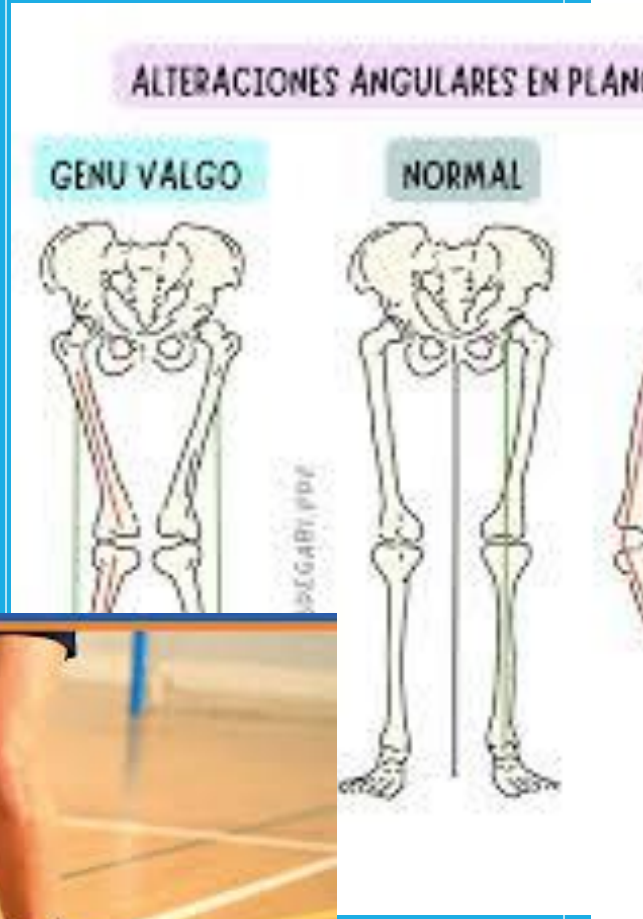

- **DEFORMIDADES POR ANGULACIÓN**

  - **-GENU VALGUM FISIOLÓGICO:**
  - **Rodillas desviadas hacia fuera**

    - - MAXIMO ALREDEDOR DE 3 AÑOS
    - - DESAPARECE 5-8 AÑOS
    - - NO TTO

    - - **REMITIR A TRAUMATOLOGÍA > 11AÑOS**

- **DEFORMIDADES POR ANGULACIÓN**

  - **-GENU VALGUM FISIOLÓGICO:**
  - **Rodillas desviadas hacia fuera**

    - **- REMITIR A TRAUMATOLOGÍA > 11AÑOS**

    - **- Angulo femur- tibia > de 10 °**
    - **- Distancia entre los tobillos superior a 12 cm**

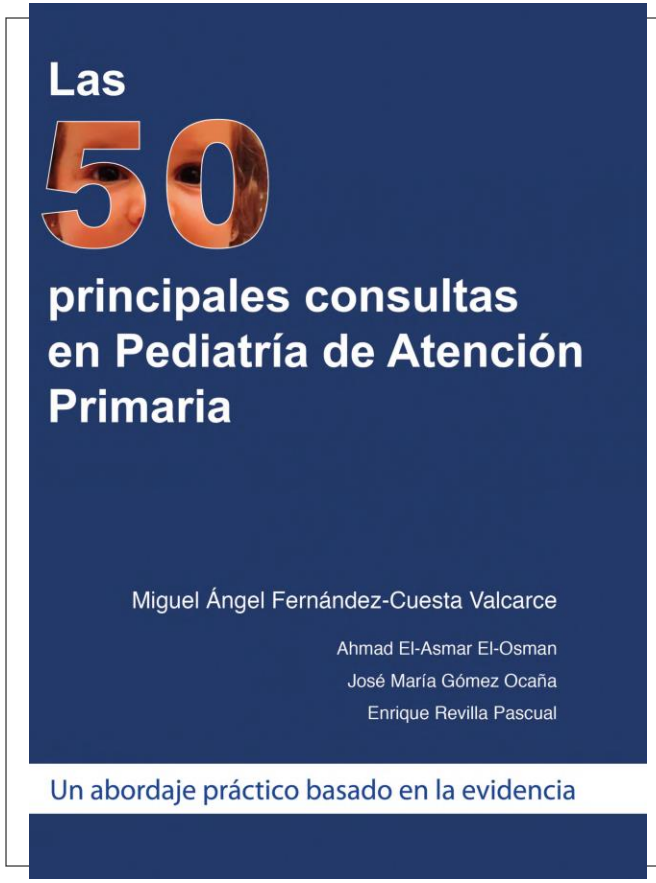

-DISPLASIA DE CADERA
- COJERA
- DEFORMIDAD DE ESPALDA
- ALTERACIONES DEL CALZADO

- CALZADO EN EL NIÑO
  - -ZAPATO RESPETUOSO
  - - NO NECESITAN CALZADO HASTA QUE CAMINEN
  - - ZAPATO NO ESTRECHO
  - - PLANTA ALMOHADILLADA

¡Muchas gracias!