

Caso clínico

Cirugía torácica

Sesión de Formación Continuada SARTD-CHGUV

Valencia, 11-Diciembre-2007

Dra. Ana Gimeno
Dr. Rafael Beltrán





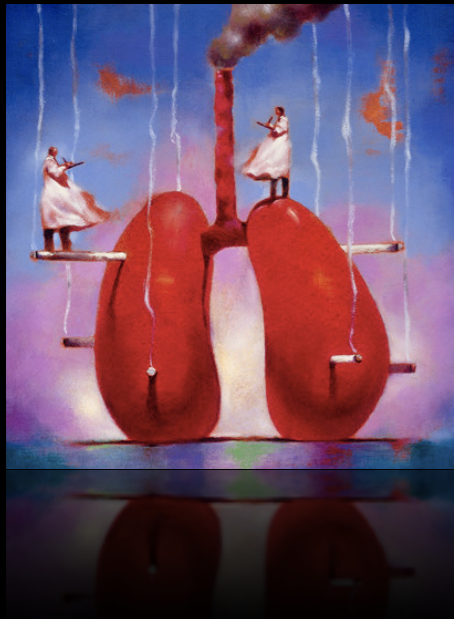Caso clínico

- > Paciente programado para lobectomía LSD
- > ASA II
- > Broncopatía moderada
- > Macroglosia y apertura bucal limitada
- > Al realizar el colapso pulmonar:

↑↑ P_{aw}

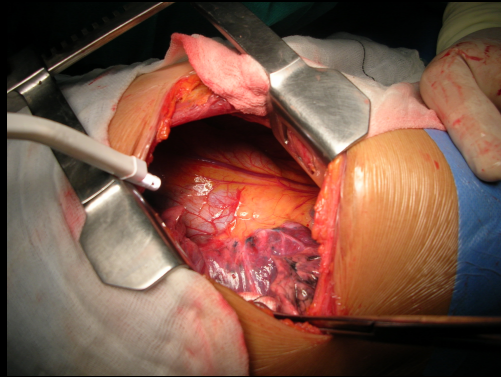
↑↑ $EtCO_2$

↓↓ SpO_2



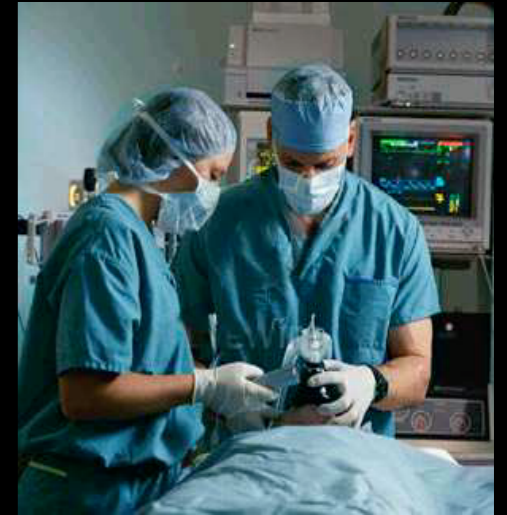Caso clínico

- ✓ Cirugía torácica
- ✓ Vía aérea difícil + OLV
- ✓ Broncopatía moderada
- ✓ Alteraciones ventilatorias



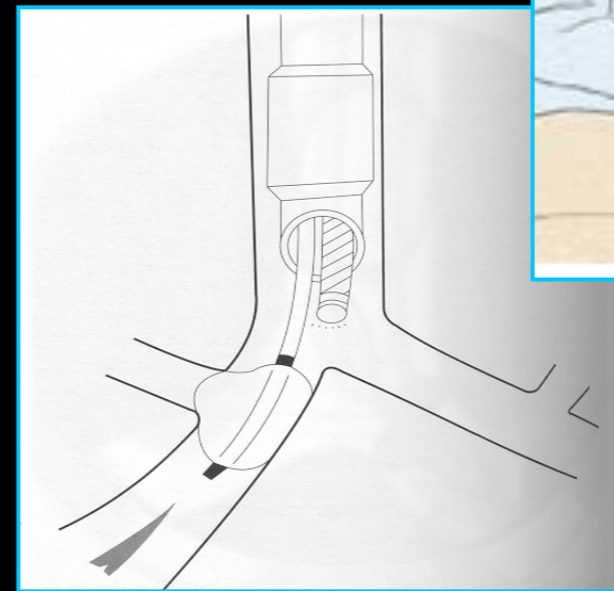
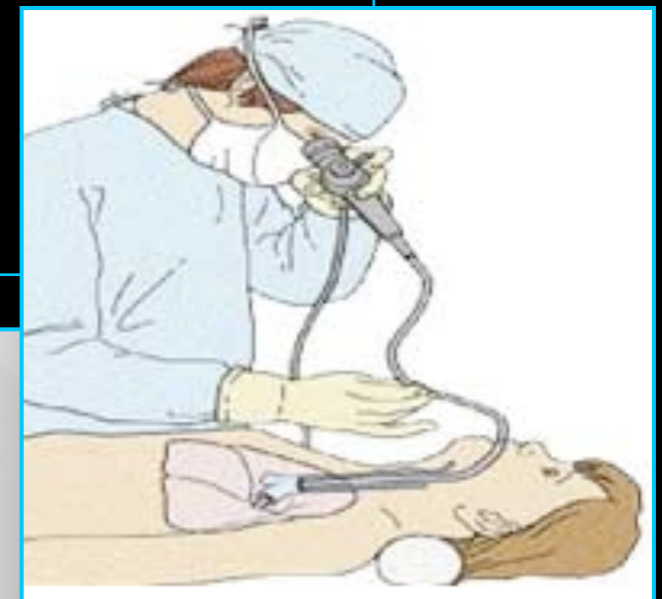
Lobectomía LSD

Técnica anestésica



- ✓ Monitorización inicial estándar
- ✓ Catéter epidural torácico T6-T7
- ✓ Inducción anestésica + IOT
- ✓ Monitorización invasiva
- ✓ Posición DLI + cuña costal
- ✓ OLV

Abordaje vía aérea



Abordaje vía aérea

- Macroglosia
- Apertura bucal limitada
- TET que asegure la separación pulmonar

Abordaje vía aérea

Absolute – to prevent life-threatening complications:

1. Protection of the healthy lung from ipsilateral lung pathology:
Massive hemorrhage: to prevent spillage of blood
Infection: to prevent spillage of pus
Unilateral lung lavage: to prevent spillage of water and lung drowning
2. Prevention of ventilation to one lung to protect from:
Wasting ventilation: bronchopleural fistula; bronchopleural cutaneous fistula; bronchial disruption or trauma
Excessive pressure and rupture: unilateral cyst
3. Thoracoscopy under general anesthesia

Relative – for surgical exposure:

1. Pneumonectomy
2. Lobectomy (most commonly used!)
3. Thoracic aortic aneurysm
4. Resection of the upper esophagus

Table 1. Indications for one-lung ventilation

From: Cohen: Curr Opin Anaesthesiol, Volume 12(1).February 1999.29-35

Abordaje vía aérea

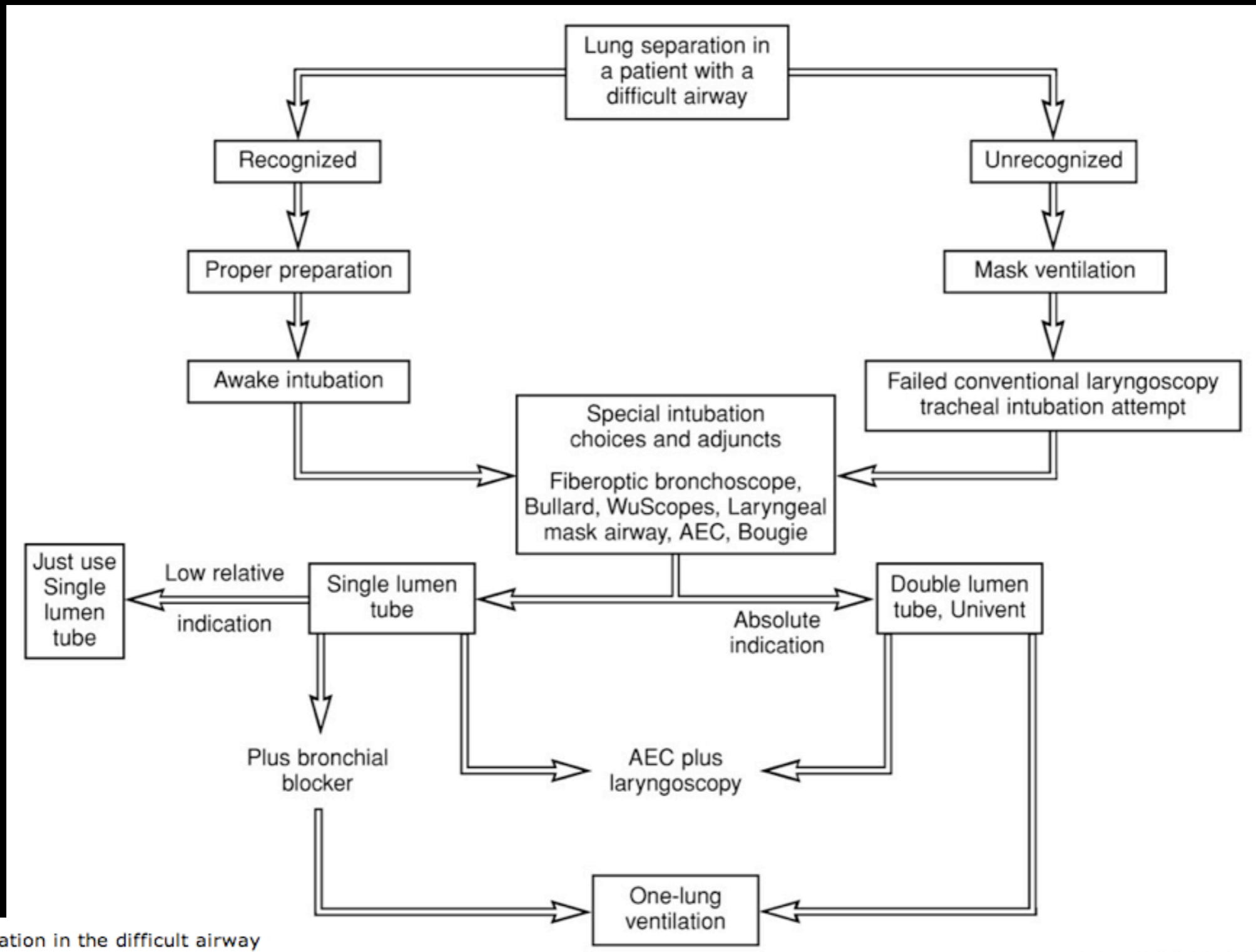


Figure 1. Lung separation in the difficult airway

From: Cohen: Curr Opin Anaesthesiol, Volume 12(1).February 1999.29-35

Abordaje vía aérea

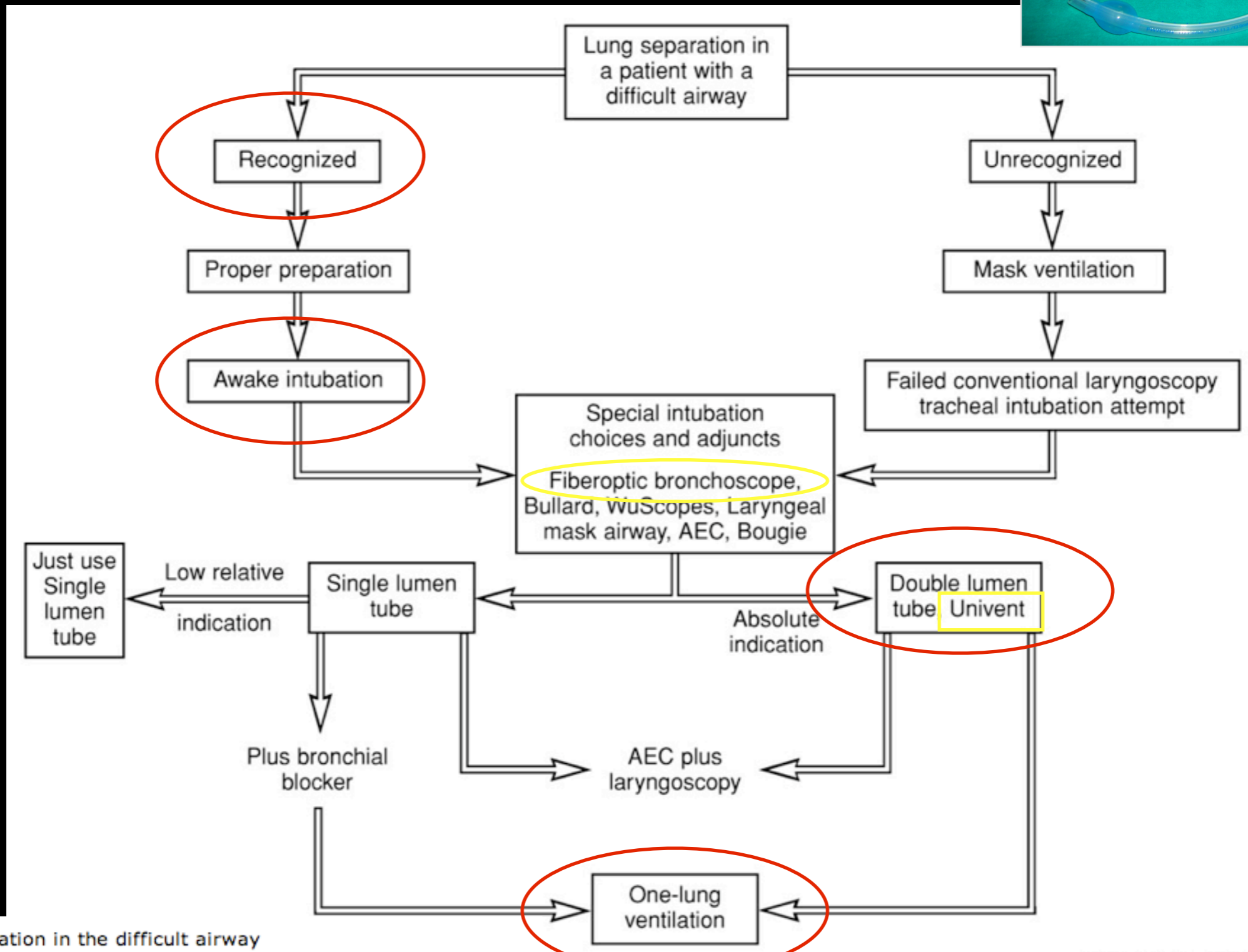
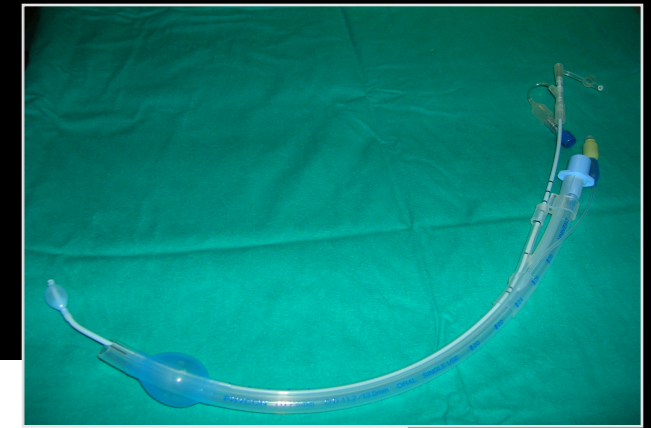
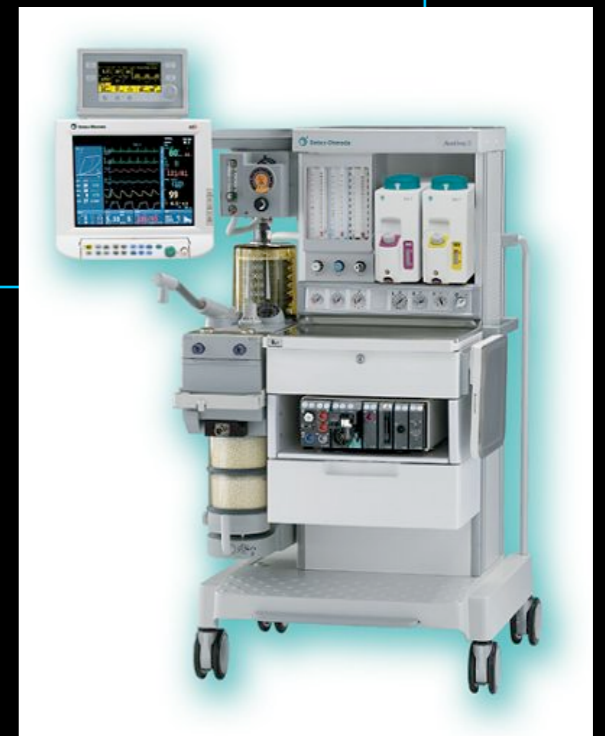

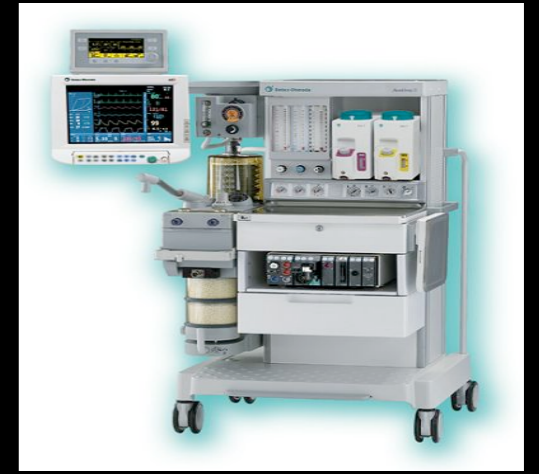Figure 1. Lung separation in the difficult airway

From: Cohen: Curr Opin Anaesthesiol, Volume 12(1).February 1999.29-35

OLV



OLV



Tras su instauración...

↑ P_{aw}

↑ $EtCO_2$

↓ SpO_2

¿A qué se deben estas alteraciones?

Diagnóstico diferencial


- ▶ Intubación endobronquial
- ▶ Broncoespasmo
- ▶ Neumotórax contralateral
- ▶ Bloqueo válvula PEEP
- ▶ Hiperinsuflación dinámica - autoPEEP

↑ P_{aw}
↑ $EtCO_2$
↓ SpO_2

I. Intubación endobronquial

↑ P_{aw}
↑ $EtCO_2$
↓ SpO_2

- ↑ P_{aw}
- ↑ $EtCO_2$
- ↓ SpO_2



Instauración lenta y previa al colapso bronquial

2. Broncoespasmo


↑ P_{aw}
↑ $EtCO_2$
↓ SpO_2

- ↑ P_{aw}
- ↓ $EtCO_2$
- ↓ SpO_2

3. Neumotórax contralateral

↑ P_{aw}
↑ EtCO₂
↓ SpO₂

- ↑ P_{aw}
- ↓ EtCO₂
- ↓ SpO₂
- ↓ TA y GC



Presentación
severa y brusca

4. Bloqueo válvula PEEP

↑ P_{aw}
↑ $EtCO_2$
↓ SpO_2

↑ P_{aw}

+

↑ vol residual

No
coincidente
con colapso

↑ $EtCO_2$

↓ retorno venoso

↓ GC y TA

↓ SpO_2

Lenta instauración



5. Hiperinsuflación dinámica

↑ P_{aw}
↑ E_tCO_2
↓ SpO_2

- 👁️ PEEP intrínseca o autoPEEP: atrapamiento de volumen
- 👁️ Distensión pulmonar que excede de la CRF al final de la espiración
- 👁️ Al instaurar la OLV si no se modifican los parámetros desde 2LV: ↓ V_t , ↓ FR y/o ↑ T_{esp}

Hiperinsuflación dinámica:

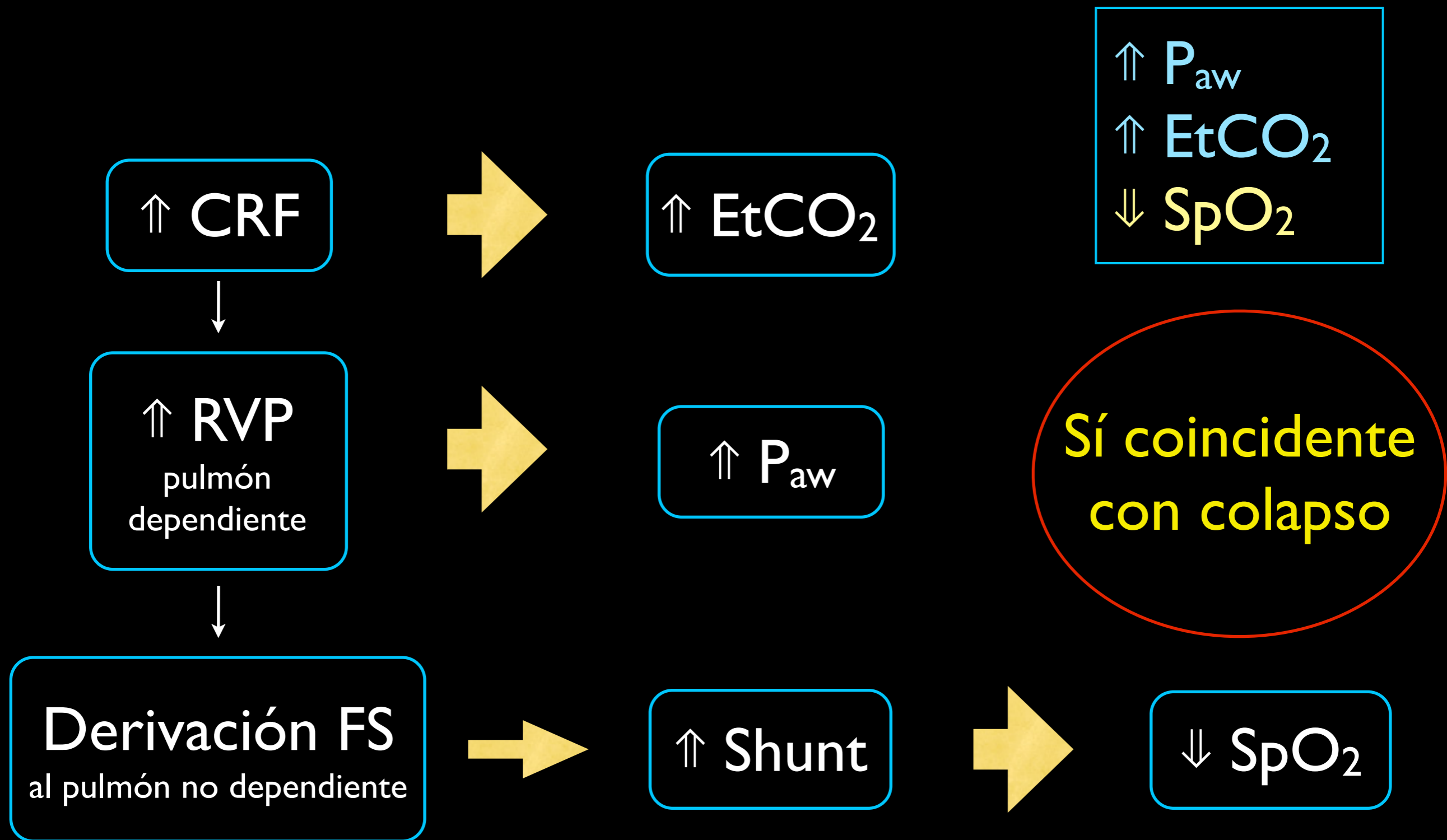
Al establecer la OLV:

Mecanismo valvular



Atrapamiento de volumen: ↑ CRF

Hiperinsuflación dinámica:




Intrinsic Positive End-Expiratory Pressure During One-Lung Ventilation for Thoracic Surgery*

The Influence of Preoperative Pulmonary Function

Chest 1996;110;180-184

- En EPOC la PEEP_i ocurre OLV > 2LV
- Grupo **Presencia vs Ausencia PEEP_i**
- **No diferencias:** patrón ventilatorio, calibre TDL, hemitórax operado
- Factor ppal: **existencia previa de hiperinsuflación pulmonar y obstrucción al flujo aéreo**
- Definida por: **valores predichos > 120% de CRF y VR**

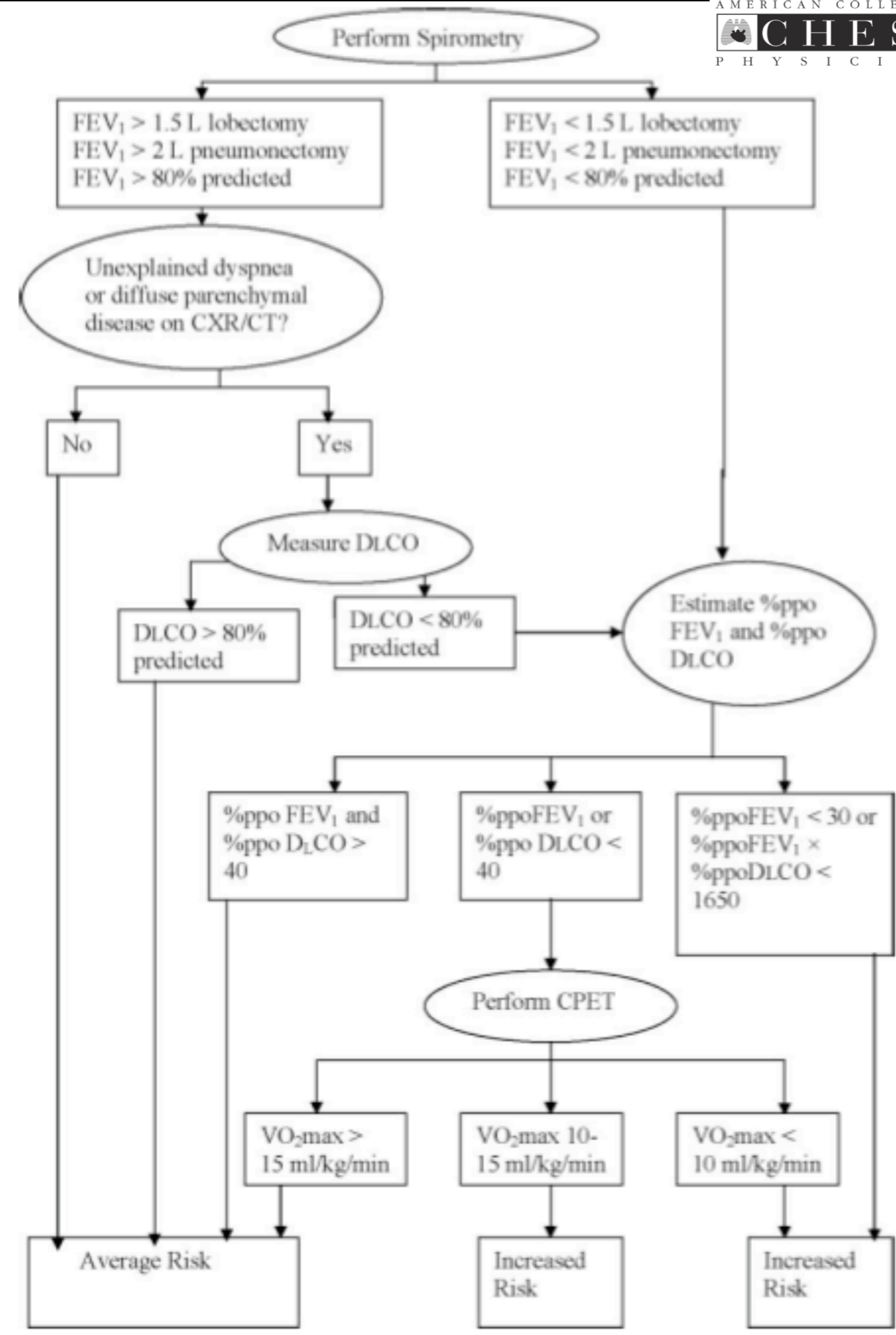
Evaluación preoperatoria



Physiologic Evaluation of the Patient With Lung Cancer Being Considered for Resectional Surgery*

ACCP Evidenced-Based Clinical Practice Guidelines (2nd Edition)

Chest 2007;132;161-177



Optimización del paciente



Preoperative assessment for lung cancer surgery

Chris T. Bolliger, Coenraad F. N. Koegelenberg and Rosamund Kendal

Current Opinion in Pulmonary Medicine 2005, 11:301–306

- Broncodilatadores
- Prednisona 40mg/vo/día (x 3-4 sem antes)
- Fisioterapia respiratoria
- Abandono tabaquismo
- Ejercicio físico

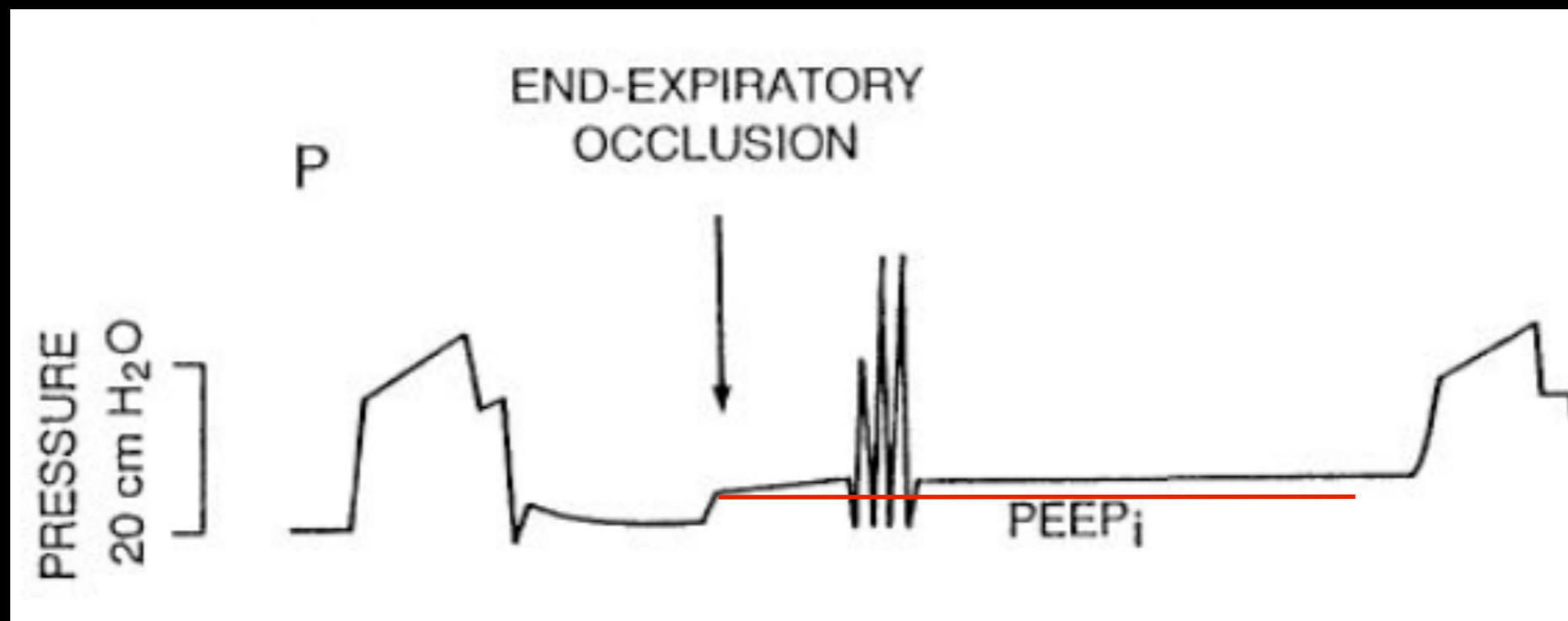
Detección PEEP; intraoperatoria




I. Oclusión rama espiratoria al final de la espiración

- 👁️ Durante la ventilación controlada
- 👁️ Oclusión de rama espiratoria en el momento preciso del final de la espiración
- 👁️ Pocos respiradores disponen de esta función. Sí manualmente
- 👁️ Servo 900C; Siemens, medición sin interrumpir la ventilación


I. Oclusión rama espiratoria al final de la espiración



I. Oclusión rama espiratoria al final de la espiración

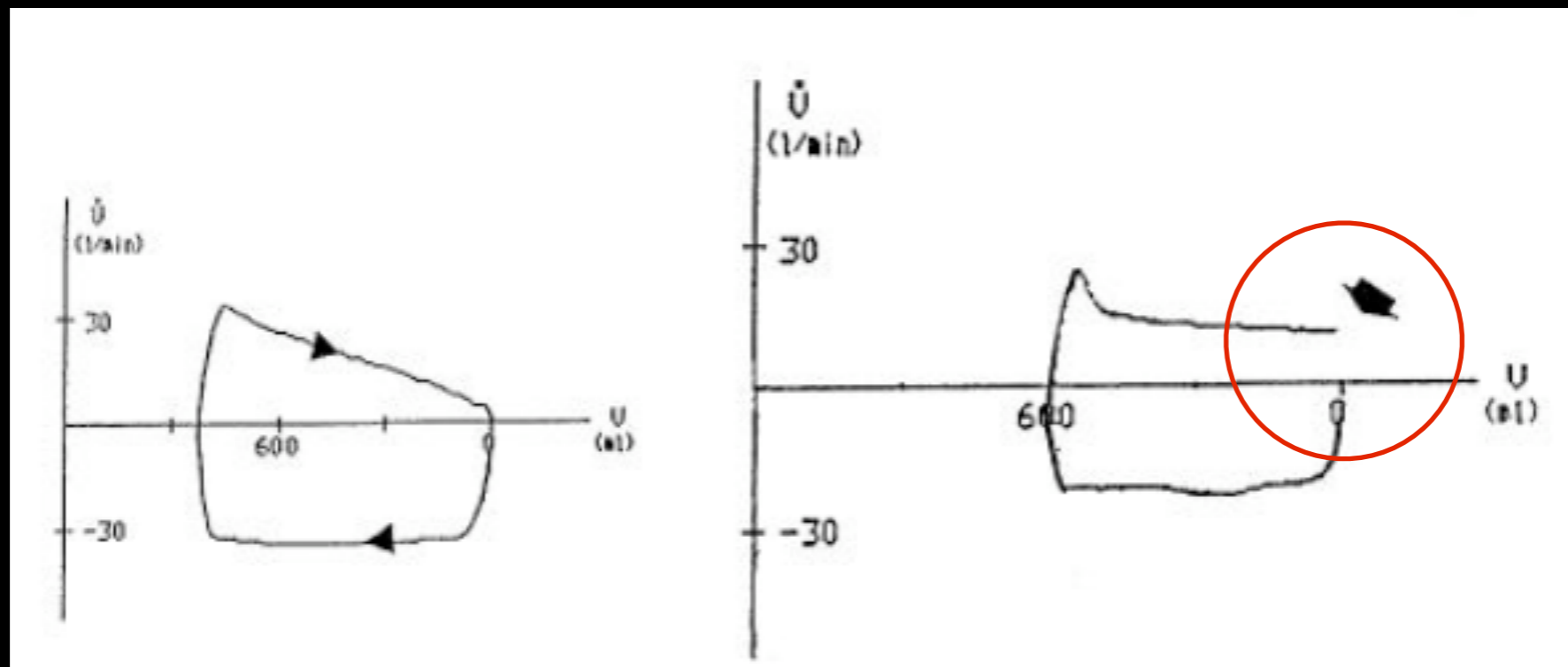


I. Oclusión rama espiratoria al final de la espiración

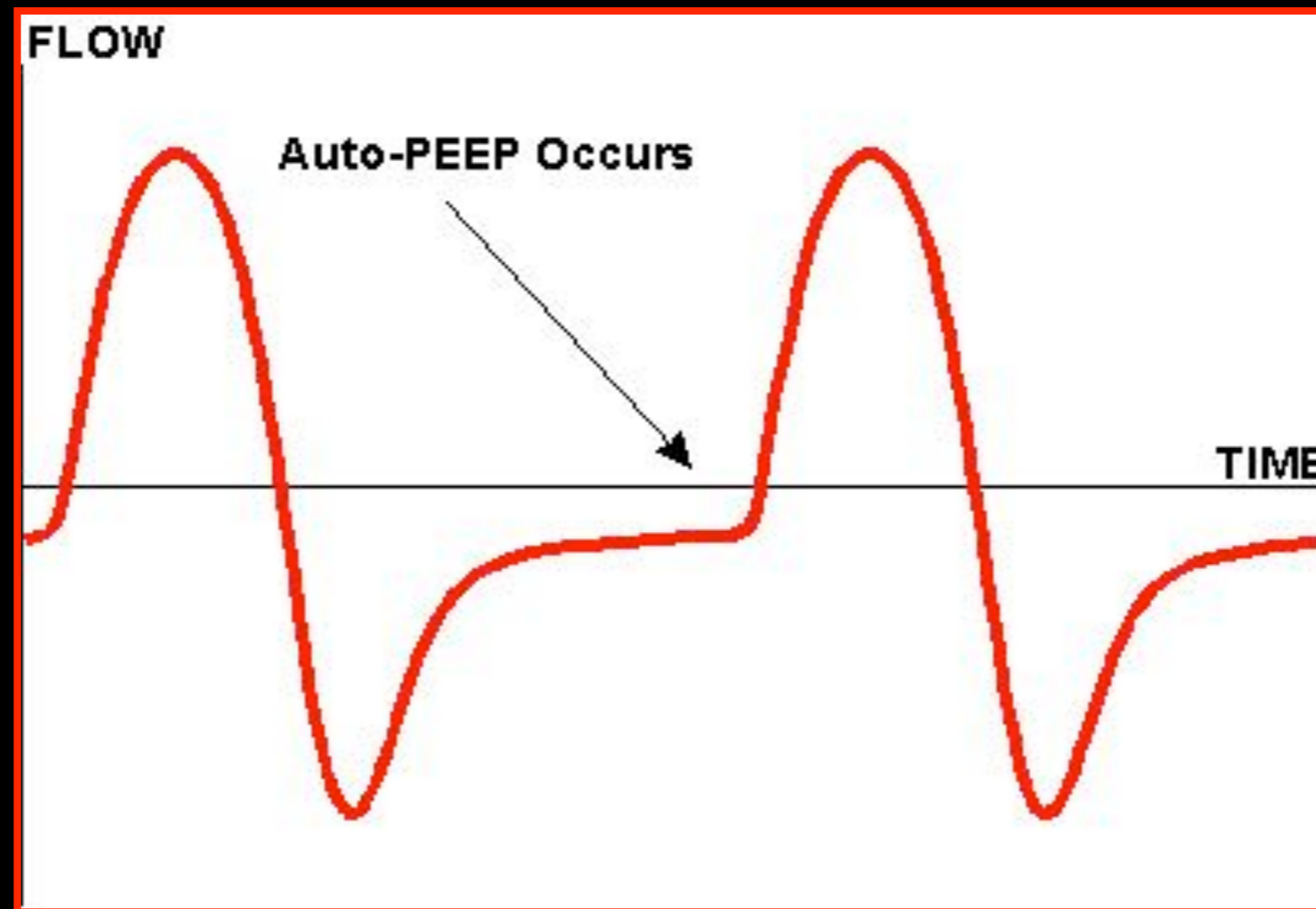


2. Interrupción flujo espiratorio en curvas flujo-volumen

- 👁 **Monitores** con curva flujo-volumen
- 👁 Rama espiratoria **no alcanza el cero del eje**



3. Curvas flujo-tiempo



Interrupted Expiratory Flow on Automatically Constructed Flow-Volume Curves May Determine the Presence of Intrinsic Positive End-Expiratory Pressure During One-Lung Ventilation

ANESTHESIA
& ANALGESIA

Anesth Analg 1998;86:880-4

- Valoración **Interrupción Flujo Espiratorio (IEF)**:
curvas flujo-volumen
- Gold standard: **Oclusión al final de la espiración (EEO)**

Interrupted Expiratory Flow on Automatically Constructed Flow-Volume Curves May Determine the Presence of Intrinsic Positive End-Expiratory Pressure During One-Lung Ventilation

ANESTHESIA
& ANALGESIA

Anesth Analg 1998;86:880-4

N=122	n° pacientes con PEEP _i	valor medio PEEP _i (cmH ₂ O)
EEO Gold standard	65	4,4
IEF Curvas flujo-volumen	56 (51 VP + 5 FP) (14 FN)	5,1

Interrupted Expiratory Flow on Automatically Constructed Flow-Volume Curves May Determine the Presence of Intrinsic Positive End-Expiratory Pressure During One-Lung Ventilation

**ANESTHESIA
& ANALGESIA**

Anesth Analg 1998;86:880-4

Curvas flujo-volumen	S	E	VPP	VPN	Fiabilidad diagnóstica
2LV	74%	88%	81%	84%	84%
OLV	81%	95%	97%	69%	85%

Interrupted Expiratory Flow on Automatically Constructed Flow-Volume Curves May Determine the Presence of Intrinsic Positive End-Expiratory Pressure During One-Lung Ventilation

ANESTHESIA
& ANALGESIA

Anesth Analg 1998;86:880-4

- Las curvas flujo-volumen pueden ayudarnos a **identificar** pacientes con PEEP;
- Sin necesidad de **interrumpir** VM
- Grado razonable de **fiabilidad**



Manejo PEEP_i

Manejo PEEP_i

- ↓ V_t
- I < E ⇒ ↑ P_{aw}?
- ↓ FR

¿VCP vs VCV?

Pressure-Controlled Versus Volume-Controlled Ventilation During One-Lung Ventilation for Thoracic Surgery

(Anesth Analg 2007;104:1029-33)

* Grupo 1: VCV \Rightarrow VCP

* Grupo 2: VCP \Rightarrow VCV

- > Pacientes con PFR preoperatorias normales
- > \nexists diferencias en P_aO_2 entre VCV y VCP
- > P_{aw} VCP < VCV

¿VCP vs VCV?

Comparison of volume controlled with pressure controlled ventilation during one-lung anaesthesia

British Journal of Anaesthesia 1997; 79: 306–310

* Grupo 1: VCV \Rightarrow VCP

* Grupo 2: VCP \Rightarrow VCV

> VCV: $\uparrow P_{aw}$, $\uparrow P_{plat}$, \uparrow Shunt

> VCP: $\uparrow P_aO_2 \Rightarrow$ siendo \uparrow en aquellos con peor

PFR preoperatorias

¿Vt altos vs bajos?

Intraoperative Tidal Volume as a Risk Factor for Respiratory Failure after Pneumectomy

Anesthesiology 2006; 105:14-8

¿Vt altos vs bajos?

Pro: Low Tidal Volume Is Indicated During One-Lung Ventilation

ANESTHESIA & ANALGESIA

Editorial

Vol. 103, No. 2, August 2006

¿Vt altos vs bajos?

**Con: Low Tidal Volumes Are Indicated
During One-Lung Ventilation**

ANESTHESIA & ANALGESIA

Editorial

Vol. 103, No. 2, August 2006

¿Vt altos vs bajos?

Vt altos

Sobredistensión alveolar

↓
↑RVP

↓
Derivación FS

↓
↑Shunt

↘
Alt permeabilidad

↓
Edema pulmonar
postoperatorio

Vt bajos

Atelectasias

Nuestra propuesta...



- * V_t 5-6 ml/kg
- * $P_{plat} < 25$ cmH₂O
- * $P_{pico} < 35$ cmH₂O
- * + PEEP en pacientes **sin** sobredistensión pulmonar preoperatoria o **con** patología restrictiva
- * Evitar la sobrehidratación