



CONSORCI
HOSPITAL GENERAL
UNIVERSITARI
VALÈNCIA



Separación/aislamiento pulmonar. Indicaciones y dispositivos específicos.

Dr. Manuel Granell Gil

MIR Carlos Pintado Hernández

CHGUV 30 de septiembre de 2019

Índice

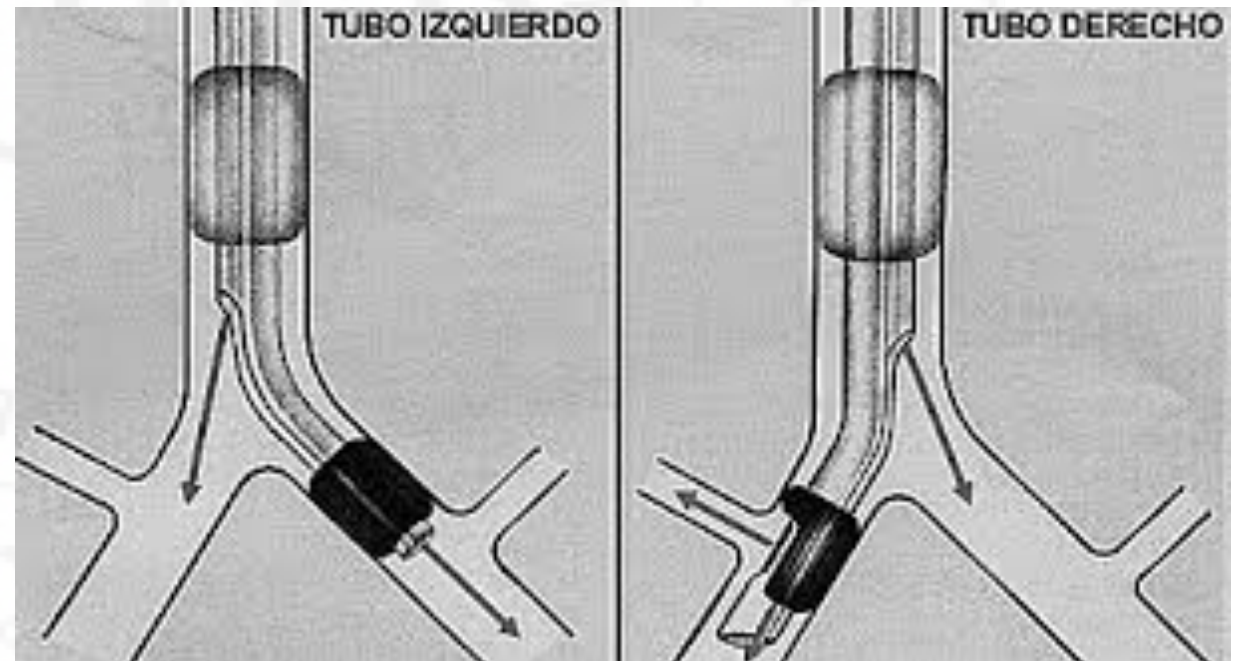
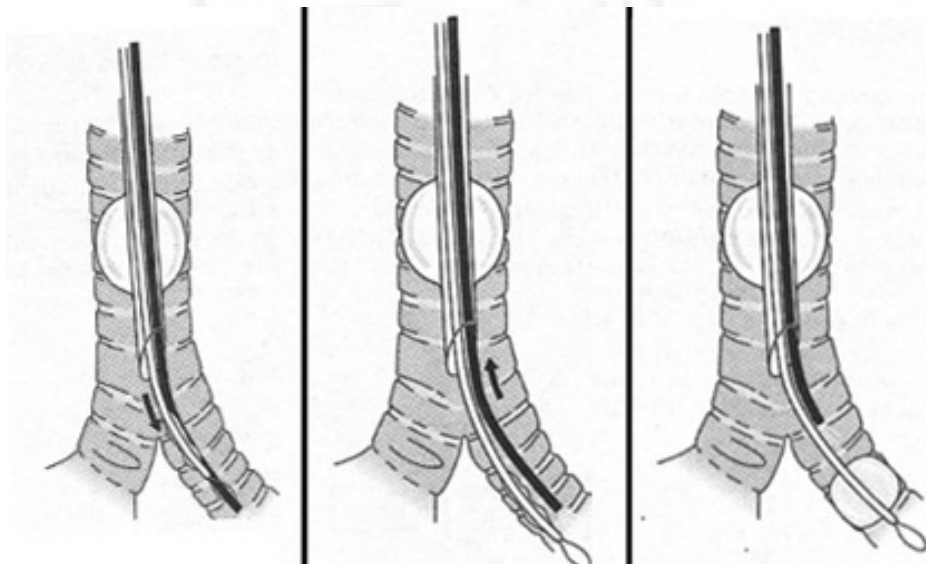
- Introducción
- Dispositivos de separación pulmonar.
 - Tubos de doble luz
 - Bloqueadores bronquiales
 - TDL vs BB. Indicaciones.
- VAD en cirugía torácica

Índice

- **Introducción**
- Dispositivos de separación pulmonar.
 - Tubos de doble luz
 - Bloqueadores bronquiales
 - TDL vs BB. Indicaciones.
- VAD en cirugía torácica

Intubación bronquial selectiva

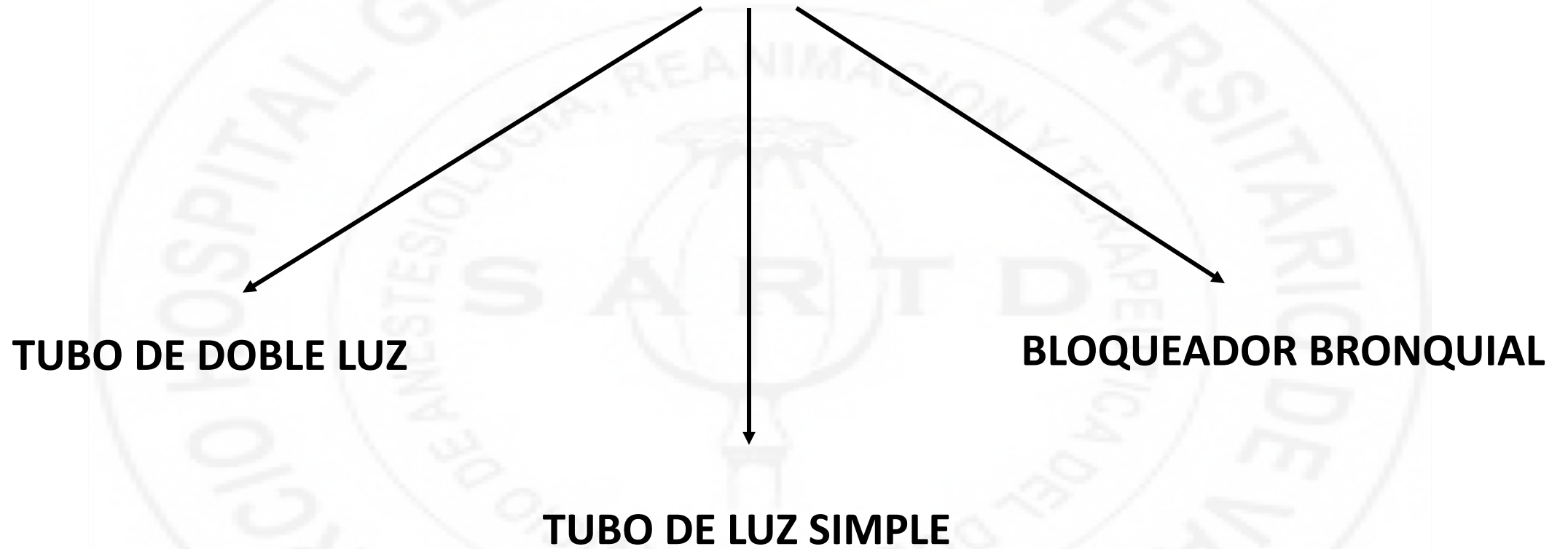
- Procedimiento anestésico que permite independizar el manejo de la vía aérea favoreciendo el colapso pulmonar izquierdo o derecho para permitir actuar quirúrgicamente a nivel intratorácico o sobre el parénquima pulmonar.



Intubación bronquial selectiva

- Cirugía torácica
- Cirugía cardiaca
- Cirugía de esófago
- Cirugía de columna
- Cirugía de aorta

VENTILACIÓN UNIPULMONAR



Objetivos

- **Impedir la contaminación de un pulmón sano** con pus, sangre u otros líquidos procedentes del pulmón contralateral.
- **Facilitar la exposición** de las estructuras anatómicas intratorácicas para poder efectuar procedimientos diagnósticos y terapéuticos.
- **Aportar ventilación diferencial** y proteger las vías respiratorias en los trastornos torácicos unilaterales (p. ej., fístula broncopleural, bulla gigante, contusión pulmonar).

¿Aislamiento o separación pulmonar?

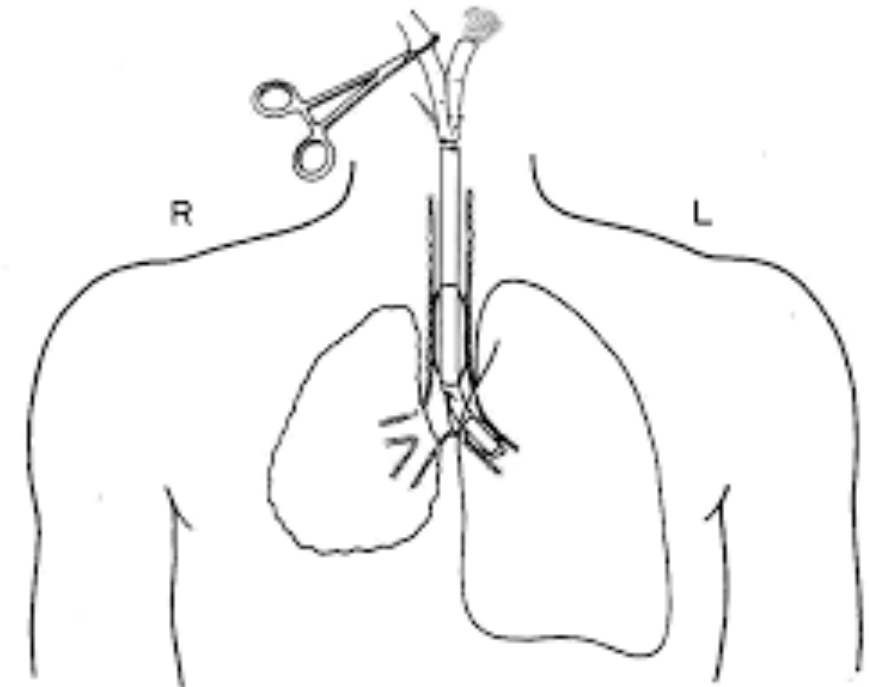
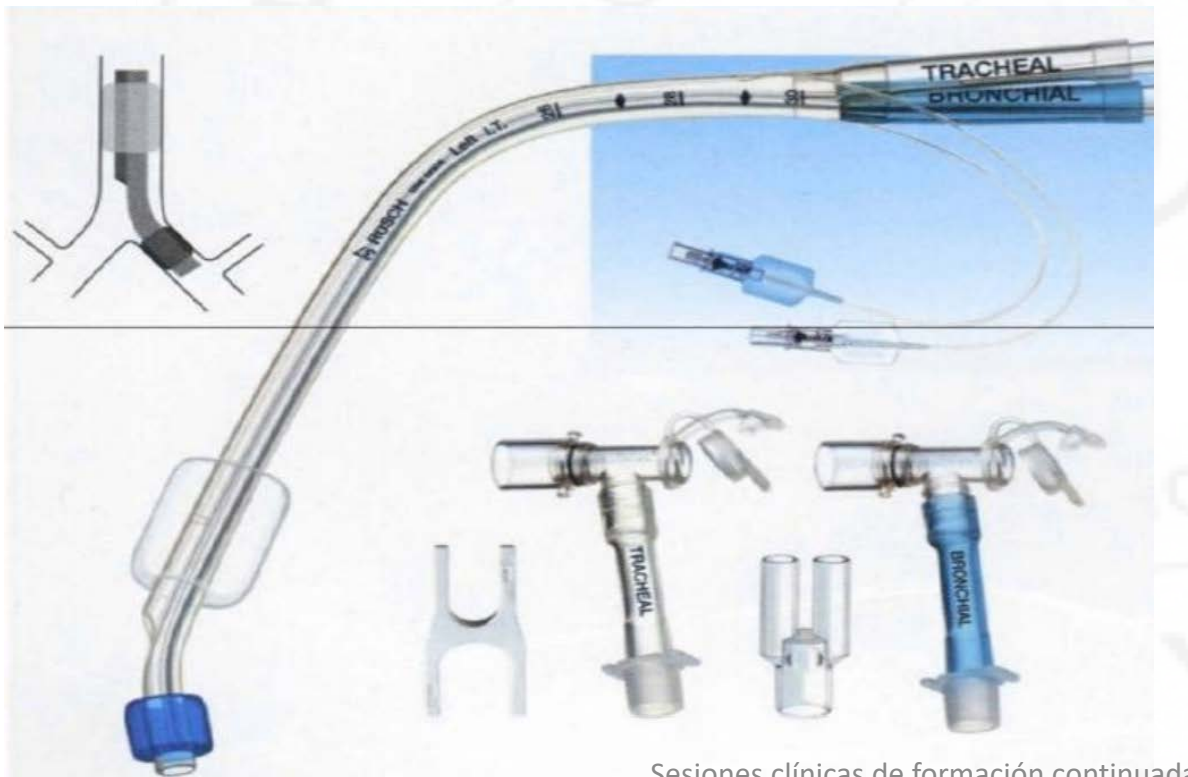
- Separación pulmonar se refiere hoy al **sellado *funcional*** mediante **bloqueador bronquial (BB) o tubo de doble luz (TDL)**.
- Aislamiento pulmonar hace referencia al **sellado *anatómico*** completo mediante **TDL**.

Indice

- Introducción
- **Dispositivos de separación pulmonar.**
 - **Tubos de doble luz**
 - Bloqueadores bronquiales
 - TDL vs BB. Indicaciones.
- VAD en cirugía torácica

Tubos de doble luz

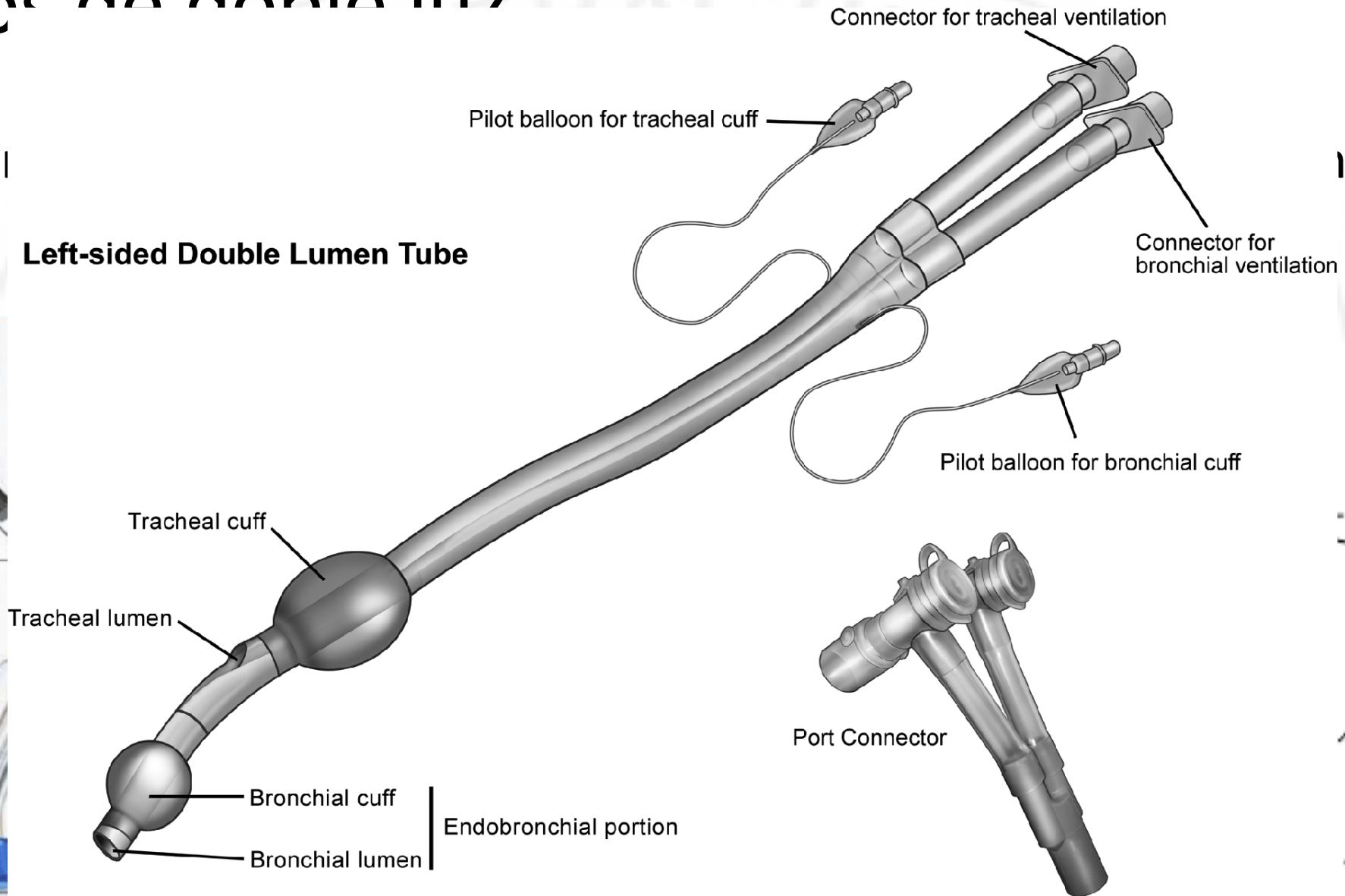

- Se consideran el dispositivo de elección para la separación pulmonar en la mayoría de las situaciones.



Tubos de doble luz

- Se coloca en la

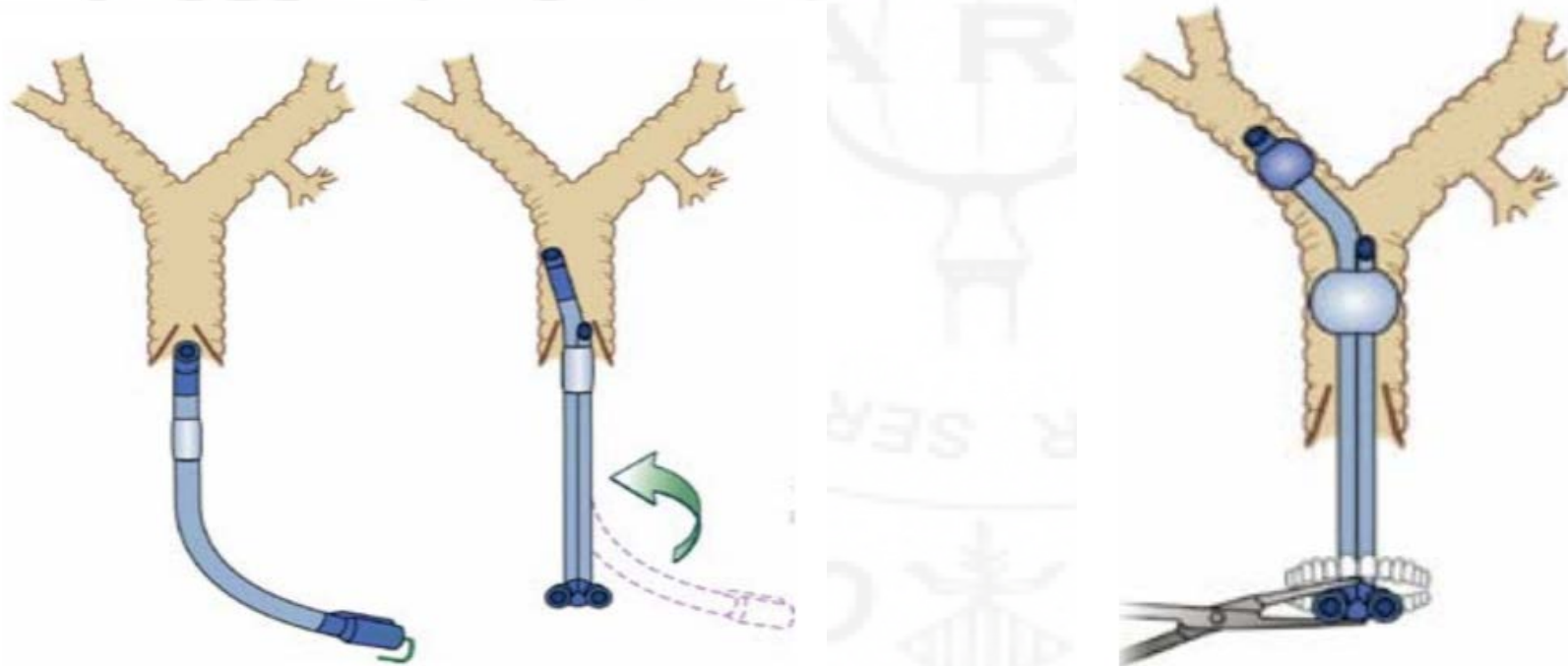
Left-sided Double Lumen Tube



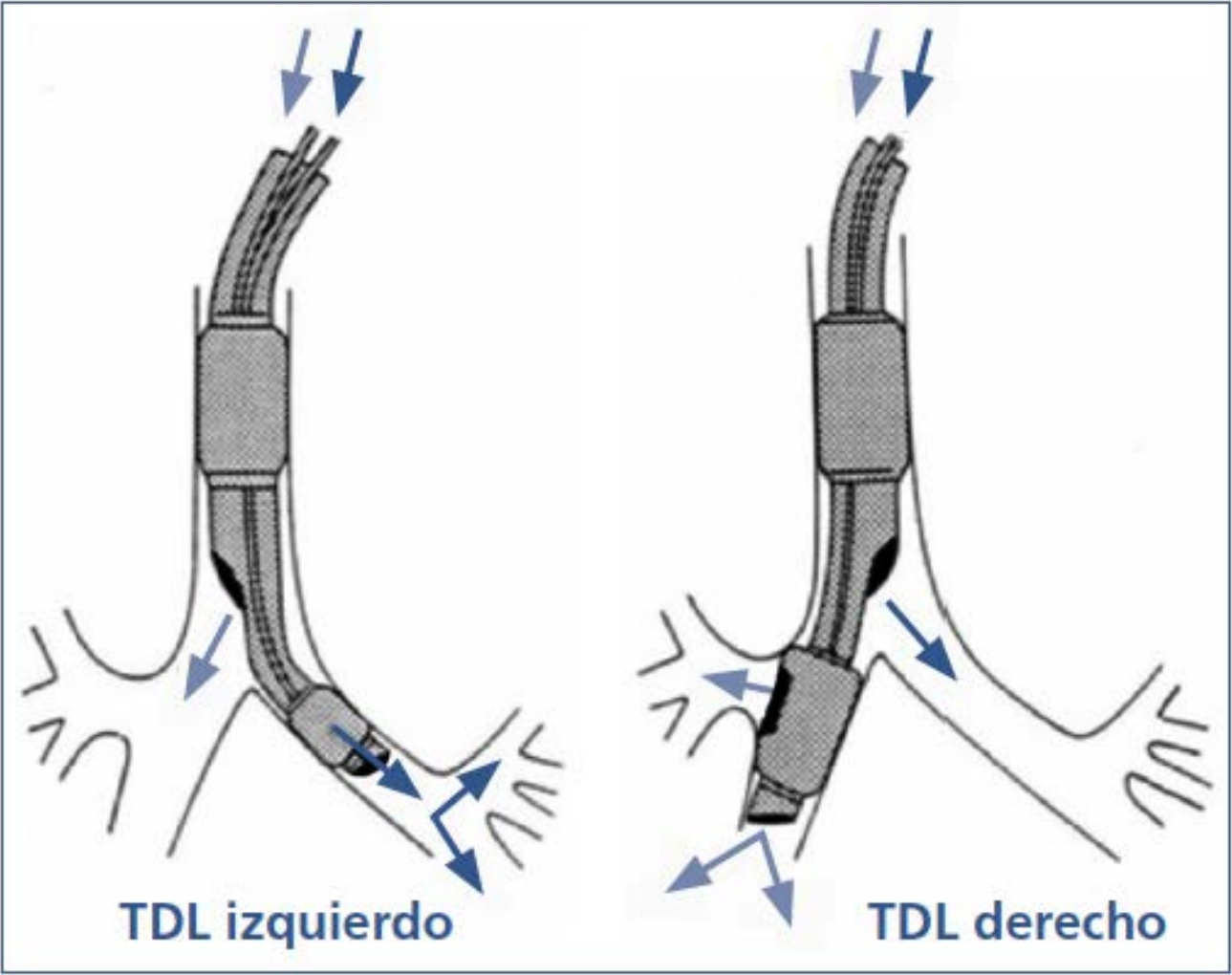
ionar

Tubos de doble luz

- El TDL se introduce a través de las cuerdas con la parte distal cóncava dirigida hacia arriba. A continuación se gira el tubo 45-90° hacia el lado a correspondiente.

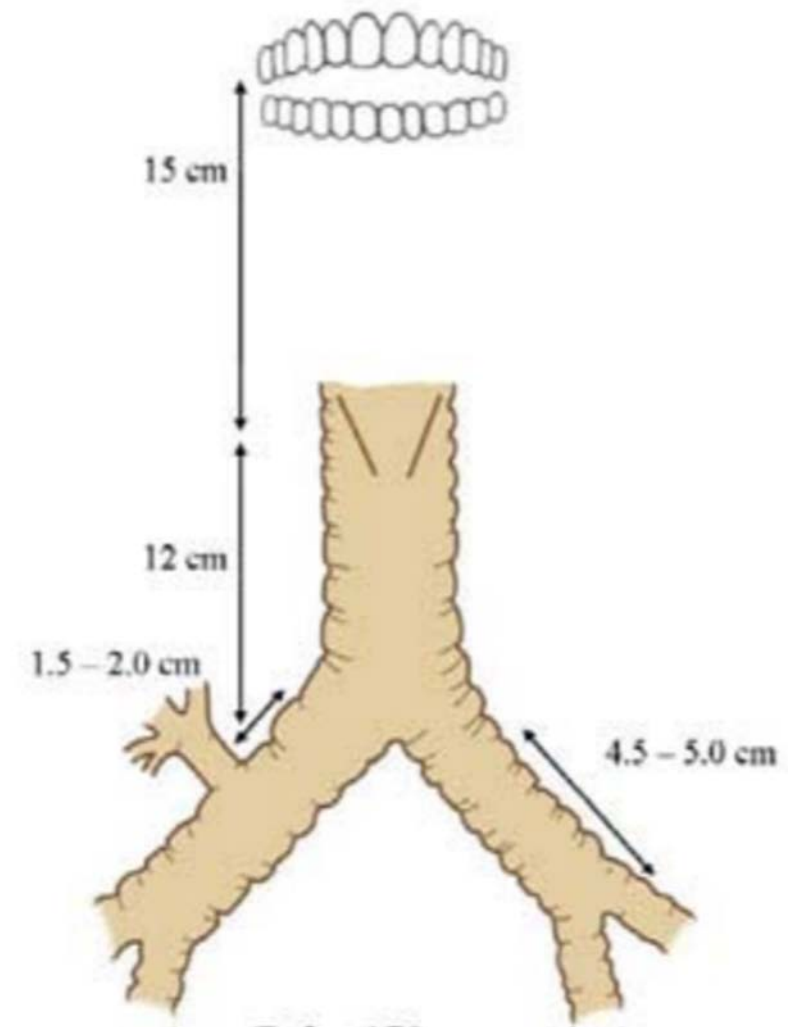


Tubos de doble luz



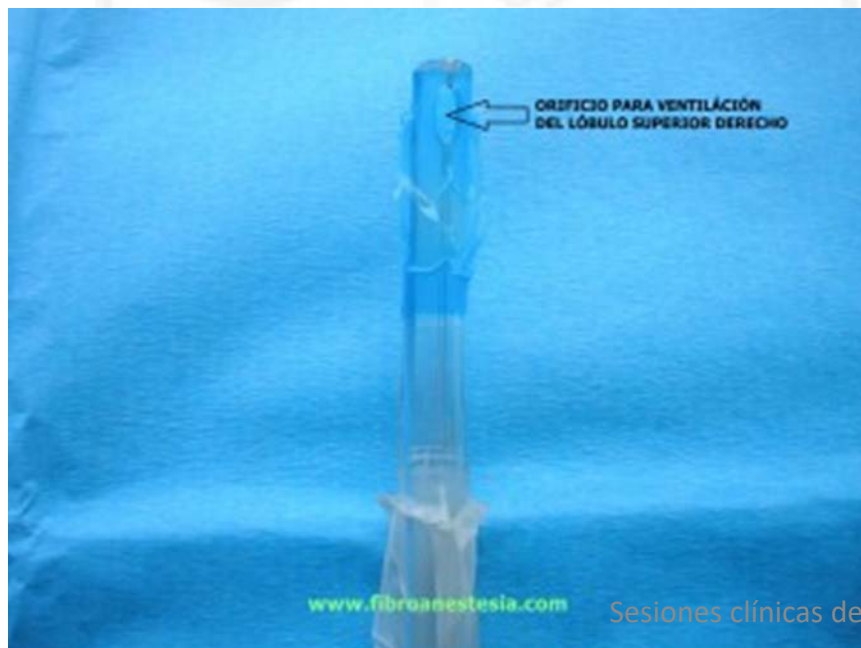Tubos de doble luz

- Habitualmente uso de tubo de doble luz **izquierdo** por **razones anatómicas**.
 - Bronquio principal **derecho es más corto** y la salida del bronquio del **lóbulo superior derecho** está entre **1'5 y 2 cm** de la carina
 - La luz bronquial del tubo de doble luz derecho podría tapar la salida del lóbulo superior derecho.
 - **Mayor dificultad en la colocación.**



Tubos de doble luz

- Indicaciones de tubo de doble luz derecho:
 - Bronquio izquierdo con anatomía distorsionada
 - Neumonectomía izquierda
 - Disrupción del árbol traqueobronquial izquierdo
 - Trasplante pulmonar izquierdo

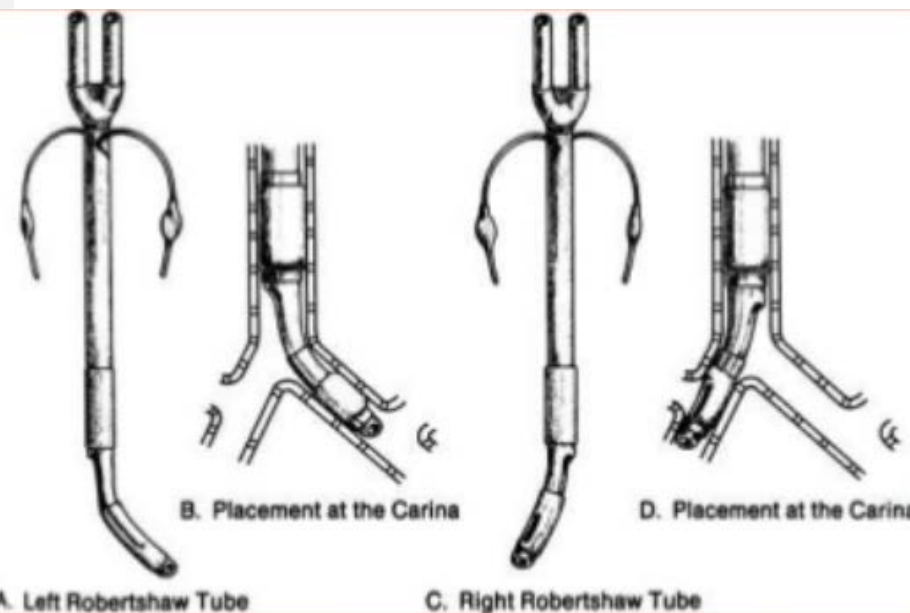


Tubos de doble luz

- Tubo de Carlens, 1949. Doble luz, dos balones de alta presión. Solo izquierdos.

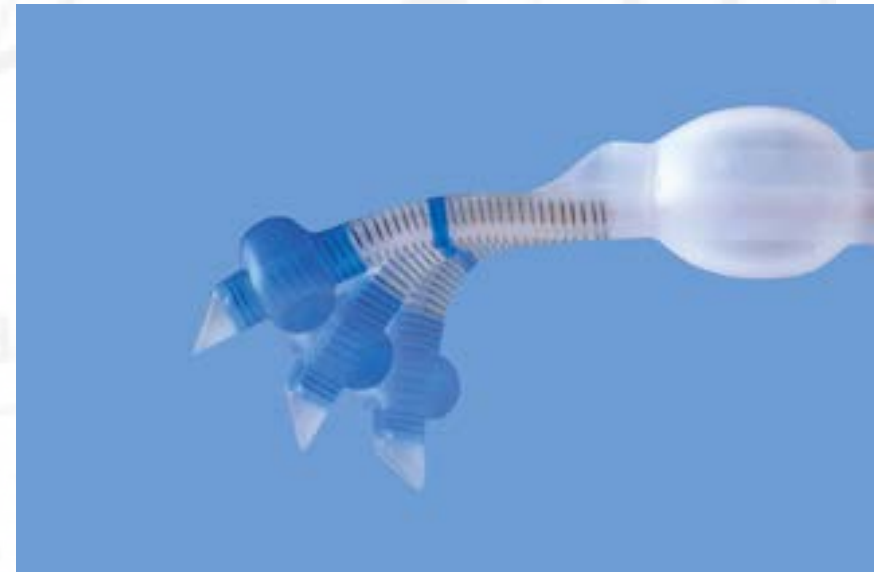
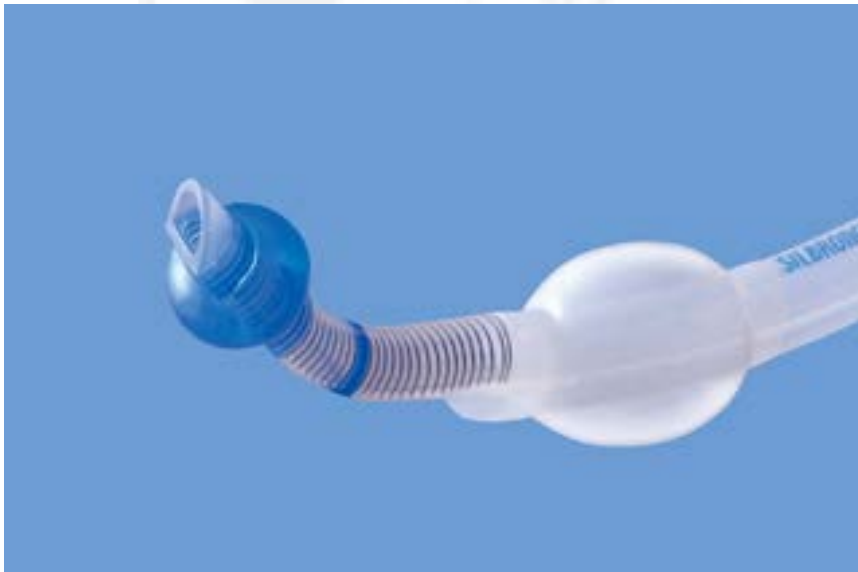
- Tubo Robertshaw, 1962. Luces de mayor diámetro. Izquierdo y derecho.



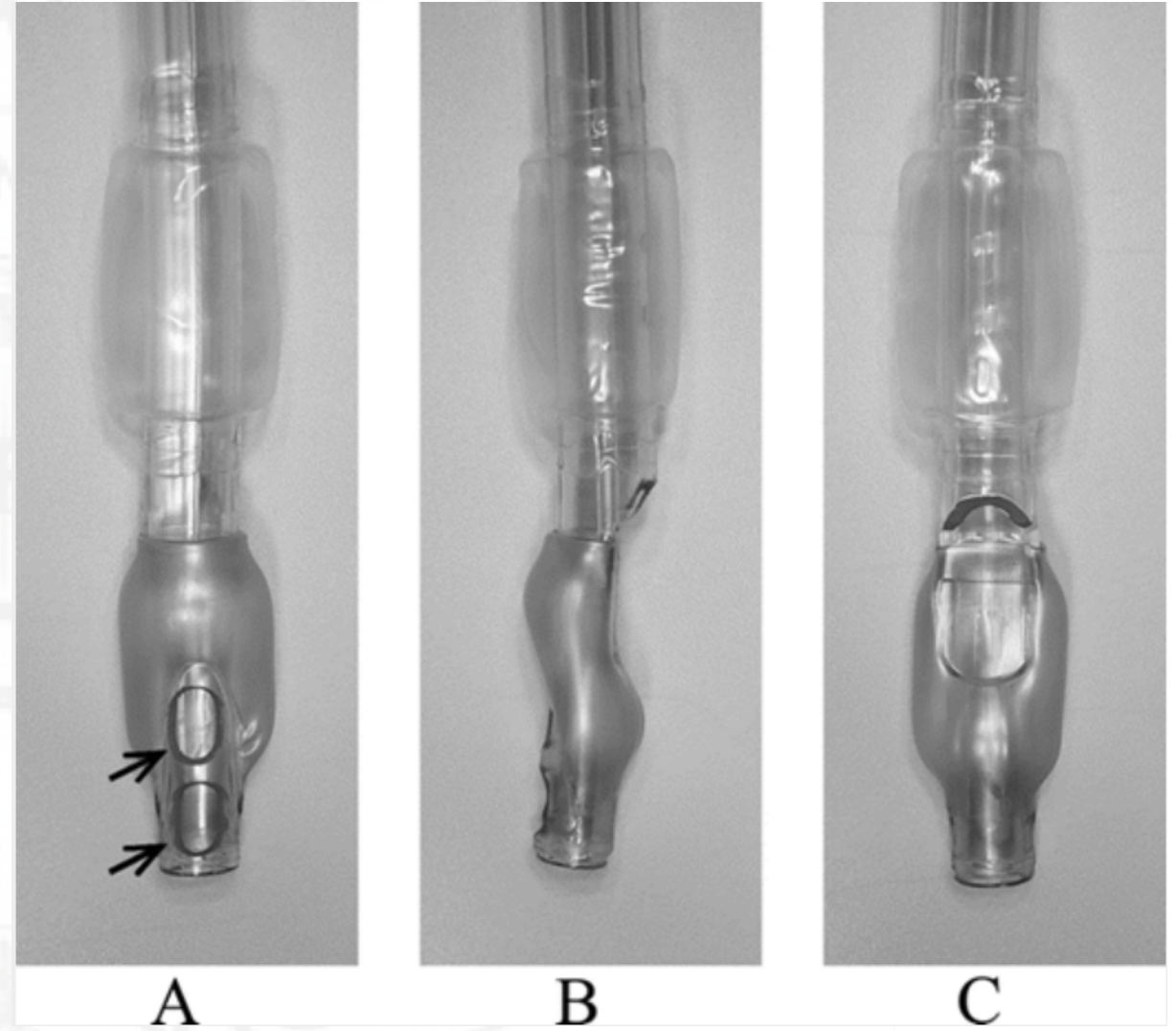
Nuevos TDL

- Silbroncho® DLT (Fuji Systems. Japon)
 - Punta flexible que reduce el riesgo de trauma.
 - Balones de silicona, más resistentes al roce con los dientes.
 - Punta con refuerzo anillado que se adapta a la anatomía del paciente e impide que se deforme o se descoloque.



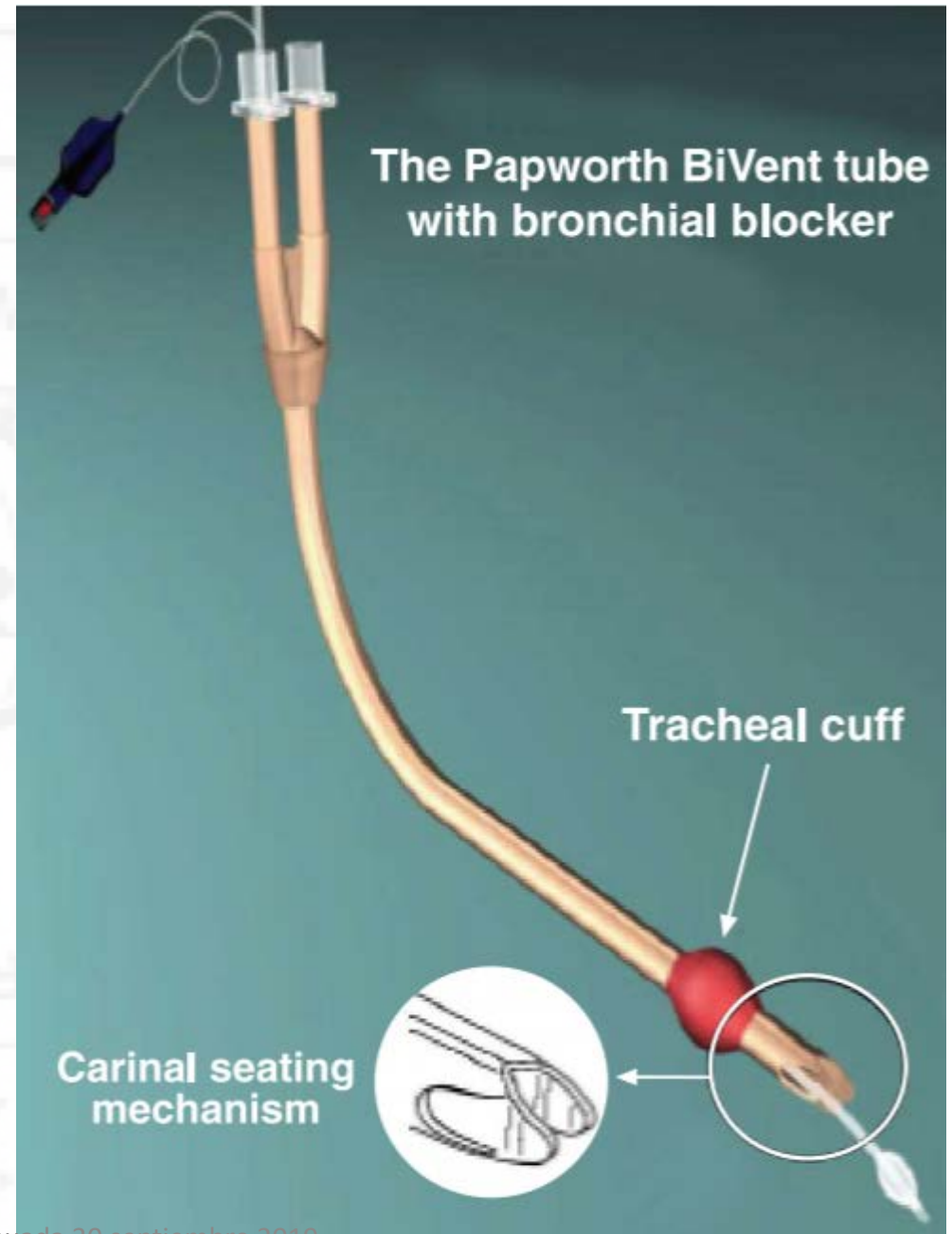
Nuevos TDL

- Cliny® (Create Medic Co..Ltd; Japon):
 - Pensado para un bronquio principal derecho (BPD) muy corto, el balón bronquial muy oblicuo y amplio y tiene dos orificios para BSD.



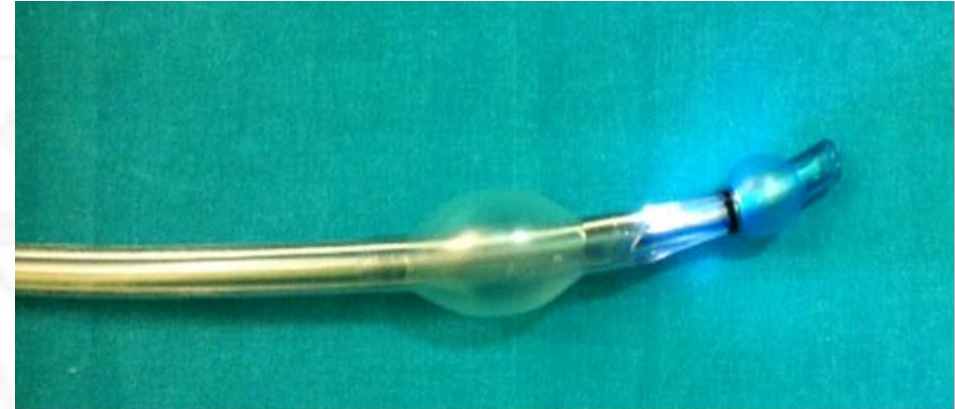Nuevos TDL

- **Papworth BiVent Tube:** Tiene dos luces y un bloqueador (tipo Univent). Permite su colocación a ciegas.



Nuevos TDL

- **Viva Sight-DL[®] (AMBU):**
Incorpora una video-cámara para visión continua. Se fabrica un modelo endotraqueal y otro de doble luz.



[Anaesthesia](#). 2015 Apr 1. doi: 10.1111/anae.13068. [Epub ahead of print]

Evaluation of a new double-lumen endobronchial tube with an integrated camera (VivaSight-DL[™]): a prospective multicentre observational study.

[Koopman EM¹](#), [Barak M](#), [Weber E](#), [Valk MJ](#), [de Schepper RT](#), [Bouwman RA](#), [Huitink JM](#).

Nuevos TDL

- **Viva Sight-DL[®] (AMBU):**
Incorpora una video-cámara para visión continua. Se fabrica un modelo endotraqueal y otro de doble luz.



- ❑ 99% de éxito en colapso pulmonar
- ❑ 13% de los casos requirieron asistencia de fibro
- ❑ No se reportaron complicaciones mayores

[Anaesthesia](#). 2015 Apr 1. doi: 10.1111/anae.13068. [Epub ahead of print]

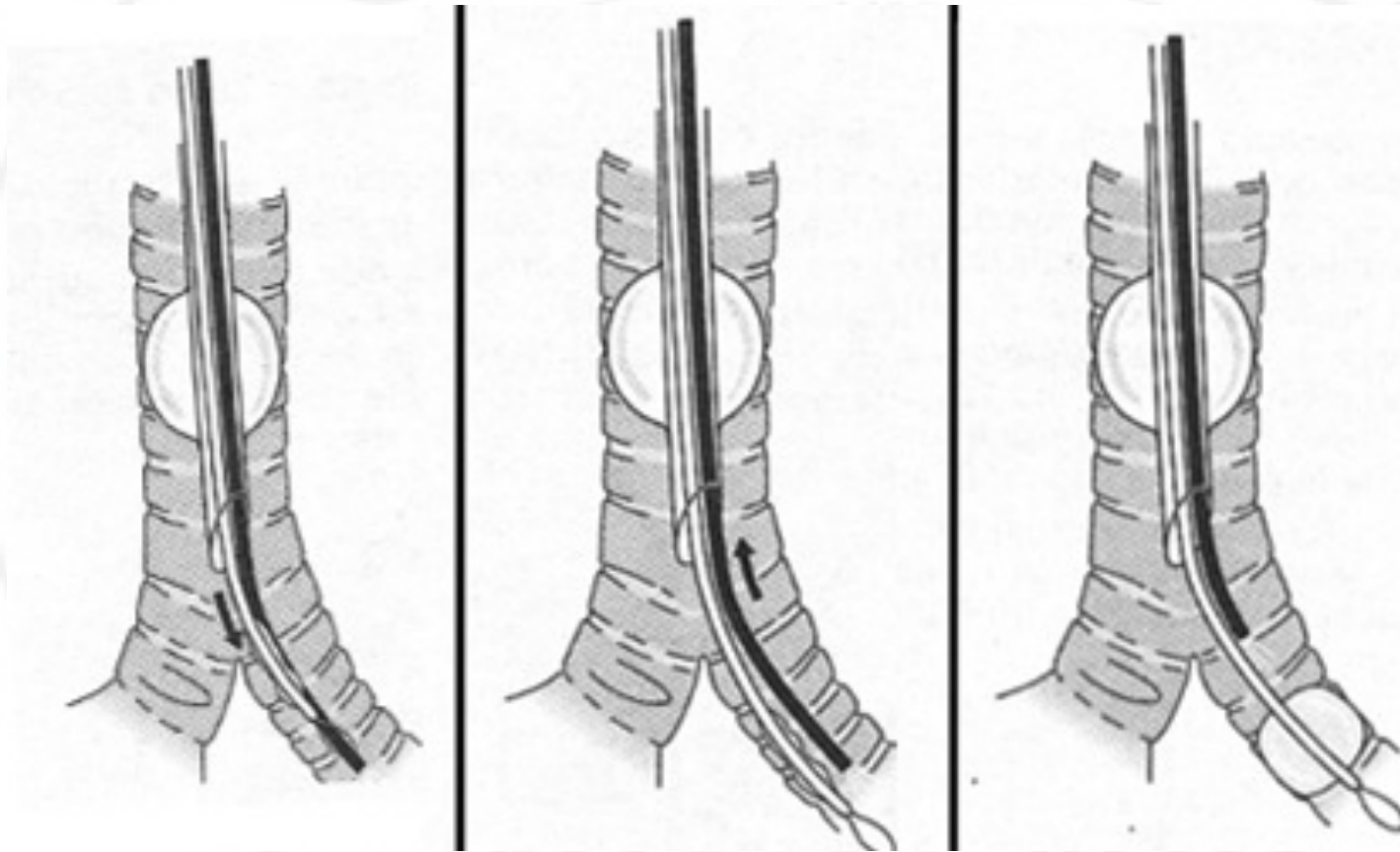
Evaluation of a new double-lumen endobronchial tube with an integrated camera (VivaSight-DL™): a prospective multicentre observational study.

[Koopman EM¹](#), [Barak M](#), [Weber E](#), [Valk MJ](#), [de Schepper RT](#), [Bouwman RA](#), [Huitink JM](#).

Índice

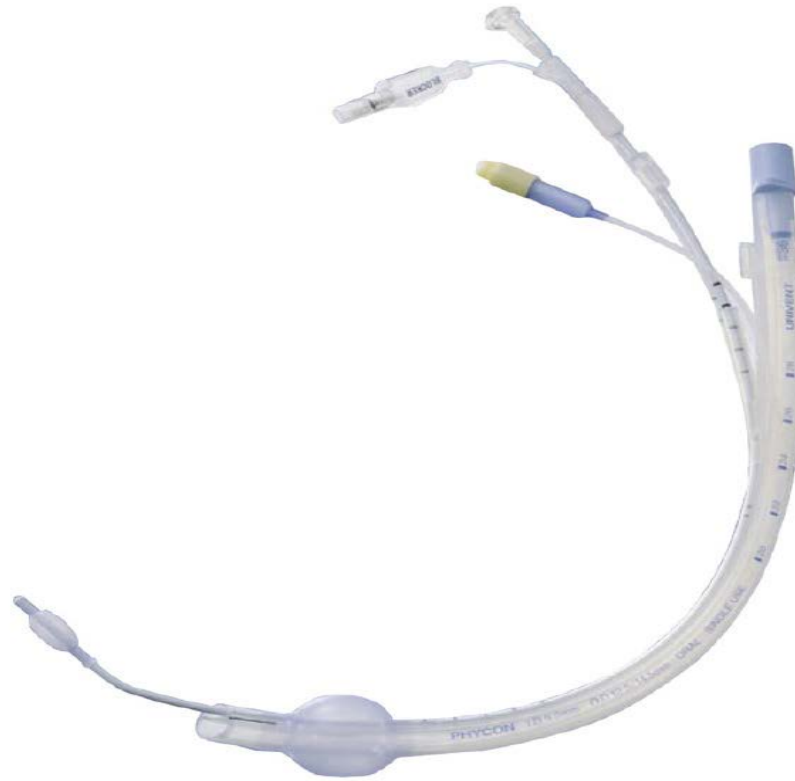- Introducción
- Dispositivos de separación pulmonar.
 - Tubos de doble luz
 - **Bloqueadores bronquiales**
 - TDL vs BB. Indicaciones.
- VAD en cirugía torácica

Bloqueadores bronquiales



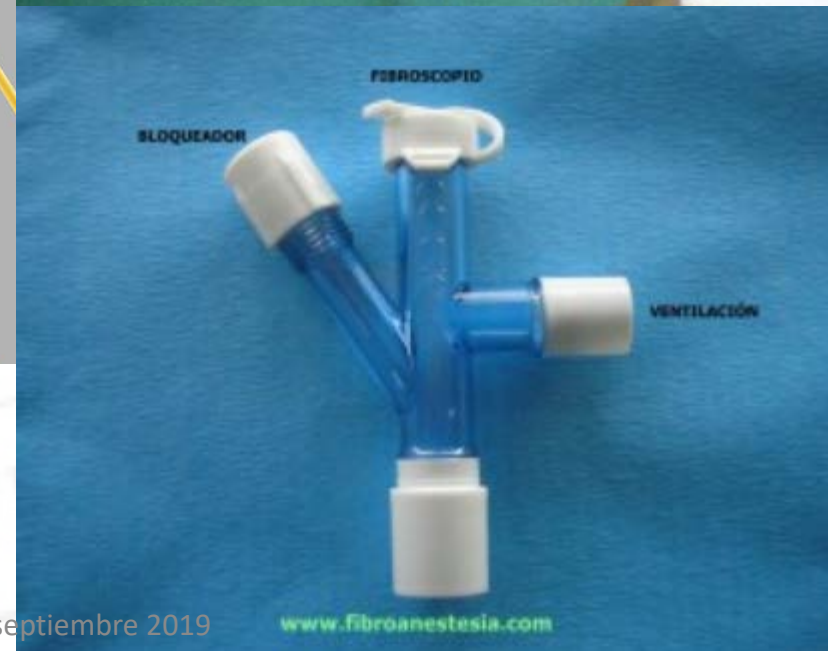
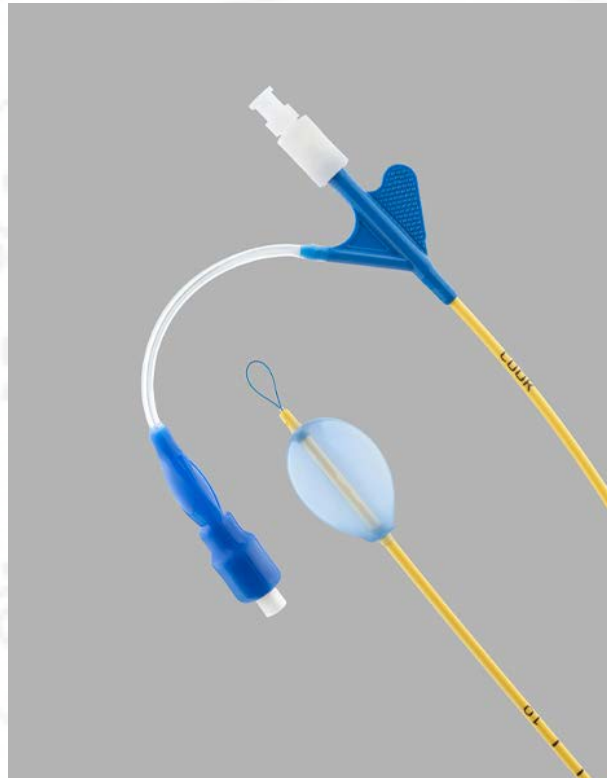
Bloqueadores bronquiales

- Univent, 1982.



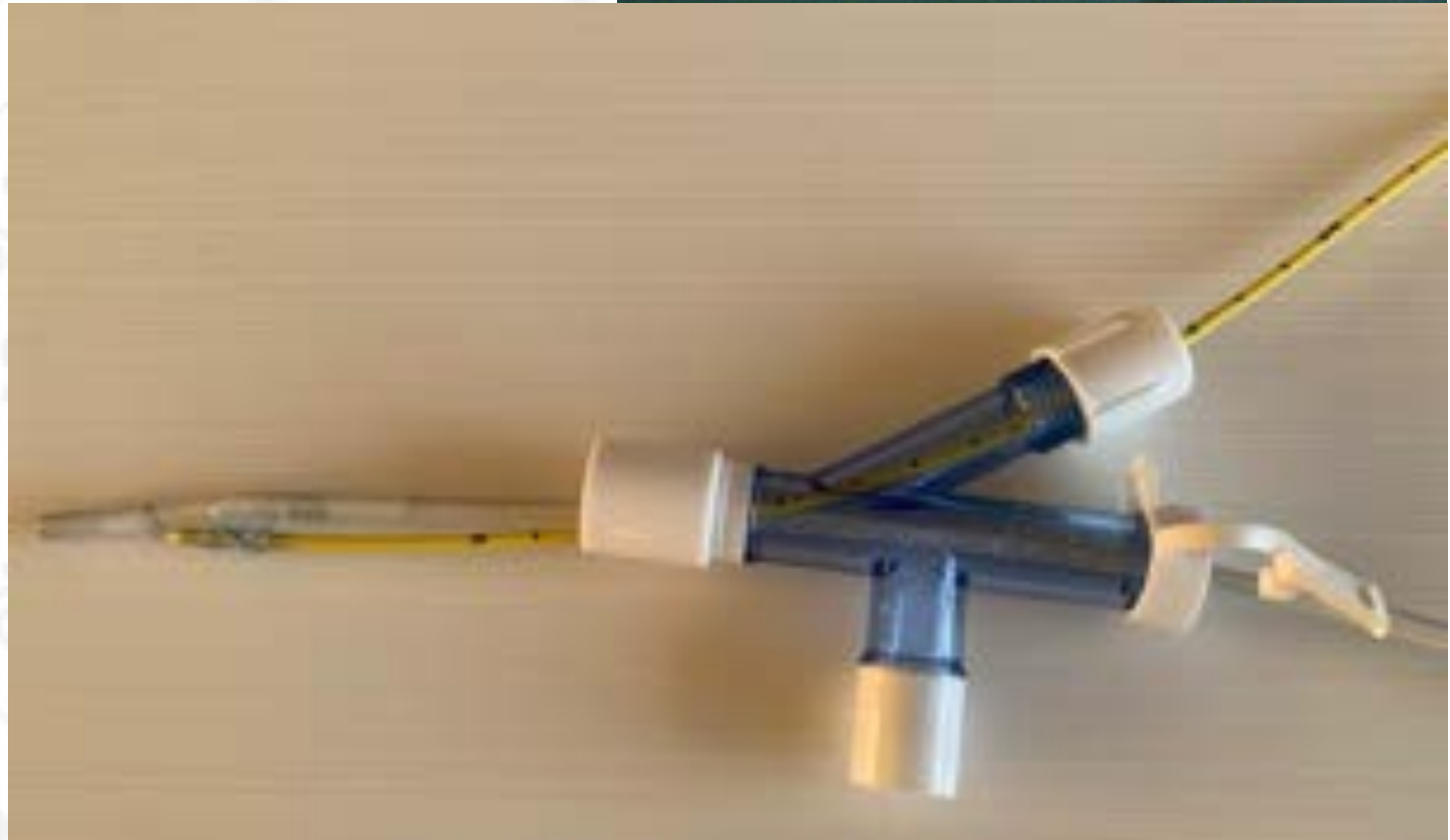Bloqueadores bronquiales

- Arndt: lazo distal que se une al FB y un canal multipuerto que permite la ventilación mientras se coloca el bloqueador.



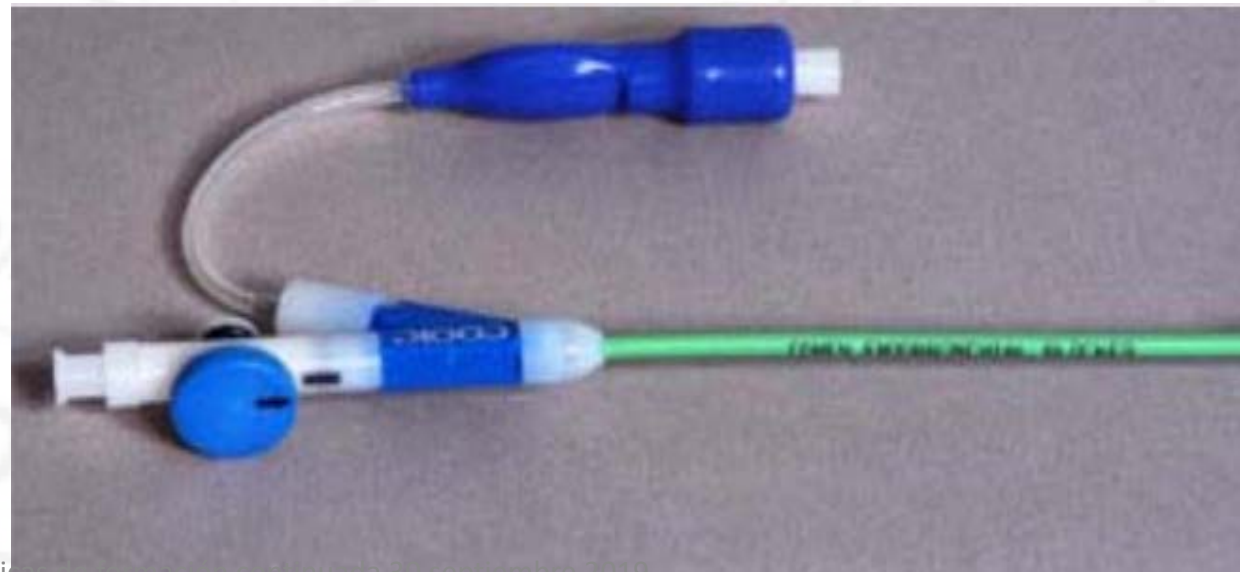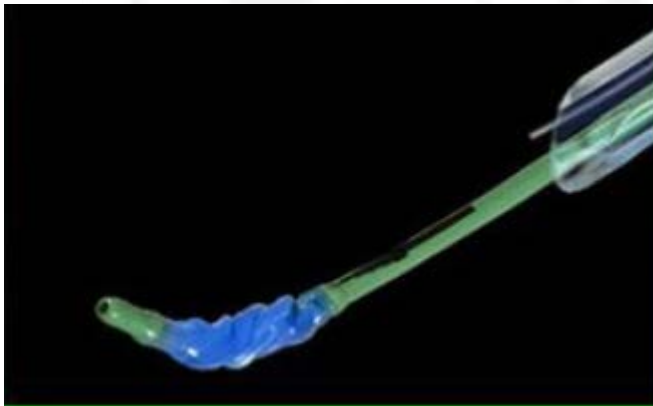Bloqueadores bronquiales

- Arndt: lazo distal que se une al FB y un canal multipuerto que permite la ventilación mientras se coloca el bloqueador.



Bloqueadores bronquiales

- Cohen: extremo proximal lleva una rueda que al girar permite flexionar la punta del bloqueador hacia la orientación de la flecha del extremo distal.



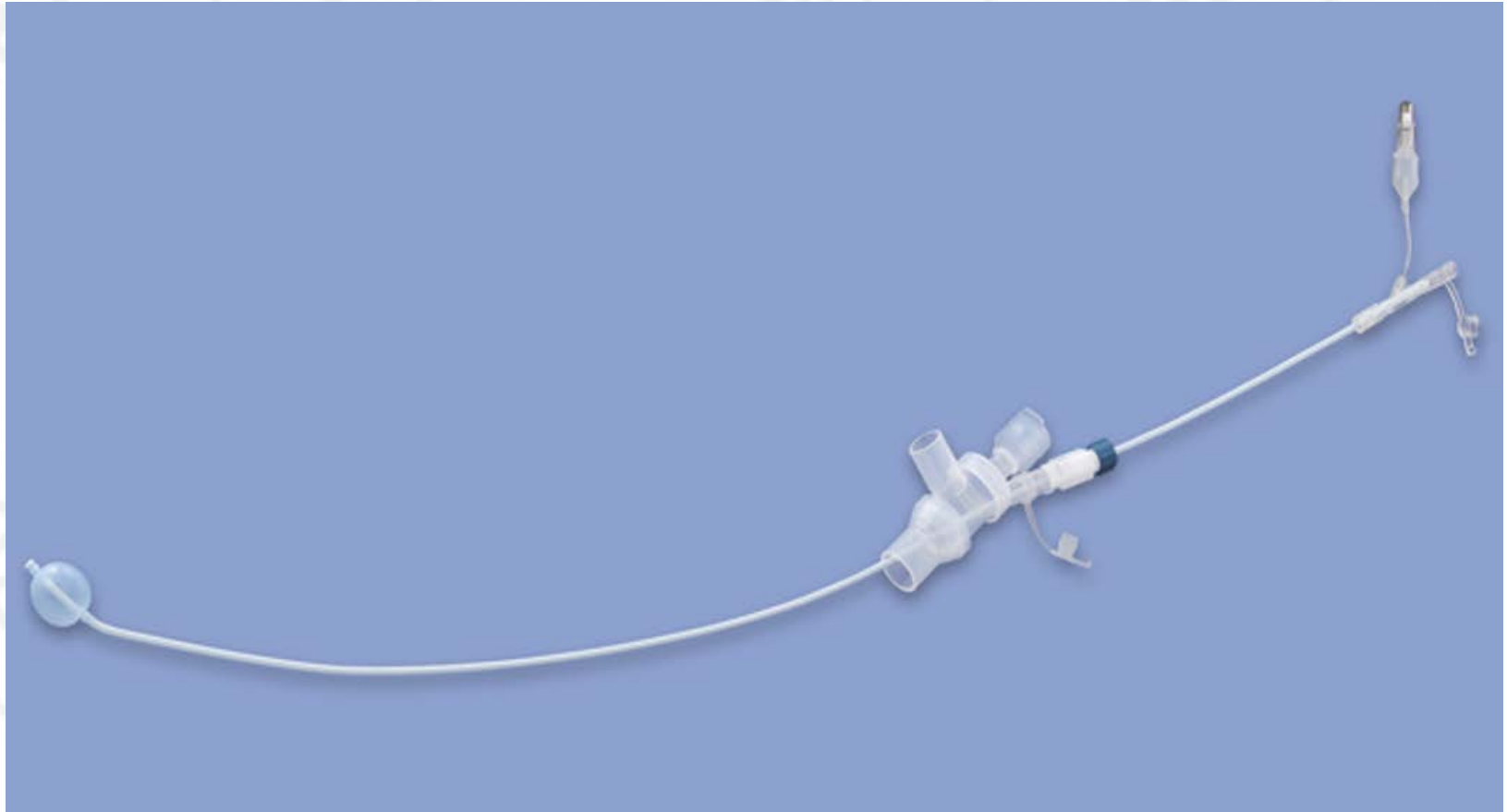
Bloqueadores bronquiales

- **Uniblocker**

- Características similares al Univent pero independiente del tubo
- **BB de mayor calibre interno (2mm)** facilitando el colapso y la aplicación de CPAP
- Fácil inserción mediante movimientos de giro de izquierda o derecha del extremo proximal del BB:
 - Inserción guiada por fibrobroncoscopio o tubo VivaSight SL.

Bloqueadores bronquiales

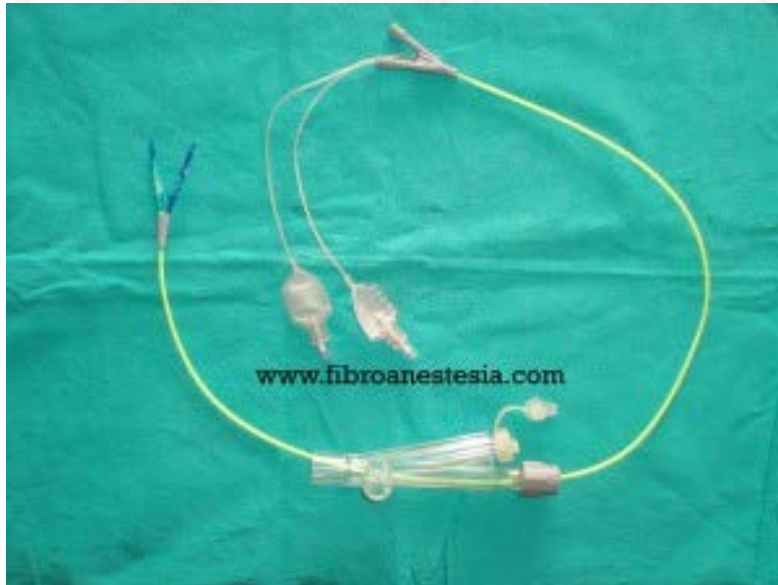- **Uniblocker**



Bloqueadores bronquiales

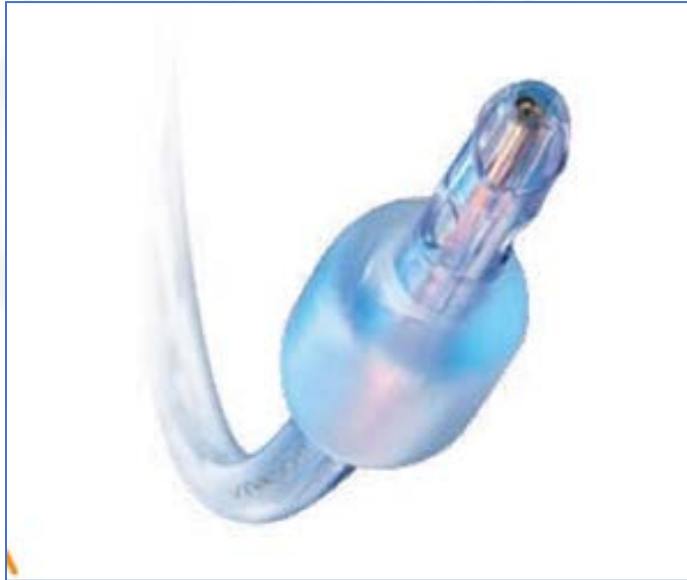- **EZ blocker**

- Terminación doble con dos balones que quedan alojados cada uno en un bronquio principal (derecho e izquierdo)
- Durante la maniobra de apnea para colapso pulmonar, permite aislar el pulmón no quirúrgico evitando su colapso.



	ARNDT	COHEN	UNIBLOCKER	EZ BLOCKER
Tamaños	5, 7 y 9 Fr	9 Fr	5 y 9 Fr	7 Fr
Longitud	5 Fr: 40 cm 7 Fr: 65 cm 9 Fr: 48 cm	65 cm	65 cm	75 cm
Forma del neumo	Esférica o elíptica	Esférica o elíptica	Esférica	Ambos esféricos
Tipo de neumo	Alto volumen Baja presión	Alto volumen Baja presión	Alto volumen Baja presión	Alto volumen Alta presión
Volumen insuflado	5 Fr: 0,5-2 ml 7 Fr: 2-6 ml 9 Fr esf.: 4-8 ml 9 Fr elip.: 6-12	6-9 ml	5 Fr: 3 ml 9 Fr: 8 ml	Izq: 11 ml Dcho: 14 ml
Ojo de Murphy	Sí, en 9 Fr	Si	No	No
Diámetro canal	1,4 mm	1,6 mm	2 mm	1,4 mm
Mínimo TET	5 Fr: TET 4,5 7 Fr: TET 7 9 Fr: TET 8	TET 8	9Fr: TET 8	TET 7

Separación pulmonar con Viva Sight SL + Bloqueador bronquial



Usefulness of ETView TVT endotracheal tube® for correct positioning of bronchial blockers in left lobectomy: an easy and safe combination

M. GIGLIO ¹, D. ORESTE ², N. ORESTE ¹

¹Anesthesia and Intensive Care Unit, San Paolo Hospital, Bari, Italy

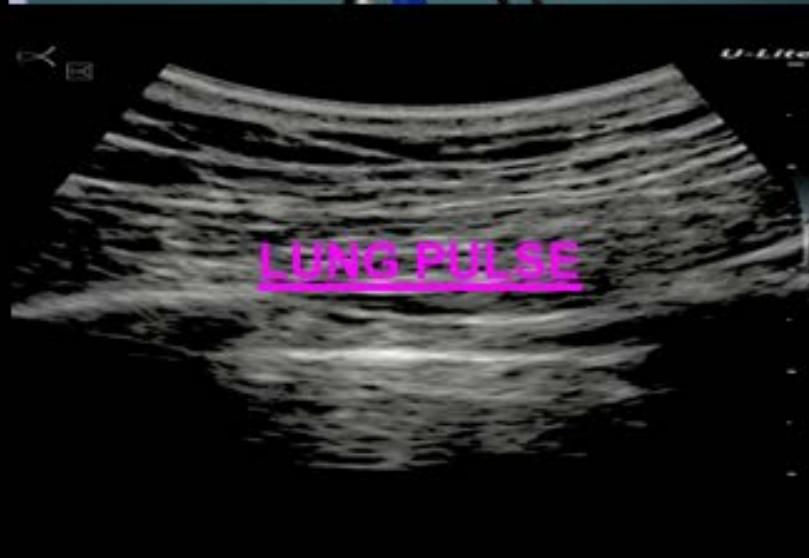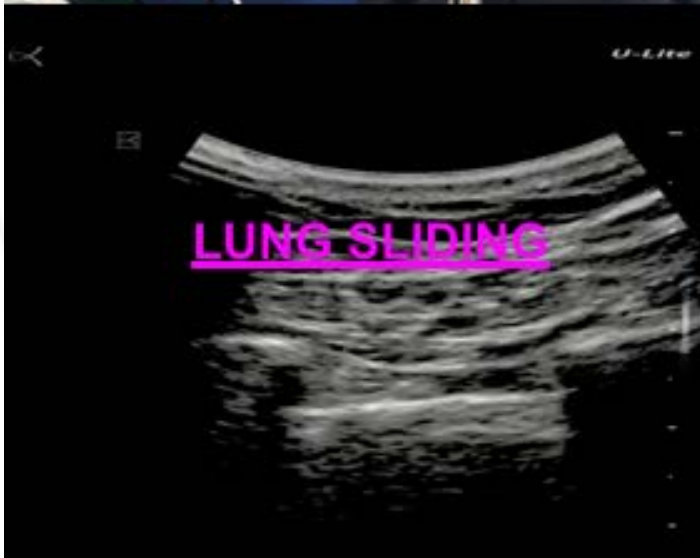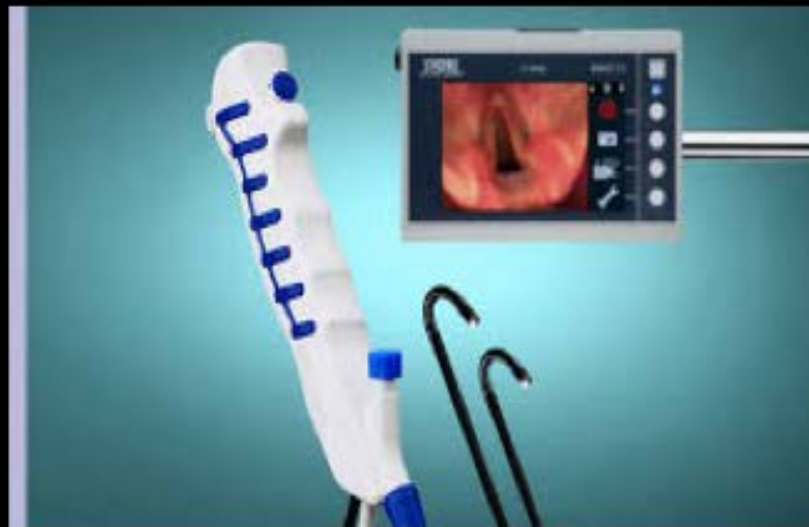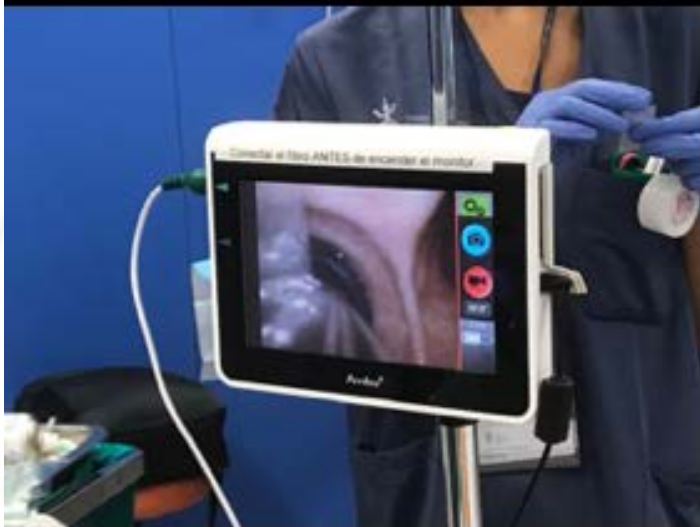²Radiology Unit, San Paolo Hospital, Bari, Italy

[Anesth Analg.](#) 2013 Mar;116(3):604-8.

A feasibility study using the VivaSight Single Lumen™ to intubate the trachea through the Fastrach laryngeal mask airway: a preliminary report of 50 cases.

[Gaitini LA](#)¹, [Yanovski B](#), [Mustafa S](#), [Hagberg CA](#), [Mora PC](#), [Vaida SJ](#).

COMPROBACIÓN DE LA SEPARACIÓN PULMONAR

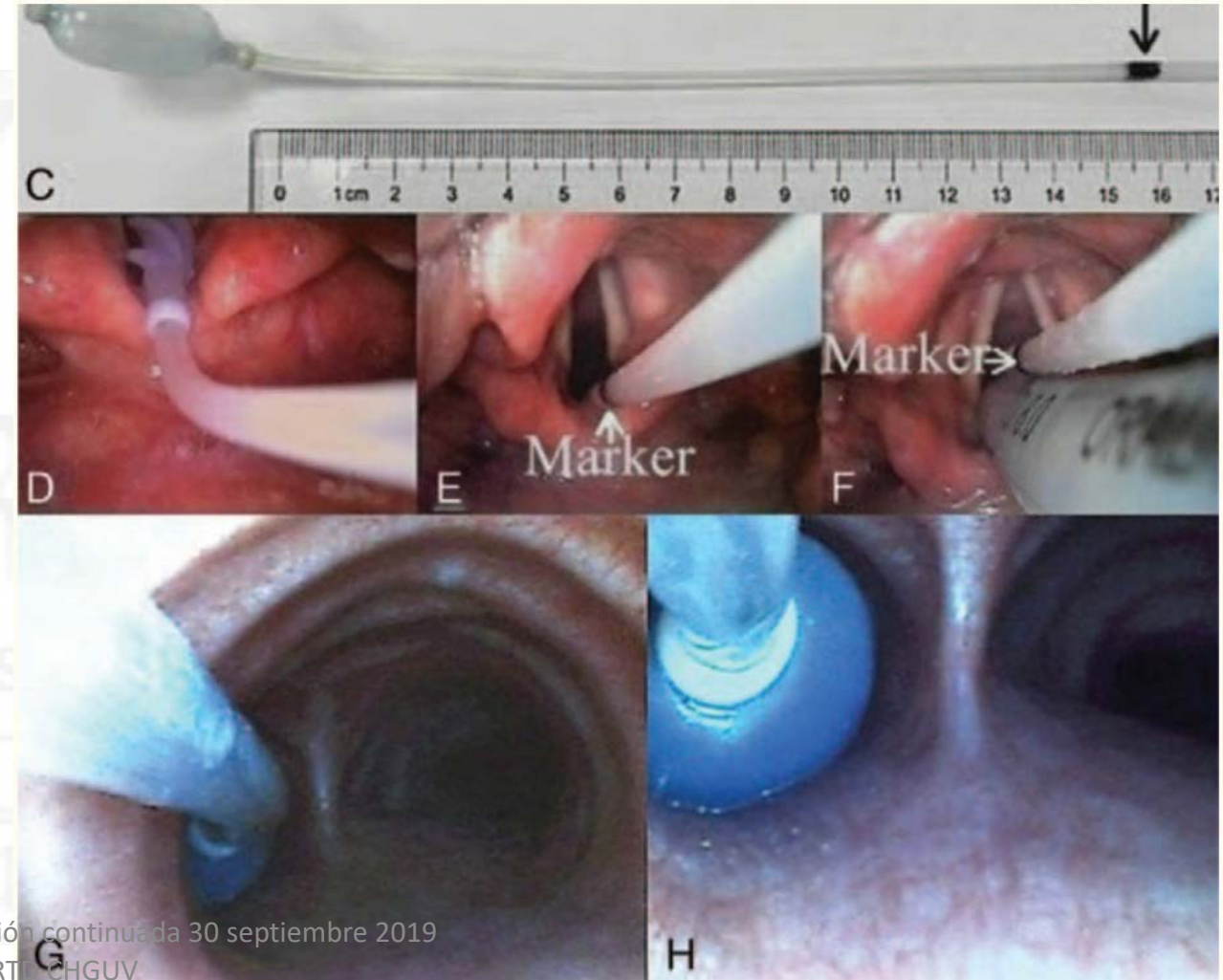


A novel method of Uniblocker placement: extraluminal technique supported by trachea length measurement

A CONSORT-compliant article

[Zhuo Liu](#), MD,^{a,*} [Li Zhao](#), BSc,^b [Wensheng He](#), MD,^a [Yan Zhu](#), BSc,^a [Lina Bao](#), BSc,^a [Qianqian Jia](#), MD,^a
[Xiaochun Yang](#), MD,^a and [Shujuan Liang](#), MD^a

- Nuevo método de colocación extraluminal del bloqueador bronquial “a ciegas” guiado por medición de la tráquea a través del TAC.
- Más rápido, más preciso y con menos lesiones que “a ciegas” clásico.



Liu, Zhuo et al. “A novel method of Uniblocker placement: extraluminal technique supported by trachea length measurement: A CONSORT-compliant article.” *Medicine* vol. 98,14 (2019): e15116. doi:10.1097/MD.0000000000015116

	CT-EX (n= 35)	CV-IN (n= 35)	P
Number of Uniblocker to the left bronchus on initial blind insertion	32 (91)	19 (54)	<.01
Number of Uniblocker at optimal position on initial blind insertion	31 (89)	15 (43)	<.01
Number of attempts repositioning			
1	4 (11)	12 (35)	.26
2	0 (0)	3 (8)	
3	0 (0)	4 (11)	
4	0 (0)	1 (3)	1
Failed	0 (0)	0 (0)	
Time to intubation (s)	85.4 ± 15.4	145.4 ± 39.0	<.01

Minerva Anesthesiol. 2013 Oct;79(10):1126-31. Epub 2013 May 29.

A novel maneuver to blindly position bronchial blockers.

Hong DM¹, Seo JH, Chang Kim H, Nam K, Bahk JH.

- Una vez pasado el TET hinchar el BB observándose aumento de presión pico y desaparición del volumen corriente.
- Se avanza el BB orientándolo hacia el lado deseado hasta que baja la presión y reaparece el volumen corriente.
- **Se deshincha el BB, se avanza 3cm y se vuelve a hinchar.**
- **85% de aciertos en pulmón derecho, 58% en izquierdo.**

Índice

- Introducción
- Dispositivos de separación pulmonar.
 - Tubos de doble luz
 - Bloqueadores bronquiales
 - **TDL vs BB. Indicaciones.**
- VAD en cirugía torácica

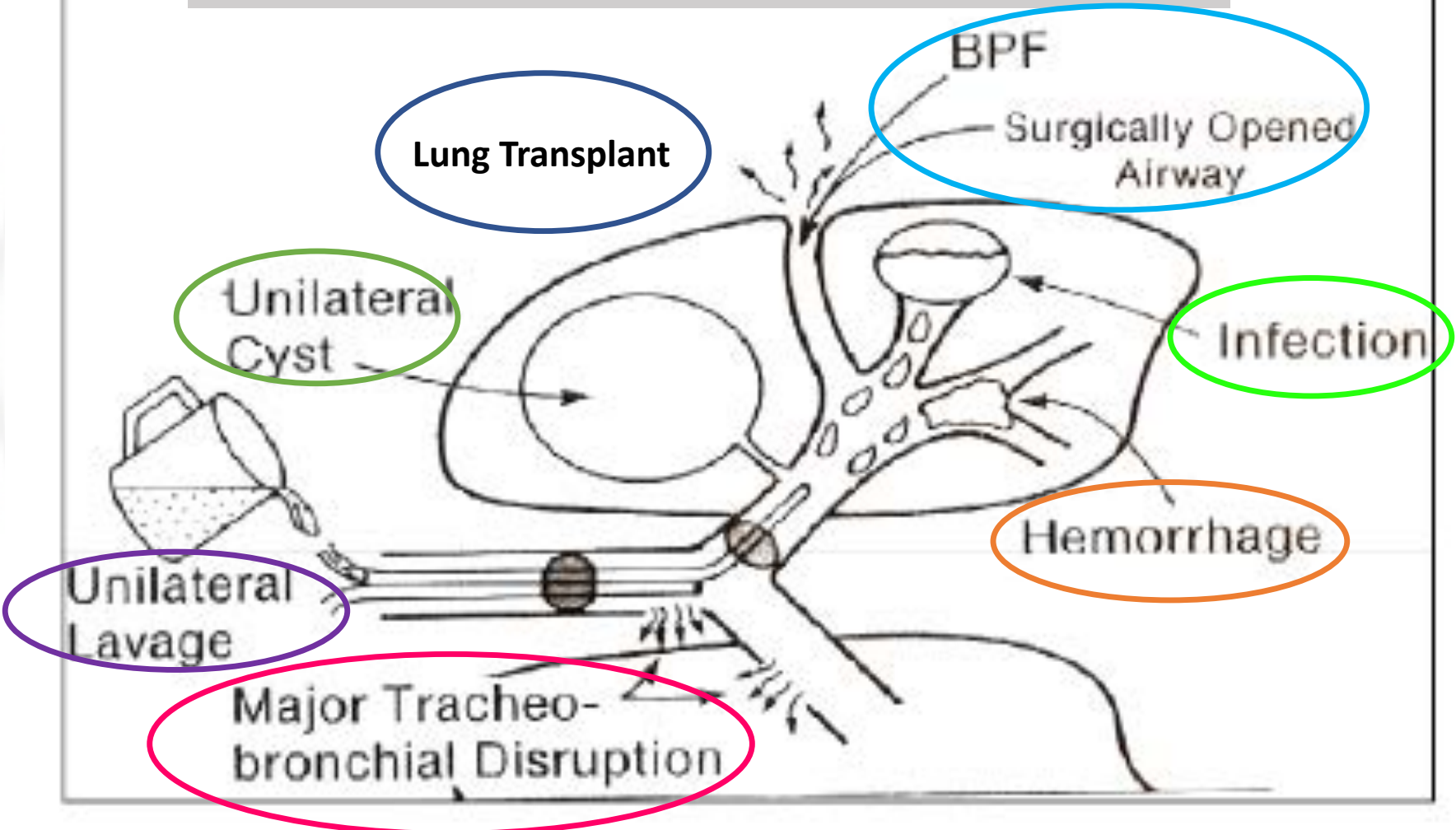
VENTAJAS DE LOS TDL

- **Succión y drenaje óptima** de sangre, pus y secreciones (protección frente a la contaminación o inundación por algún líquido del pulmón contralateral)
- **Protección de vías respiratorias** (dañadas u operadas)
- **Menos riesgo de desplazamiento** intraoperatorio
- **Reposicionamiento más fácil** del TDL con el FOB (paciente en decúbito lateral)
- **Menos interferencia** con la manipulación quirúrgica
- **Conversión de la ventilación** bipulmonar en unipulmonar (y viceversa)
- **CPAP** para corregir la hipoxemia intraoperatoria
- **Ventilación pulmonar diferencial**
- **Posibilidad de inserción “a ciegas”** (si no se dispone de FOB)

VENTAJAS DE LOS BB

- **Útil en casos de VAD.** Incluido **intubación nasal** y **fallo de intubación con TDL**
- Menor incidencia de lesiones de la vía aérea
- **No necesita sustitución** de TDL por TET al finalizar la cirugía
- Permite **el bloqueo lobar selectivo**
- **Cirugía pulmonar en pediatría** (los TDL de menor talla son demasiado grandes para niños ≤ 8 años).
- **Pacientes ya intubados** con TET (p.e. UCI)

INDICACIONES ABSOLUTAS PARA AISLAMIENTO PULMONAR (TDL)



		Indicaciones	Objetivo principal	Sugerencia
TDL (Indicaciones relativas)	Prioridad alta	<ul style="list-style-type: none"> Neumectomía, resección en manguito del árbol bronquial principal Tumor obstructivo del árbol bronquial principal 	Exposición quirúrgica	TDL
		<ul style="list-style-type: none"> Aneurisma torácico con derivación cardiopulmonar 	Exposición quirúrgica	TDL (> BEB)
		<ul style="list-style-type: none"> Lobectomía y resección pulmonar menor (todos los abordajes quirúrgicos*) 	Exposición quirúrgica	TDL = BEB
		<ul style="list-style-type: none"> Intervenciones sobre la pleura y las estructuras mediastínicas 	Exposición quirúrgica	TDL = BEB
	Prioridad baja	<ul style="list-style-type: none"> Esofaguectomía 	Exposición quirúrgica	TDL = BEB
		<ul style="list-style-type: none"> Cirugía ortopédica del tórax, cirugía de la columna dorsal 	Exposición quirúrgica	TDL = BEB
		<ul style="list-style-type: none"> Cirugía cardíaca mínimamente invasiva 	Exposición quirúrgica	TDL = BEB
		<ul style="list-style-type: none"> Simpatectomía torácica bilateral 	Exposición quirúrgica	BEB (> TDL)

G. della Rocca, L. L. Szegedi, J. M. Licker.
 Aislamiento pulmonar y/o separación pulmonar. Tubos de doble luz.
 En: Anestesia y Reanimación en Cirugía Torácica. Ed. Med. Panamericana . 2018.

Indications for the use of endobronchial blockers

- Lung separation for surgical exposure
- Avoid the need for tube exchange

Patient with a Difficult Airway



- Mallampati 3 or 4
- Post-laryngeal surgery
- Severe neck immobility
- Kyphoscoliosis
- Morbid obesity
- Tracheostomy
- Distorted tracheo-bronchial anatomy

Intraoperative



- Segmental blockade
- Nasal intubation
- Unexpected need for intraoperative Lung separation
- Lung separation in intubated patient from the ICU

Surgical Procedures not Involving Lung Resection



- Esophageal surgery
- Thoracic spine surgery
- Minimally invasive cardiac surgery

Cohen E.

Back to blockers?: the continued search for the ideal endobronchial blocker. Editorial.

Anesthesiology. March 2013; Vol.118, 490–493.

VENTAJAS TDL con cámara vs TDL convencional :

- ❑ Inserción óptima sin FBS (99%) .
- ❑ Corrección de malposiciones sin FBS.

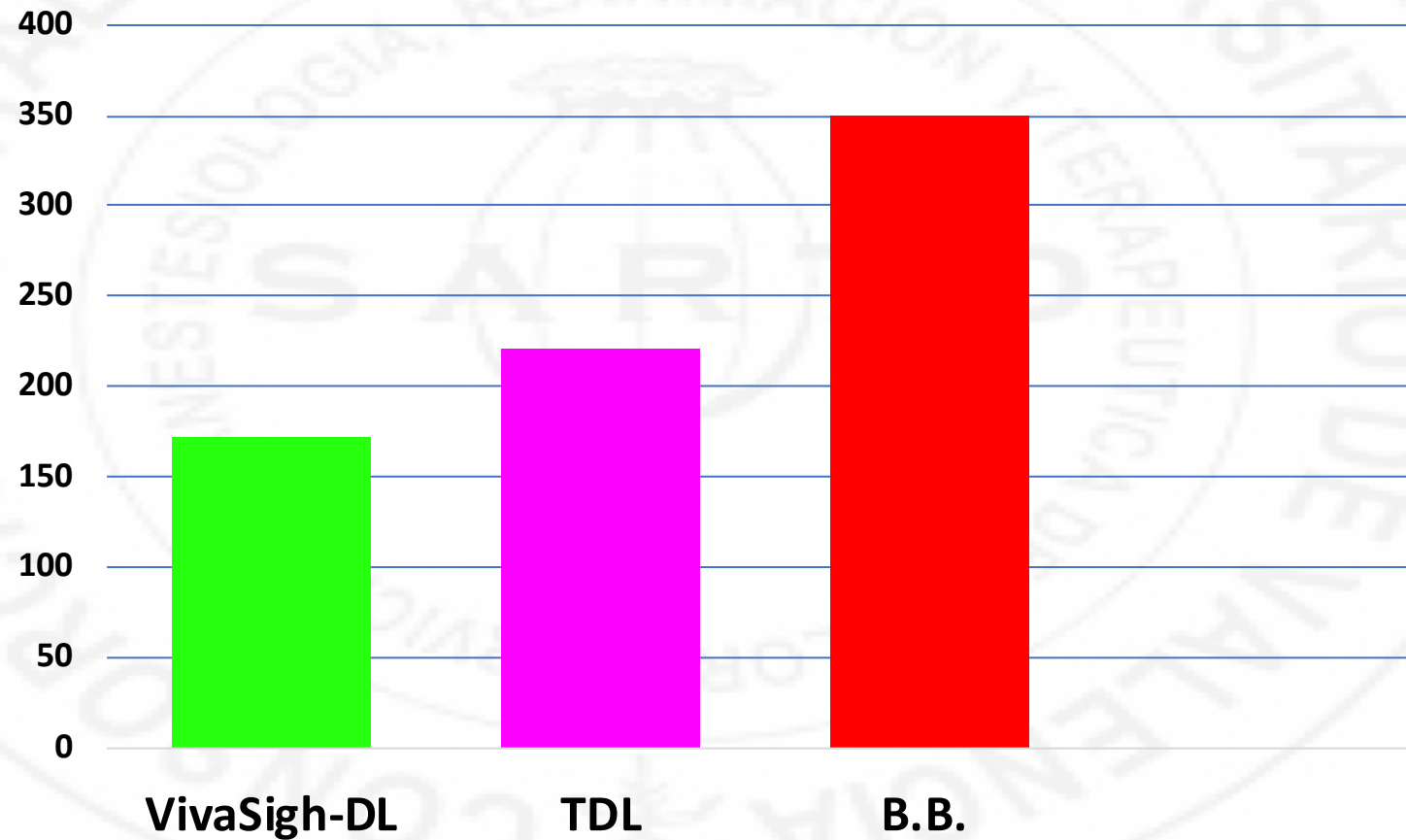
DESVENTAJAS TDL con cámara vs TDL convencional :

- ❑ Es necesario tener un FBS disponible aunque raramente se utilice
- ❑ Calibre del VivaSight-DL mayor al TDL convencional (calibre externo 36% superior)

- J. H. Campos y M. J. Jiménez. Tubos endotraqueales o tubos de doble luz con cámara incorporada. En: Anestesia y Reanimación en Cirugía Torácica. Ed. Med. Panamericana . 2018.
- Rapchuk IL, Kunju S, Smith IJ, et al. *Anaesth Intensive Care* 2017;45:189–95.

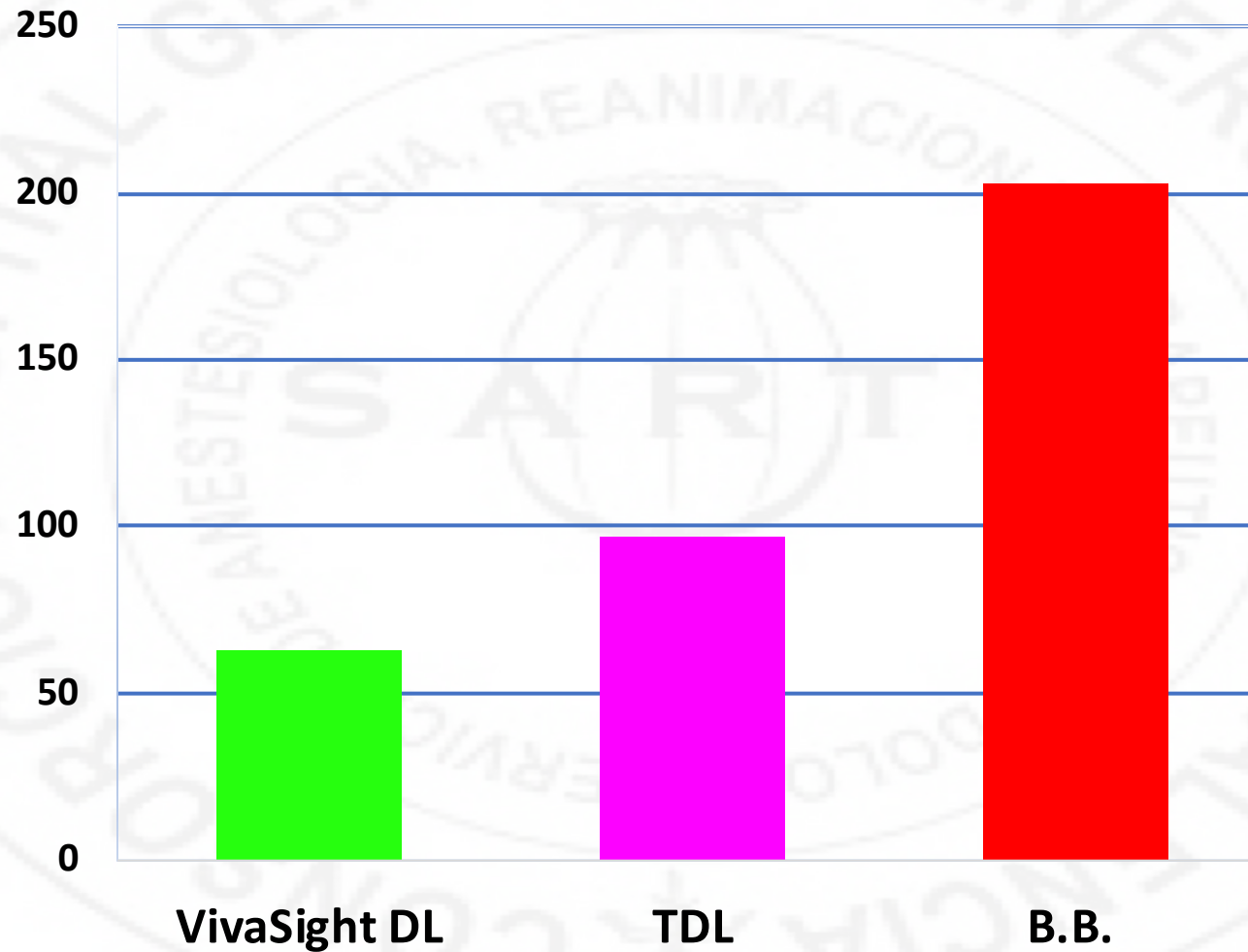
Precio por procedimiento (Euros):

Viva Sight DL / TDL / B.B.



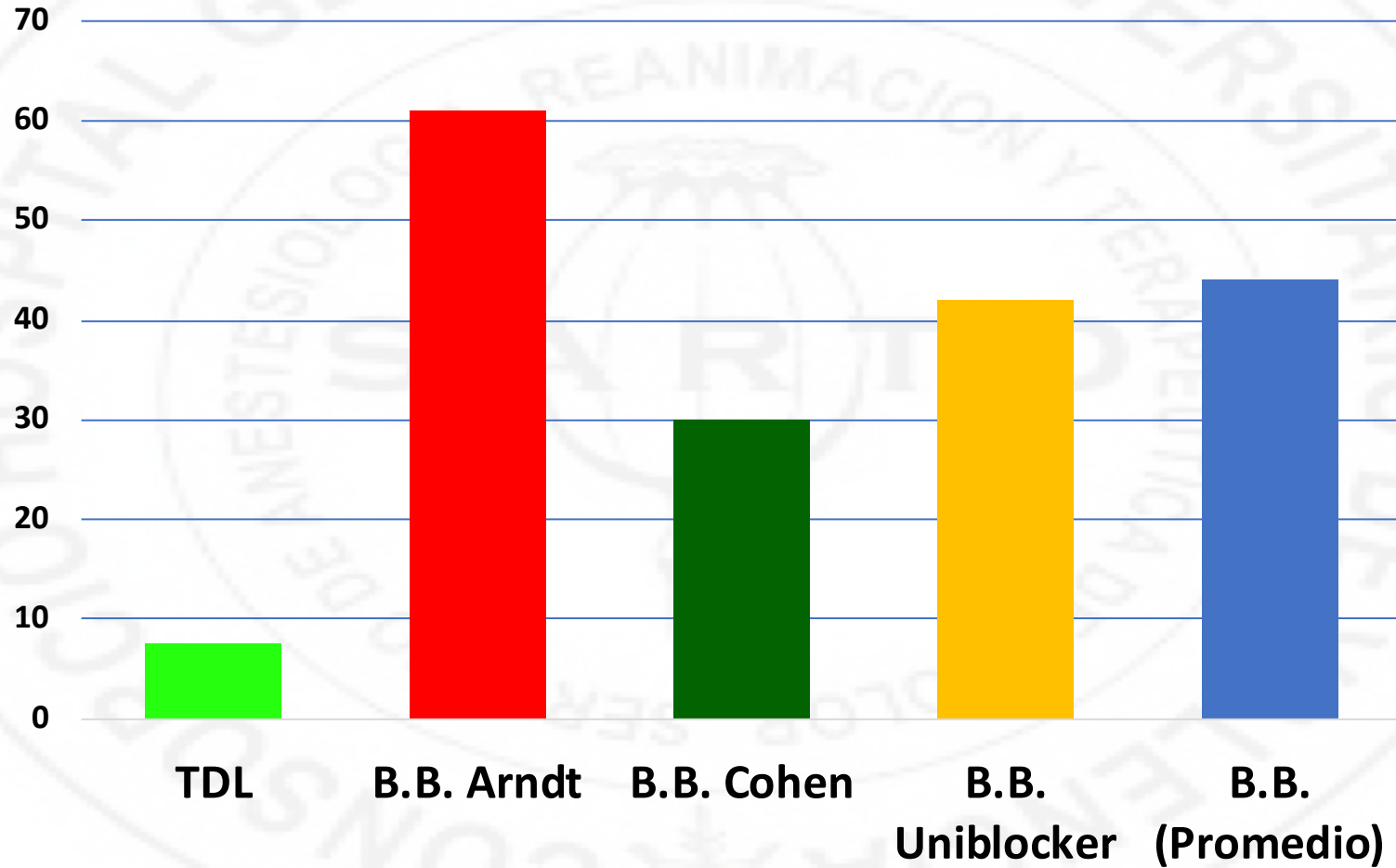
- Schuepbach R, Grande B, Camen G, et al. *Can J Anaesth.* 2015;62(7):762-9.

Tiempo inserción de dispositivos para aislamiento pulmonar (segundos)



- Schuepbach R, Grande B, Camen G, et al. Can J Anaesth. 2015;62(7):762-9.
- Narayanaswamy M, McRae K, Slinger P, et al. Anaesth Analg 2009; 108(4): 1097-101.

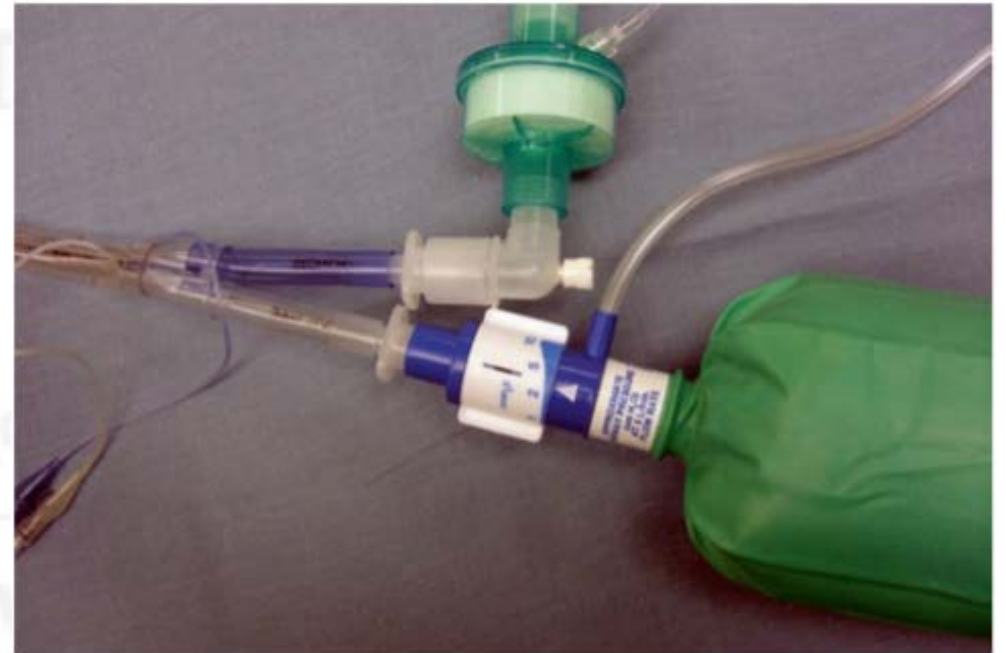Incidencia (%) de descolocación del TDL o B.B.



- Narayanaswamy M, McRae K, Slinger P, et al. *Anaesth Analg* 2009; 108(4): 1097-101.

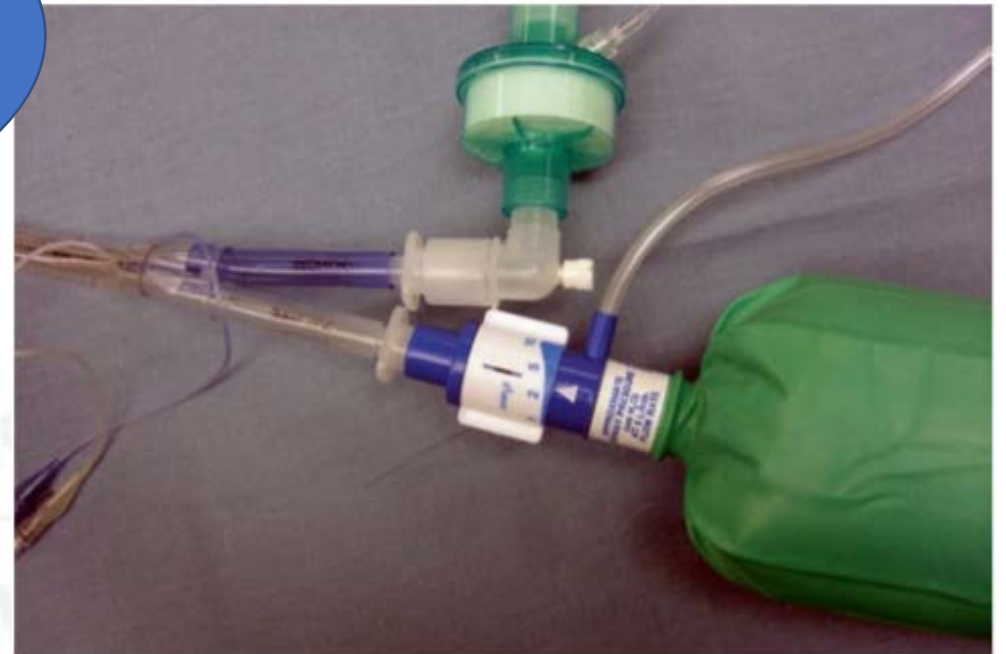Dispositivo de CPAP para pulmón no dependiente

- Permiten mejorar la oxigenación administrando CPAP con buenos resultados a partir de **3cmH2O**
- Podría **reducir la liberación de radicales libres** asociada a la reexpansión pulmonar del pulmón no ventilado.
- Por contra, podría dificultar la actividad de los cirujanos.
- Se pueden adaptar a bloqueadores bronquiales.



Dispositivo de CPAP para pulmón no dependiente

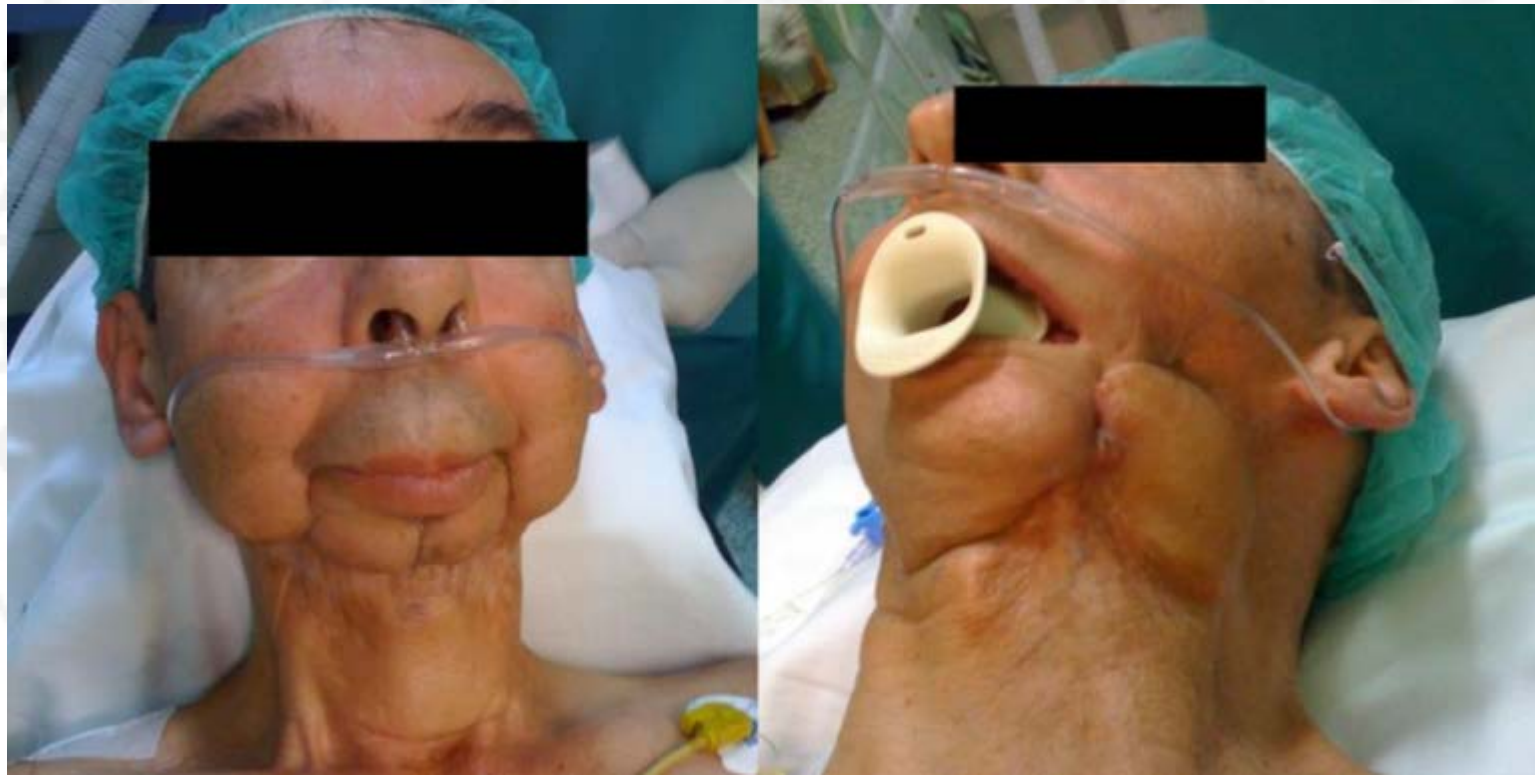- Permiten mejorar la oxigenación administrando CPAP con buenos resultados a nivel de pulmón no dependiente.
- Funciona conectado a la toma de oxígeno del respirador a 5 LPM!!
- Por lo tanto, se pueden utilizar en pacientes con problemas de ventilación pero no de perfusión.
- Se pueden adaptar a bloqueadores bronquiales.



Índice

- Introducción
- Dispositivos de separación pulmonar.
 - Tubos de doble luz
 - Bloqueadores bronquiales
 - TDL vs BB. Indicaciones.
- **VAD en cirugía torácica**

VAD en cirugía torácica





Revista Española de Anestesiología y Reanimación

www.elsevier.es/redar



REVIEW

Review of difficult airway management in thoracic surgery^{☆,☆☆}



M. Granell^{a,*}, M.J. Parra^b, M.J. Jiménez^c, L. Gallart^d, A. Villalonga^e, O. Valencia^f,
M.C. Unzueta^g, A. Planas^h, J.M. Calvoⁱ

^a Servicio de Anestesiología, Reanimación y Terapéutica del Dolor, Consorcio Hospital General Universitario de Valencia, Valencia, Spain

^b Servicio de Anestesiología, Reanimación y Terapéutica del Dolor, Hospital Clínico Universitario de Valencia, Valencia, Spain

^c Servicio de Anestesiología, Reanimación y Terapéutica del Dolor, Hospital Clínic Universitari, Barcelona, Spain

^d Servicio de Anestesiología, Reanimación y Terapéutica del Dolor, Hospital del Mar, Barcelona, Spain

^e Servicio de Anestesiología, Reanimación y Terapéutica del Dolor, Hospital Universitari Dr. Josep Trueta, Gerona, Spain

^f Hospital Universitario 12 de Octubre, Madrid, Spain

^g Servicio de Anestesiología, Reanimación y Terapéutica del Dolor, Hospital de la Santa Creu i Sant Pau, Barcelona, Spain

^h Servicio de Anestesiología, Reanimación y Terapéutica del Dolor, Hospital Universitario de La Princesa, Madrid, Spain

ⁱ Servicio de Anestesiología, Reanimación y Terapéutica del Dolor, Hospital Clínico Universitario de Salamanca, Salamanca, Spain

Received 29 August 2017; accepted 30 August 2017

KEYWORDS

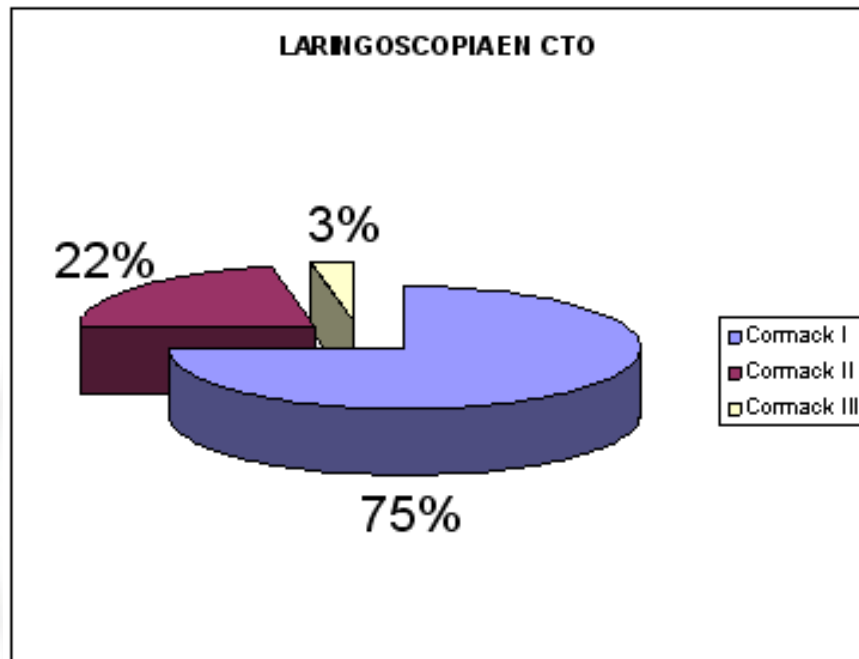
Difficult intubation;
Thoracic surgery;
Lung isolation;
Lung separation

Abstract The management of difficult airway (DA) in thoracic surgery is more difficult due to the need for lung separation or isolation and frequent presence of associated upper and lower airway problems. We performed an article review analysing 818 papers published with clinical evidence indexed in Pubmed that allowed us to develop an algorithm.

The best airway management in predicted DA is tracheal intubation and independent bronchial blockers guided by fibroscopy maintaining spontaneous ventilation. For unpredicted DA, the use of videolaryngoscopes is recommended initially, and adequate neuromuscular relaxation (rocuronium/sugammadex), among other manoeuvres. In both cases, double lumen tubes should be reserved for when lung separation is absolutely indicated.

Finally, extubation should be a time of maximum care and be performed according to the safety measures of the Difficult Airway Society.

© 2017 Sociedad Española de Anestesiología, Reanimación y Terapéutica del Dolor. Published by Elsevier España, S.L.U. All rights reserved.



Editorial

Difficult tubes and difficult airway

Benumof JL

J Cardiothorac Vasc Anesth 1998; 12: 131–2

Incidencia de dificultad en la intubación en cirugía torácica, 3%

En la revisión de 1.170 pacientes sometidos a **intubación con TDL**, se informó de dificultad en la intubación en **2,6%** de los casos

Brodsky JB, Lemmens HJM. *J Cardiothorac Vasc Anesth* 2003;17:289-98.

VAD en cirugía torácica

Patients at risk of having a difficult intubation during one-lung ventilation

Upper airway

Short neck and increased neck circumference
Prominent upper incisors with a receding mandible
Limited cervical mobility
Limited jaw opening due to previous surgery
Radiation therapy of the neck
Hemiglossectomy/
hemimandibulectomy
Tumors (mouth, tongue, epiglottis)

Lower airway

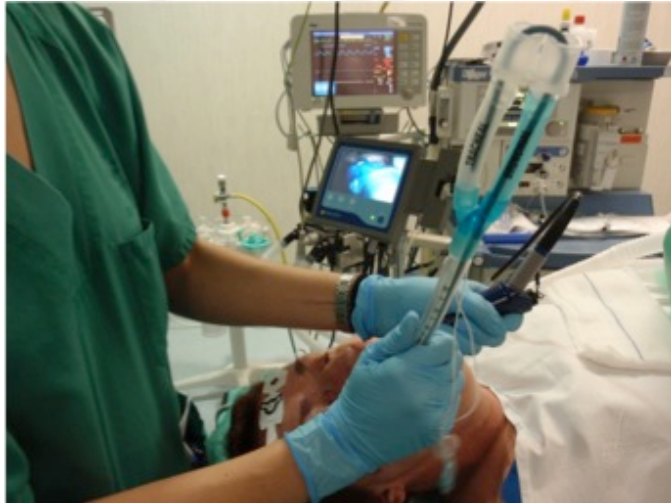Existing tracheostomy in place
Distorted anatomy (trachea/bronchus)
Compression at the entrance of left mainstem bronchus

5 - 8% de los pacientes sometidos a cirugía torácica.

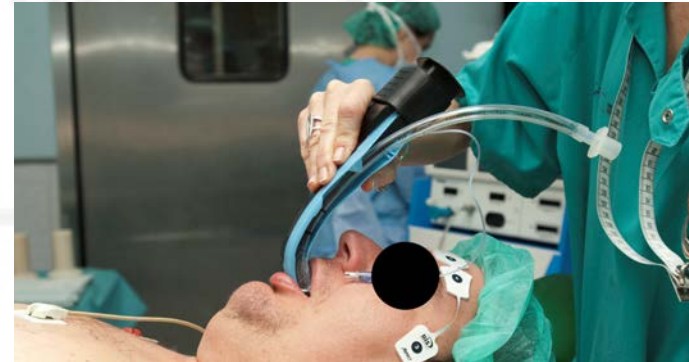Current Opinion in Anaesthesiol 2010, 23: 12–7

Dispositivos para facilitar intubación en cirugía torácica

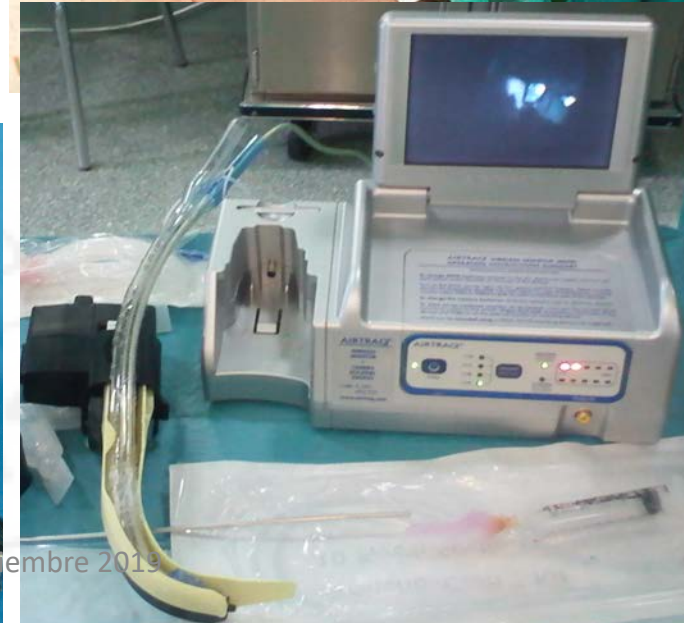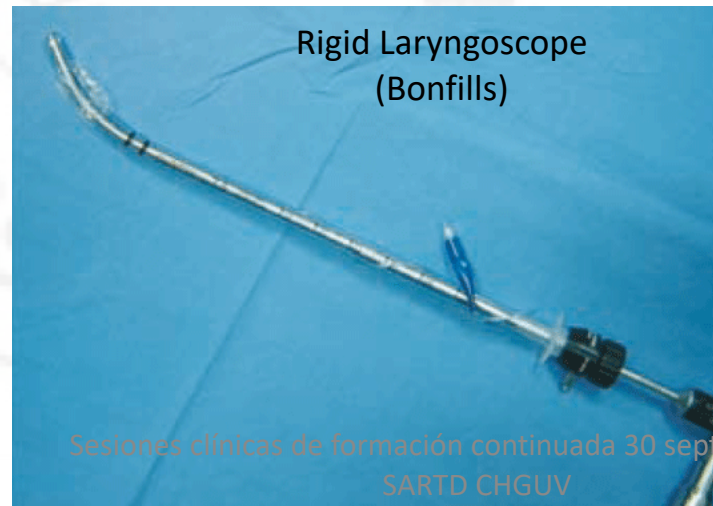Glidescope.



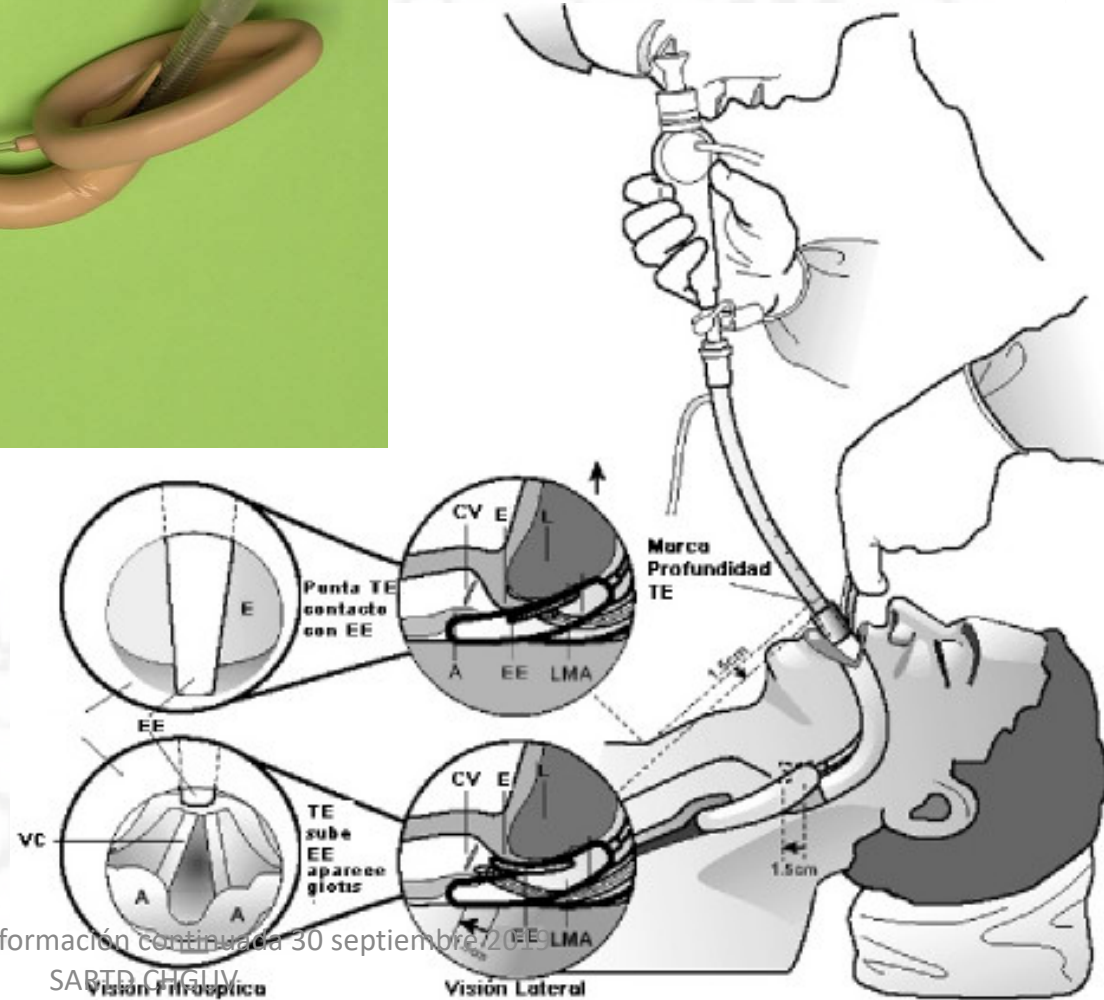
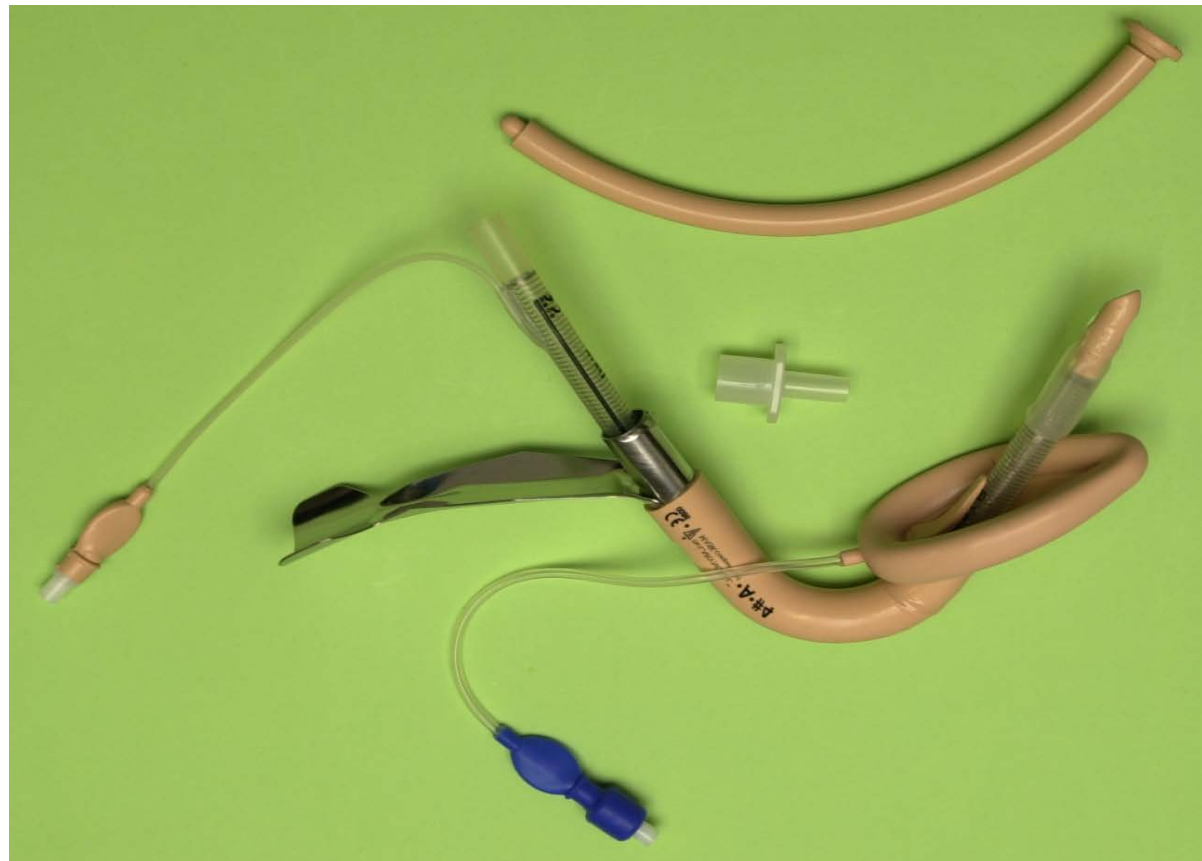Airtraq.



Rigid Laryngoscope
(Bonfills)



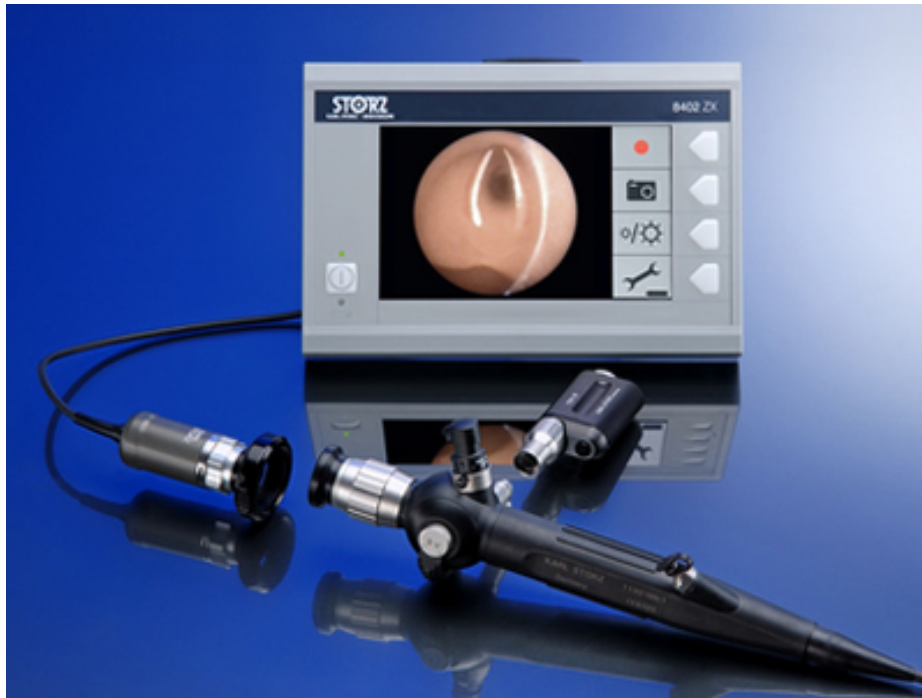Intubación con fibro a través de ML



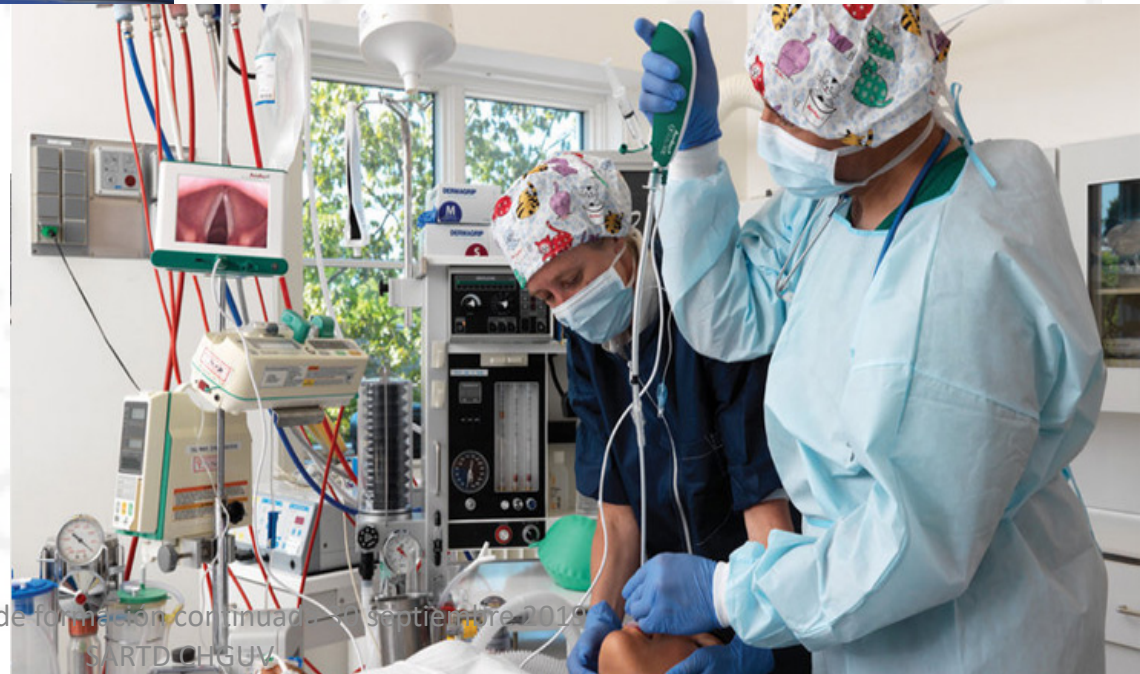Sesiones clínicas de formación continuada 30 septiembre 2015

SABTD CHGLV
Vision Fibroscopica

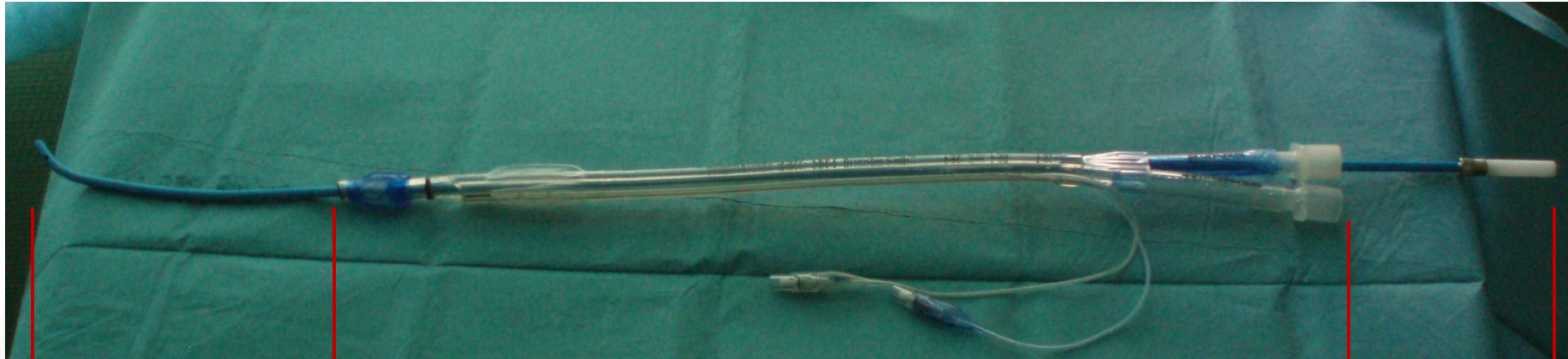
Vision Lateral



Fibroscopios flexibles: Storz, AMBU, Olympus, ...



Introducer catheters (IC): Frova, ...

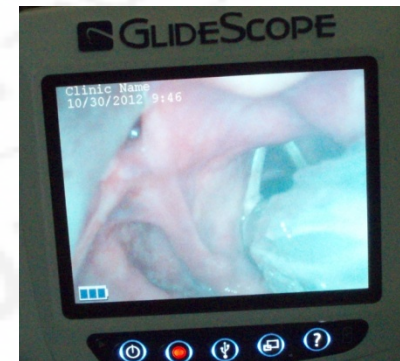
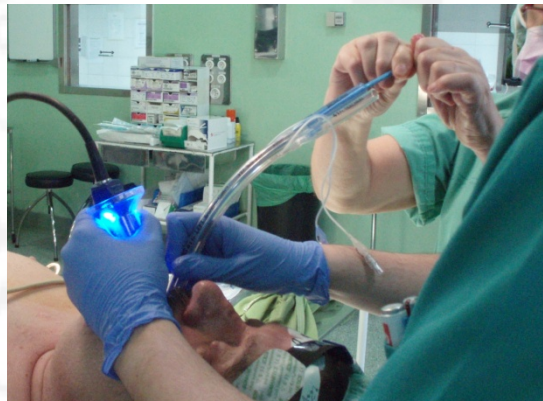
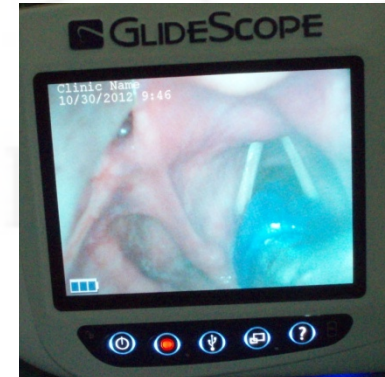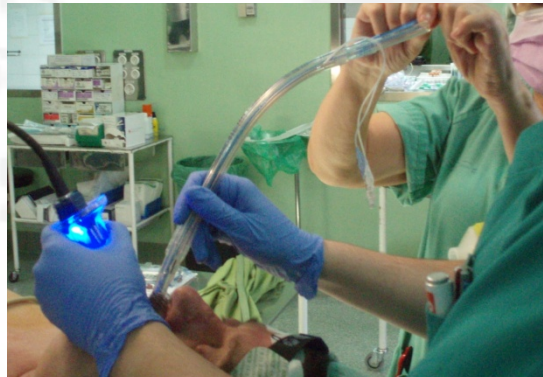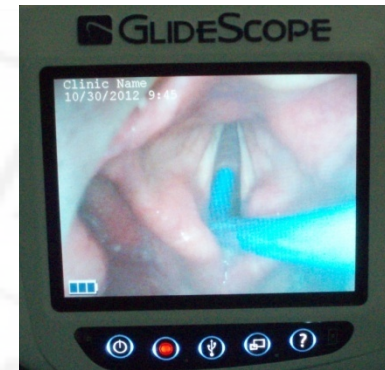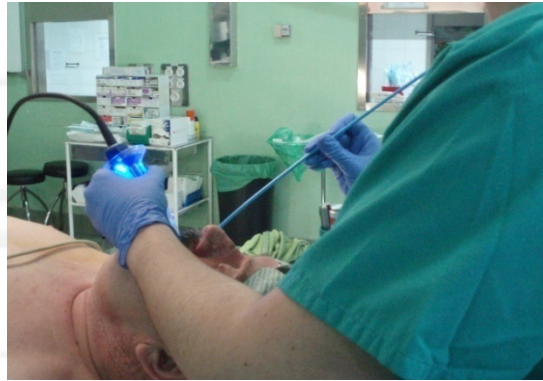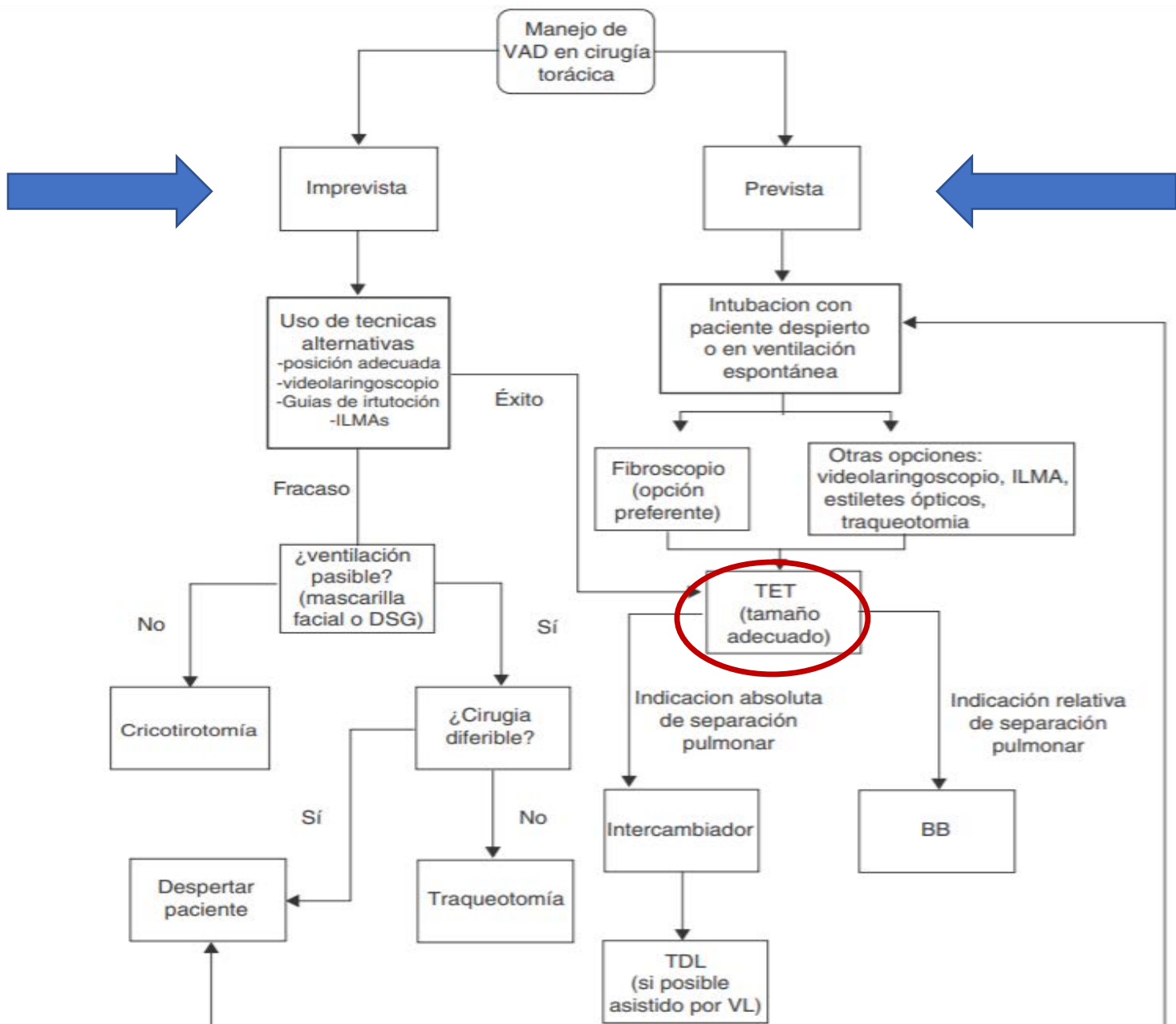
20 cm

42 cm

8 cm

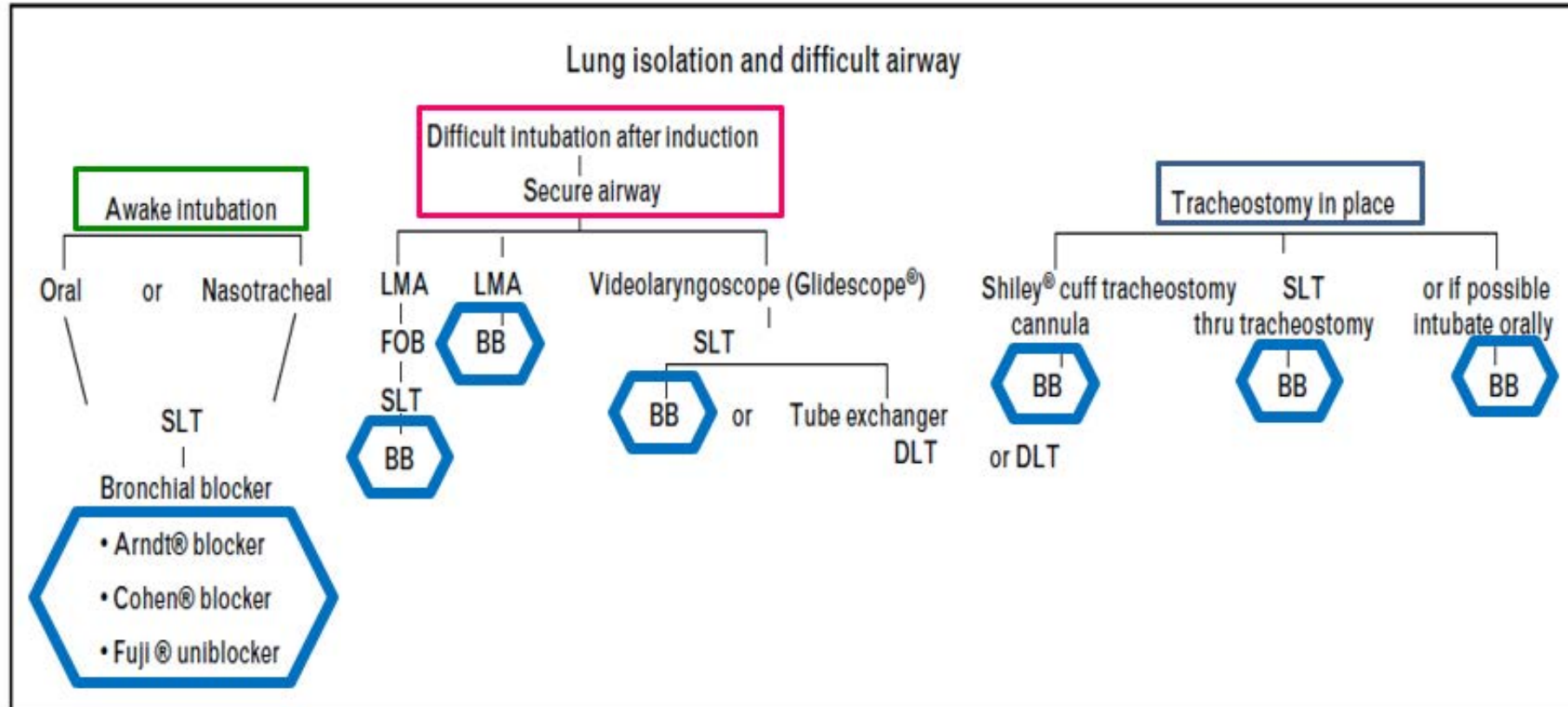
Colocación de TDL guiado con Frova y videolaringoscopio

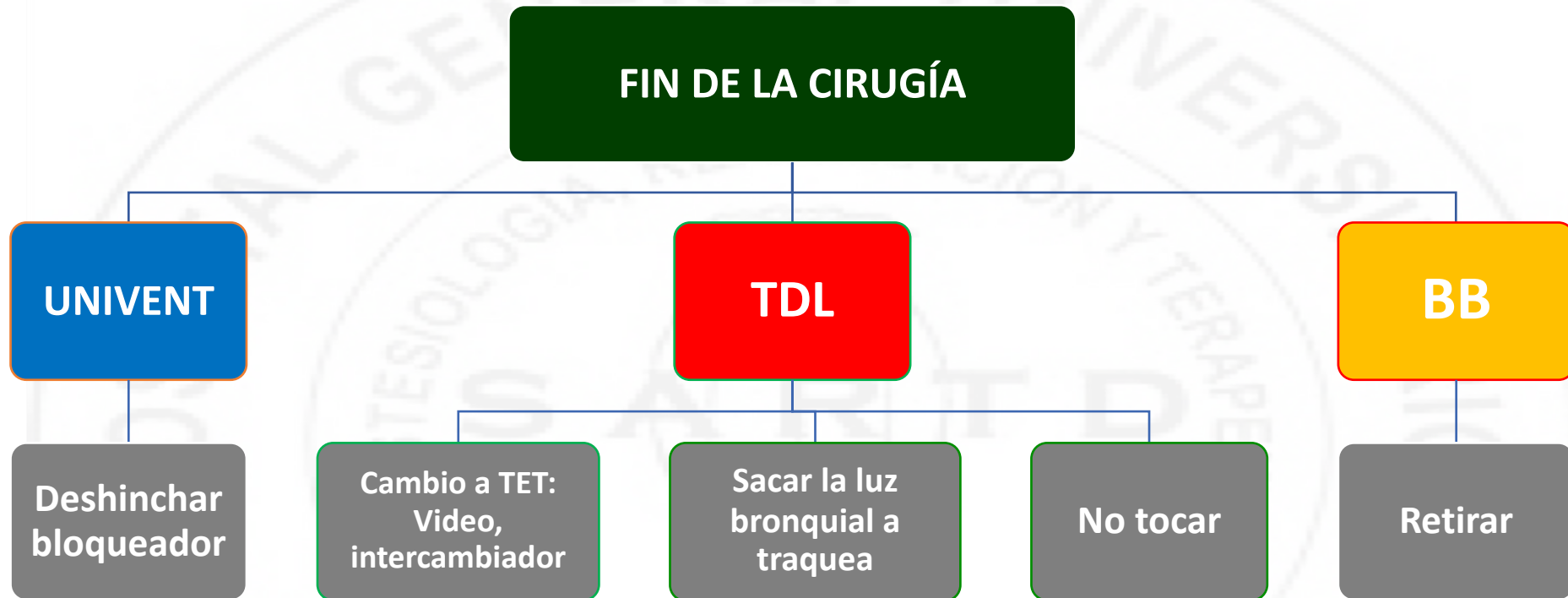


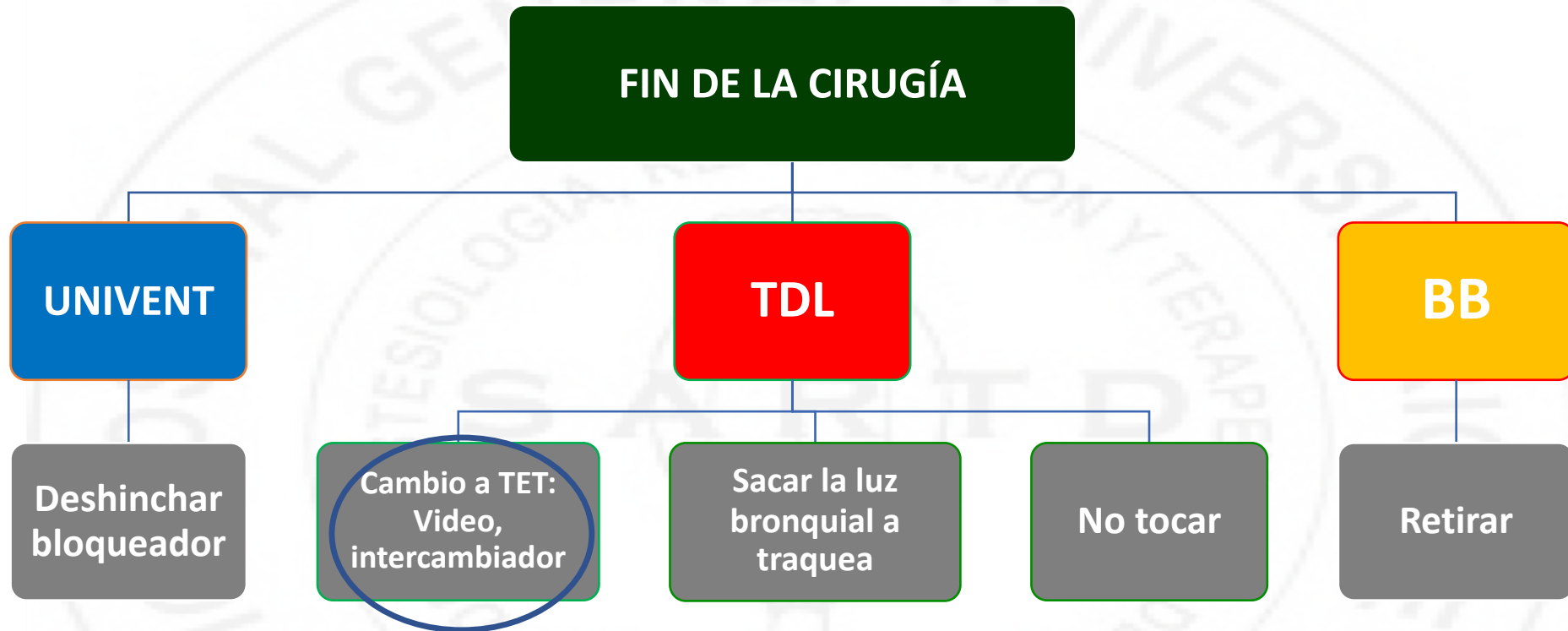


VAD en cirugía torácica

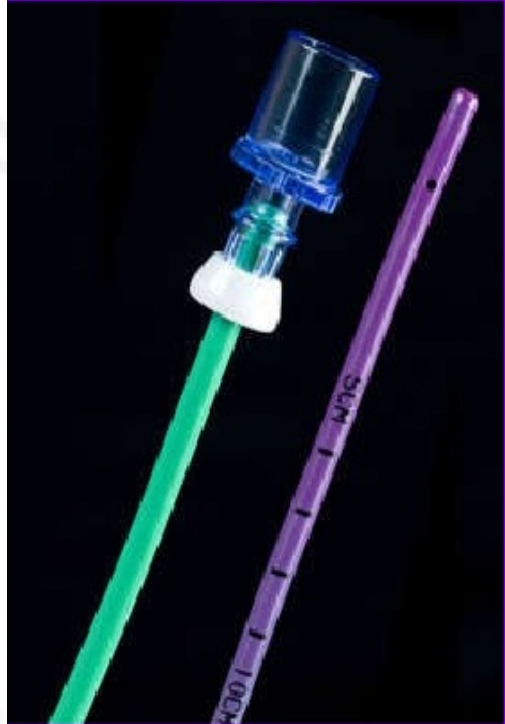Lung isolation and difficult airway







Catéteres de intercambio de vía aérea



Catéter Fr	Longitud cm	Catéter ID mm	TET DI mm
11	100	2.3	≥ 4
14	100	3	≥ 5

Tabla 4 Relación entre el calibre del TDL y el calibre del intercambiador de tubos adecuado

Intercambiador de tubos	TDL						
	41 Fr (DI 5-6 mm; L 42 cm)	39 Fr (DI 4,8-5,5 mm; L 42 cm)	37 Fr (DI 4,5-5,1 mm; L 42 cm)	35 Fr (DI 4,2-4,8 mm; L 42 cm)	32 Fr (DI 3,4 mm; L 42 cm)	28 Fr (DI 3,1-3,8 mm; L 42 cm)	26 Fr (DI 3,4 mm; L 42 cm)
11 Fr (DE 3,7 mm; L 81-100 cm)	Sí	Sí	Sí	Sí	No	No	No
14 Fr (DE 4,7 mm; L 81-100 cm)	Sí	Dif	Dif	No	No	No	No
19 Fr (DE 6,3 mm; L 83 cm)	No	No	No	No	No	No	No

DE: diámetro externo (mm); DI: diámetro interno (mm); Fr: calibre; IT: intercambiador de tubos; L: longitud (cm); TDL: tubo de doble luz.
 Compatibilidad del calibre del TDL e IT: Dif (difícil); No (imposible); Sí (fácil).

Catéteres de intercambio de vía aérea



Catéter Fr	Longitud cm	Catéter ID mm	TET DI mm
11	100	2.3	≥ 4
14	100	3	≥ 5

Catéteres de intercambio de vía aérea

- Cuando se usó para el intercambio de tubo **la tasa de lesiones de la vía aérea fue del 7,8%**, con un 1,5% de neumotórax.
- Las tasas de fracaso de intercambio de tubo fueron:
 - **9,3% para TET por TET,**
 - **del 39,9% para el intercambio de TET por TDL**
 - **0% para TDL por TET (P <0,001).**

S. McLean, C.R. Lanam, W. Benedict, N. Kirkpatrick, S. Kheterpal, S.K. Ramachandran Airway exchange failure and complications with the use of the Cook Airway Exchange Catheter®: a single center cohort study of 1177 patients Anesth Analg, 117 (2013), pp. 1325-1327

Catéteres de intercambio de vía aérea

CAMBIO TET A TDL

- **No introducir el intercambiador más allá de los 24cm** para evitar lesiones
- Introducir la **luz bronquial** del TDL a través del intercambiador
- Utilizar **videolaringoscopia** como guía para pasar cuerdas
- **Comprobar** colocación.

		ID mm	
11	100	2.3	≥ 4
14	100	3	≥ 5

Effects of using two airway exchange catheters on laryngeal passage during change from a double-lumen tracheal tube to a single-lumen tracheal tube A. Suzuki, M. Uraoka, K. Kimura, S. Sato BJA: Volume 99, Issue 3, September 2007, Pages 440–443.

Catéteres de intercambio de vía aérea

CAMBIO TDL A TET

- Se recomienda, además de la **visión laringoscópica**, la **tracción de la mandíbula**, la **extensión del cuello y rotación del TET** para facilitar su paso por la glotis.
- Algunos autores recomiendan la **inserción de 2 IC** (bronquial y traqueal), para mayor seguridad del intercambio.

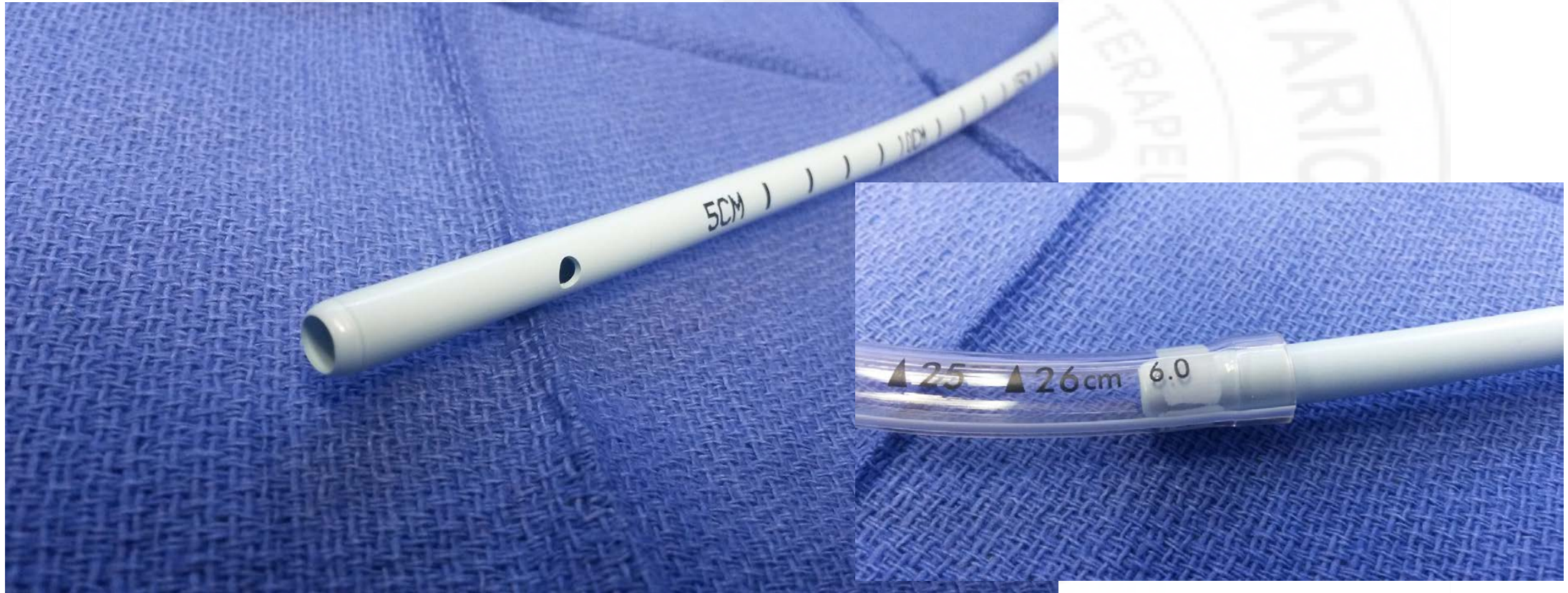		ID mm	
11	100	2.3	≥ 4
14	100	3	≥ 5

Effects of using two airway exchange catheters on laryngeal passage during change from a double-lumen tracheal tube to a single-lumen tracheal tube A. Suzuki, M. Uraoka, K. Kimura, S. Sato BJA: Volume 99, Issue 3, September 2007, Pages 440–443.

Catéteres de intercambio de vía aérea

Catéter de intercambio Aintree:

-Luz interna de mayor diámetro, permite el intercambio guiado con fibro



**GRACIAS POR
SU ATENCIÓN.**

