PORFIRIAS

- Dr. Miguel Mendoza Pérez, R2 de Medicina Interna

Trastornos en la metabolización del grupo hemo: 8 pasos.

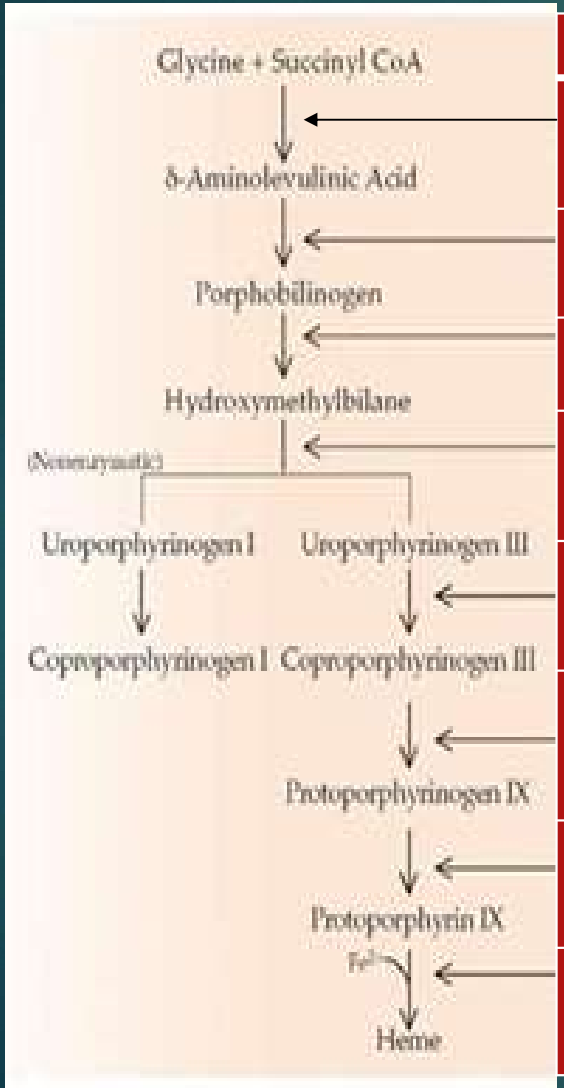

ENZIMA	ENFERMEDAD	SÍNTOMAS	METABOLITOS ACUMULADOS
ALA sintetasa	Protoporfiria ligada al X	Fotosensibilidad	Protoporfirina eritrocitaria, plasmática y fecal.
Alfa-Aminolevulinato dehidratasa	Porfiria por déficit de ALA desintetasa	Neurovisceral	Ácido aminolevulínico (ALA) urinaria
Porfobilinógeno deaminasa	Porfiria aguda intermitente	Neurovisceral	ALA y porfobilinógeno (PBL) urinarias.
Uroporfirinógeno III cosintatasa	Porfiria eritropoyética congénita	Fotosensibilidad	Uroporfirina I (eritrocitos y orina) Coproporfirina I (eritrocitos y orina)
Uroporfirinogeno decarboxilasa	Porfiria cutánea tarda, Porfiria hepatoeritropoyética	Fotosensibilidad	Porfirina 7-carboxilada y uroporfirina urinarias. Isocoproporfirina fecal.
Coproporfirinógeno oxidasa	Coproporfiria hereditaria	Neurovisceral y fotosensitiva	ALA, PBG y coproporfirina urinarias. Coproporfirina fecal.
Protoporfirinógeno oxidasa	Porfiria variegata	Neurovisceral y fotosensitiva	ALA y PBG urinarias, Protoporfirina fecal.
Ferroquelatasa	Porfiria eritropoyética (o protoporfiria)	Fotosensibilidad	Protoporfirina eritrocitaria, plasmática y fecal.

NEUROVISCERALES AGUDAS	CUTÁNEAS	MIXTAS
PORFIRIA POR DEFICIENCIA DE ALA DESHIDRATASA	PORFIRIA CUTÁNEA TARDA	PORFIRIA VARIEGATA O MIXTA
PORFIRIA AGUDA INTERMITENTE	PROTOPORFIRIA ERITROPOYÉTICA	COPROPORFIRIA HEREDITARIA
	PROTOPORFIRIA LIGADO AL CROMOSOMA X	
	PORFIRIA ERITROPOYÉTICA CONGÉNITA (DE GUNTHER)	

ERITROPO-YÉTICAS (el resto, Hepáticas)

NEUROVISCERALES

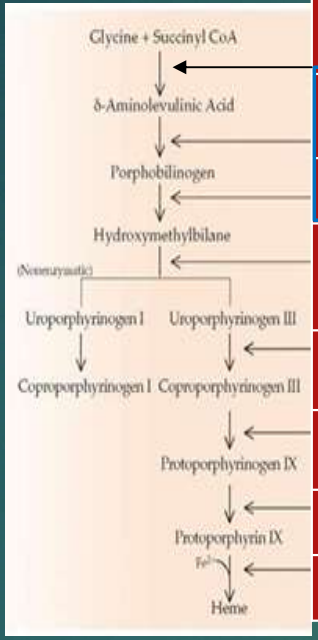

ENZIMA	ENFERMEDAD	SÍNTOMAS	METABOLITOS ACUMULADOS
ALA sintetasa	Protoporfiria ligada al X	Fotosensibilidad	Protoporfirina eritrocitaria, plasmática y fecal.
Alfa-Aminolevulinato dehidratasa	Porfiria por déficit de ALA desintetasa	Neurovisceral	Ácido aminolevulínico (ALA) urinaria
Porfobilinógeno deaminasa	Porfiria aguda intermitente	Neurovisceral	ALA y porfobilinógeno (PBL) urinarias.
Uroporfirinógeno III cosintatasa	Porfiria eritropoyética congénita	Fotosensibilidad	Uroporfirina I (eritrocitos y orina) Coproporfirina I (eritrocitos y orina)
Uroporfirinogeno decarboxilasa	Porfiria cutánea tarda, Porfiria hepatoeritropoyética	Fotosensibilidad	Porfirina 7-carboxilada y uroporfirina urinarias.. Isocoproporfirina fecal.
Coproporfirinógeno oxidasa	Coproporfiria hereditaria	Neurovisceral y fotosensitiva	ALA, PBG y coproporfirina urinarias. Coproporfirina fecal.
Protoporfirinógeno oxidasa	Porfiria variegata	Neurovisceral y fotosensitiva	ALA y PBG urinarias, Protoporfirina fecal.
Ferroquelatasa	Porfiria eritropoyética (o protoporfiria)	Fotosensibilidad	Protoporfirina eritrocitaria, plasmática y fecal.

Patofisiología: daño neurológico.

2 teorías:

1. Déficit de grupo hemo en células neuronales
2. Toxicidad por acúmulo de ALA.

PORFIRIA INTERMITENTE AGUDA

- Mutación AD: portador 1 de cada 2000, pero solo el 10% presenta ataques (factores genéticos y ambientales añadidos aparte de la mutación)
  - Ambientales: hormonas sexuales femeninas (edad reproductiva, catameniales), deprivación calórica.
  - Estos factores aumentan la demanda del grupo hemo, causando déficit relativo y activación del metabolismo hepático aumentando la producción de ALA y PBG.

ALA y PBG en un primer momento son transparentes y la orina es normal, pero a las pocas horas degradan a un tinte colúrico por su degradación en porfobilina.

PORFIRIA INTERMITENTE AGUDA

- Cuadro típico:

- Dolor abdominal resistente a analgesia con exploración física anodina.

- Mujer en edad reproductiva (90% de los casos)[1]

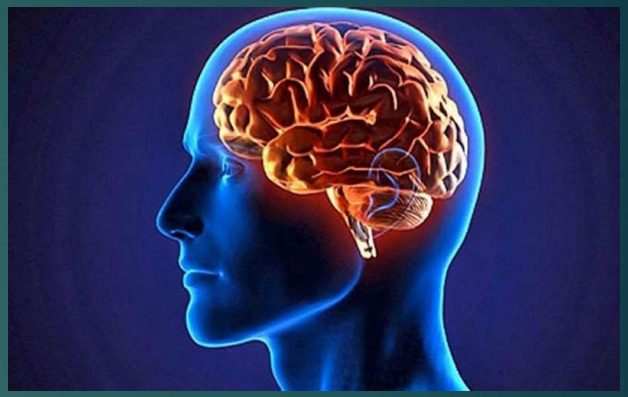

- Síntomas neuropsiquiátricos (debilidad progresiva, dificultad para la concentración, 20% convulsiones) [2,3]

1. *Innala E, Backstrom T, Bixo M, Andersson C. Evaluation of gonadotropin-releasing hormone agonist treatment for prevention of menstrual-related attacks in acute porphyria. Acta Obstet Gynecol Scand 2010; 89: 95-100*
2. *Magnussen CR, Doherty JM, Hess RA, Tschudy DP. Grand mal seizures and acute intermittent porphyria: the problem of differential diagnosis and treatment. Neurology 1975; 25: 121-5*
3. *Case Records of the Massachusetts General Hospital (Case 20-2008). N Engl J Med 2008; 358: 2813-25.*

PORFIRIA INTERMITENTE AGUDA

- LABORATORIO:

1. leve elevación de transaminasas
2. hiponatremia leve que puede empeorar rápidamente tras administración de glucosa intravenosa. [4]

4. Usalan C, Erdem Y, Altun B, et al. Severe hyponatremia due to SIADH provoked by acute intermittent porphyria. Clin Nephrol 1996; 45: 418.

PORFIRIA INTERMITENTE AGUDA

- DIAGNÓSTICO

Porfobilinógeno en orina (10-150 X durante crisis), una sola muestra. Pero:

- 4-10 días.
- Muy variable a lo largo de la evolución de la crisis.
- No incluida en el screening habitual de porfirinas (útil para porfirias cutáneas, pero no para porfirias neuroviscerales).

Table 2. Heme Pathway Intermediates in the Diagnosis of Porphyria.*

Pathway Intermediate	Reference Range	Asymptomatic Acute Intermittent Porphyria	Acute Intermittent Porphyria during Attack	Porphyria Cutanea Tarda without Symptoms (Treated)	Active (Untreated) Porphyria Cutanea Tarda	Protoporphyria
Porphobilinogen in urine (mg/g of creatinine)	0–2	1–10†	20–300	<2	<4	—
Uroporphyrin in urine (μg/g of creatinine)	0–30	<30	20–200	30–300	>500	—
Protoporphyrin in blood (μg/dl)	0–80	—	—	—	—	>400

* To convert the values for porphobilinogen to micromoles per day, divide by 0.226. To convert the values for uroporphyrin to nanomoles per day, divide by 0.831. To convert the values for blood protoporphyrin to nanomoles per deciliter, divide by 0.563.

† In a minority of asymptomatic carriers, the level of urine porphobilinogen is higher than 10 mg per gram of creatinine. The risk of an attack is increased, relative to the risk when the baseline porphobilinogen level is normal or only slightly elevated.[8]

PIA: MANEJO

- Revisar medicación

Table 3. Safety of Medications in Patients with Acute Porphyria.*

Medication	Safety
Anticonvulsants	
Phenytoin	Unsafe
Barbiturates (all types)	Unsafe
Valproic acid	Unsafe
Carbamazepine	Unsafe
Primidone	Unsafe
Clonazepam	Possibly unsafe
Lorazepam	Probably safe
Gabapentin	Probably safe
Magnesium sulfate	Probably safe
Propofol	Probably safe
Ketamine	Possibly unsafe
Bromides	Probably safe
Other medications	
Oral contraceptives	Unsafe
Progestins	Unsafe
Carisoprodol	Unsafe
Spironolactone	Unsafe
Furosemide	Probably safe
Imipramine	Possibly unsafe
Chlorpromazine	Probably safe
Ibuprofen	Probably safe
Opioids	Probably safe
Diphenhydramine	Probably safe
Lithium	Probably safe
Meclizine	Probably safe
Aminoglycoside antibiotics	Probably safe
Penicillins	Probably safe
Sulfa antibiotics	Possibly unsafe
Erythromycin	Possibly unsafe
Fluconazole	Possibly unsafe
Nitrofurantoin	Possibly unsafe
Rifampicin	Possibly unsafe
Warfarin	Probably safe

PIA: MANEJO

- Analgésicos, antieméticos.
- Fluido glucosado al 10% con salino al 0.45 %.
- Panhematina: hemina humana que ataja el déficit del grupo hemo e inhibe la producción de ALA y PBG.
  - Farmacias con panhematina: http:// porphyria .eu/ en/ content/ specialist- porphyria -laboratory-map).
  - Respuesta: disminución de ALA urinaria a los 3 días. Mejoría de las crisis abdominales, aunque los síntomas neuropsiquiátricos responden peor a este tratamiento.
  - Inconvenientes: sobrecarga de hierro con daño hepático (monitorizar)[5] , flebitis (infusión lenta en 30-40 min o vía central), alteraciones transitorias del hemograma (plaquetopenia)[6] y de la coagulación (alargamiento del TP) que mejoran a las pocas horas y en las que no se han evidenciado eventos clínico mayores[7].

5. Liver fibrosis associated with iron accumulation due to long-term heme-arginate treatment in cute intermittent porphyria: a case series. JIMD Rep 2016; 25: 77-81.

6. Glueck R, Green D, Cohen I, Ts'ao CH. Hematin: unique effects of hemostasis. Blood 1983; 61: 243-9. ***26.*** *Willandt B, Langendonk JG, Biermann K, et al.*

7. Anderson KE, Bonkovsky HL, Bloomer JR, Shedlofsky SI. Reconstitution of hematin for intravenous infusion. Ann Intern Med 2006; 144: 537-8.

PIA: MANEJO

- Terapia génica : vector viral que corrige déficit de porfobilinógeno deaminasa (no ha probado reducir los niveles de ALA urinaria en estudios humanos de fase I) [8].
- Terapia siRNA (small interfering) + N- acetilgalactosamina: llegan al hígado y sintetizan un ARNm con una mutación de una sola base que interfiere en el metabolismo de la ALA desintentasa, disminuyendo su producción de ALA. Ha logrado disminuir los niveles de ALA en pacientes sanos (estudios en humanos de Fase I) [9].

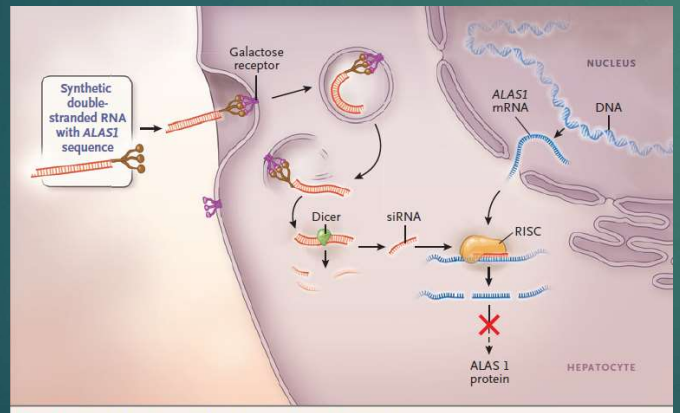

Figure 2. The Mechanism of Small Interfering RNA (siRNA) Therapy.
Synthetic double-stranded RNA containing an *ALAS1*-specific sequence is derivatized with *N*-acetylgalactosamine to target the asialoorosomucoid (galactose) receptor, which is expressed nearly exclusively on hepatocytes. Within the hepatocyte, the RNA is processed into approximately 20-bp fragments by a cellular enzyme (dicer), and then separated into single strands. The strand that is complementary to *ALAS1* (the guide strand) binds to cellular *ALAS1* messenger RNA (mRNA) and enters the RNA-induced silencing complex (RISC), where the new double-stranded RNA is cleaved by a group of factors that include argonaute, a ribonuclease. The result is a reduction in the level of delta ALA synthase 1 protein and decreased production of ALA.

8 D'Avola D, Lopez-Franco E, Sangro B, et al. Phase I open label liver-directed gene therapy clinical trial for acute intermittent porphyria. J Hepatol 2016; 65: 776-83

9 A Randomized, Placebo Controlled, Phase 1 Study of ALN-AS1, an Investigational RNAi Therapeutic for the Treatment of Acute Hepatic Porphyrias Interim presentation of Safety and Pharmacodynamic Results SSIEM Annual Symposium 07 September 2016 Eliane Sardh1,2, Pauline Harper1,2, Nabil AL-Tawil1,3, Craig Penz4 , Amy Chan4 , Chang-Heok Soh4 , William Querbes4 , Amy Simon4 , Penelope Stein5 , David Rees5 1Karolinska University Hospital, 2Porphyria Centre Sweden, 3Karolinska Trial Alliance, Stockholm, Sweden, 4Alnylam Pharmaceuticals, Cambridge, MA, 5Kings College Hospital, London, UK

PIA: MANEJO

- Catameniales: Análogos de las gonadotropinas [10]. LOS ACOs ESTÁN PROHIBIDOS.

- En casos refractarios con progresión neurológica a pesar de hematina, trasplante hepático (curatorio)[11].

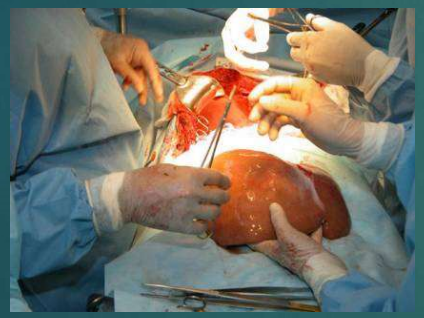

- Screening genético y educación en los portadores de los síntomas y las medidas antiparoxísticas.

10. *Innala E, Backstrom T, Bixo M, Andersson C. Evaluation of gonadotropin-releasing hormone agonist treatment for prevention of menstrual-related attacks in acute porphyria. Acta Obstet Gynecol Scand 2010; 89: 95-100.*

11. *Dowman JK, Gunson BK, Mirza DF, Bramhall SR, Badminton MN, Newsome PN. Liver transplantation for acute intermittent porphyria is complicated by a high rate of hepatic artery thrombosis. Liver Transpl 2012; 18: 195-200.*

PIA: Pronóstico y seguimiento

- Años 80, mortalidad del 25%.[12]
- Seguimiento de función renal y hepática.

12. Jeans JB, Savik K, Gross CR, et al. Mortality in patients with acute intermittent porphyria requiring hospitalization: a United States case series. Am J Med Genet 1996; 65: 269-73.

13. Sardh E, Wahlin S, Bjornstedt M, Harper P, Andersson DE. High risk of primary liver cancer in a cohort of 179 patients with acute hepatic porphyria. J Inherit Metab Dis 2013; 36: 1063-71.

PORFIRIA CUTÁNEA TARDA

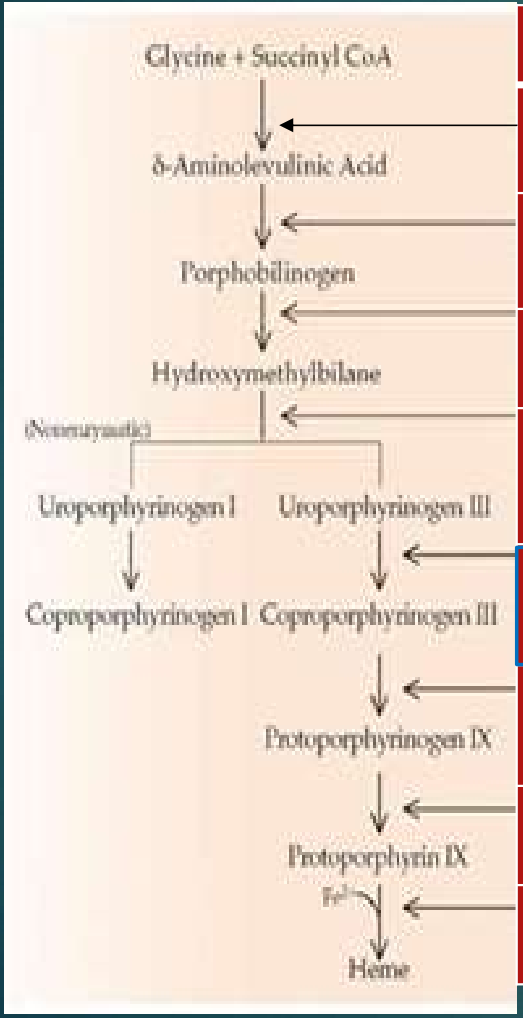

ENZIMA	ENFERMEDAD	SÍNTOMAS	METABOLITOS ACUMULADOS
ALA sintetasa	Protoporfiria ligada al X	Fotosensibilidad	Protoporfirina eritrocitaria, plasmática y fecal.
Alfa-Aminolevulinato dehidratasa	Porfiria por déficit de ALA desintetasa	Neurovisceral	Ácido aminolevulínico (ALA) urinaria
Porfobilinógeno deaminasa	Porfiria aguda intermitente	Neurovisceral	ALA y porfobilinógeno (PBL) urinarias.
Uroporfirinógeno III cosintatasa	Porfiria eritropoyética congénita	Fotosensibilidad	Uroporfirina I (eritrocitos y orina) Coproporfirina I (eritrocitos y orina)
Uroporfirinogeno decarboxilasa	Porfiria cutánea tarda, Porfiria hepatoeritropoyética	Fotosensibilidad	Porfirina 7-carboxilada y uroporfirina urinarias. Isocoproporfirina fecal.
Coproporfirinógeno oxidasa	Coproporfiria hereditaria	Neurovisceral y fotosensitiva	ALA, PBG y coproporfirina urinarias. Coproporfirina fecal.
Protoporfirinógeno oxidasa	Porfiria variegata	Neurovisceral y fotosensitiva	ALA y PBG urinarias, Protoporfirina fecal.
Ferroquelatasa	Porfiria eritropoyética	Fotosensibilidad	Protoporfirina eritrocitaria, plasmática y fecal.

PORFIRIA CUTÁNEA TARDA

- La porfiria más prevalente (5/10 de cada 100.000 personas)
- Porfirinas cutáneas circulando inactivas pero ante la excitación con el espectro azul de la luz visible (frecuencia de 410 nm) se excitan provocando lesiones dermatológicas.
- GENÉTICA Y ADQUIRIDA:

Table 4. Susceptibility Factors in Patients with Porphyria Cutanea Tarda.*

Factor	Prevalence *percent*
Acquired factors	
Hepatitis C virus infection	69
Alcohol consumption	87
Tobacco use	81
Estrogen use (in female patients)	66
Human immunodeficiency virus infection	13
Genetic factors	
Uroporphyrinogen decarboxylase mutation	17
Genetic hemochromatosis	53
C282Y/C282Y genotype	6
C282Y/H63D genotype	8
C282Y/- and H63D/- genotypes	39

* Data are from Jalil et al.[41]

PORFIRIA CUTÁNEA TARDA

- CLÍNICA
  - Piel friable y liquenificoide y lesiones ampollosas crónicas en zonas fotoexpuestas
  - hipertricosis malar (fotos)
  - Uroporfirina con orina entre roja y marrón, parecida a la colúrica.

FIGURE 4: Porphyria cutanea tarda – Female patient with hypertrichosis in the malar region

PORFIRIA CUTÁNEA TARDA

- DIAGNÓSTICO: uroporfirina o 7-carboxiporfirina en sangre u orina con discreto aumento o normalidad de ALA y PBG).

Table 2. Heme Pathway Intermediates in the Diagnosis of Porphyria.*

Pathway Intermediate	Reference Range	Asymptomatic Acute Intermittent Porphyria	Acute Intermittent Porphyria during Attack	Porphyria Cutanea Tarda without Symptoms (Treated)	Active (Untreated) Porphyria Cutanea Tarda	Protoporphyria
Porphobilinogen in urine (mg/g of creatinine)	0–2	1–10†	20–300	<2	<4	—
Uroporphyrin in urine (μg/g of creatinine)	0–30	<30	20–200	30–300	>500	—
Protoporphyrin in blood (μg/dl)	0–80	—	—	—	—	>400

* To convert the values for porphobilinogen to micromoles per day, divide by 0.226. To convert the values for uroporphyrin to nanomoles per day, divide by 0.831. To convert the values for blood protoporphyrin to nanomoles per deciliter, divide by 0.563.

† In a minority of asymptomatic carriers, the level of urine porphobilinogen is higher than 10 mg per gram of creatinine. The risk of an attack is increased, relative to the risk when the baseline porphobilinogen level is normal or only slightly elevated.[8]

PCT: TRATAMIENTO

- Hidroxicloroquina: 100 mg 2 veces por semana. Movilizan las porfirinas acumuladas en los hepatocitos para promover su eliminación urinaria. No tiene efecto en los pacientes con sobrecarga férrica hepática (hemocromatosis). Se puede retirar si se consigue una normalización de la uroporfirina en orina durante varios meses consecutivos. [14]

- Flebotomías(hemocromatosis): ferritina sérica de en torno a 20 ng (límite bajo de la normalidad, se suele conseguir al realizar entre 3-8 flebotomías) [15] . Si tiene anemia, se pueden utilizar quelantes del hierro (deseferasirox). [16]

14 Ashton RE, Hawk JL, Magnus IA. Low-dose oral chloroquine in the treatment of porphyria cutanea tarda. Br J Dermatol 1984; 111: 609-13.
***15.** Ippen H. Treatment of porphyria cutanea tarda by phlebotomy. Semin Hematol1977; 14: 253-9.*
***16.** Pandya AG, Nezafati KA, Ashe-Randolph M, Yalamanchili R. Deferasirox for porphyria cutanea tarda: a pilot study. Arch Dermatol 2012; 148: 898-901.*

PCT: TRATAMIENTO

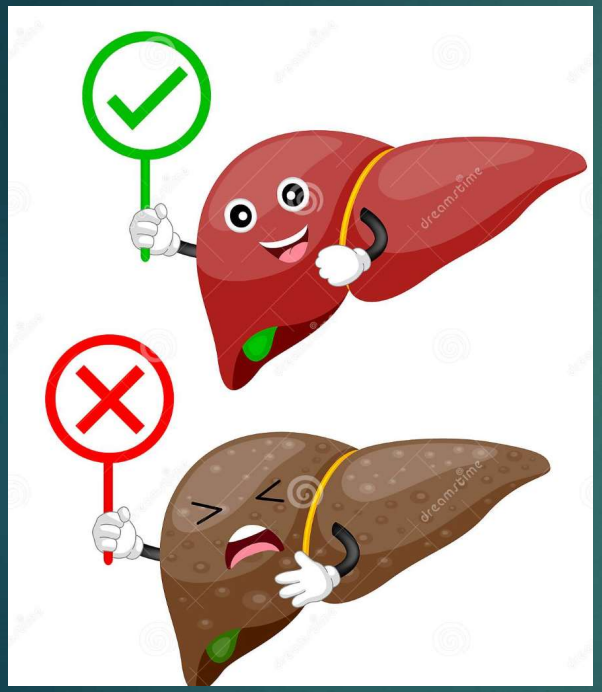

- Restricción de alcohol, estrógenos, tabaco.
- Curación del VHC.
- Respuesta: disminución de la actividad de las lesiones dermatológicas y normalización de la uroporfirina en sangre y orina a las 6-8 semanas

PRONÓSTICO

- 90% respuesta satisfactoria al tratamiento inicial.
- Control anual con uroporfirinas en sangre y orina.

PORFIRIAS MIXTAS

- Clínica, evolución, tratamiento y manejo muy similares a porfiria cutánea tarda, pero puede intercalar episodios de crisis visceroneuropsiquiátrica, como en PIA (manejo similar

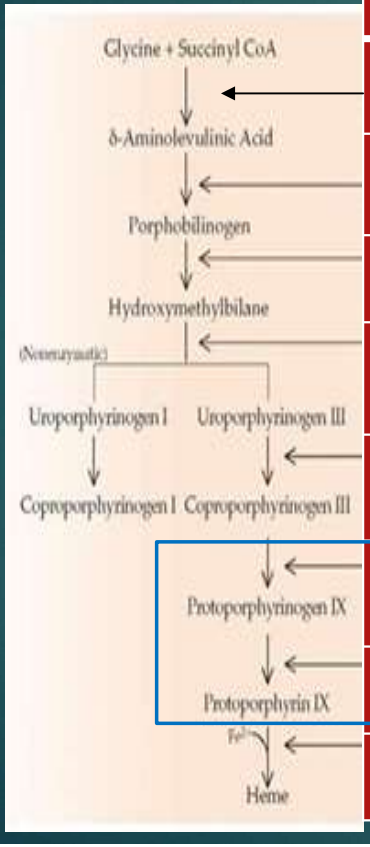

ENZIMA	ENFERMEDAD	SÍNTOMAS	METABOLITOS ACUMULADOS
ALA sintetasa	Protoporfiria ligada al X	Fotosensibilidad	Protoporfirina eritrocitaria, plasmática y fecal.
Alfa-Aminolevulinato dehidratasa	Porfiria por déficit de ALA desintetasa	Neurovisceral	Ácido aminolevulínico (ALA) urinaria
Porfobilinógeno deaminasa	Porfiria aguda intermitente	Neurovisceral	ALA y porfobilinógeno (PBL) urinarias.
Uroporfirinógeno III cosintatasa	Porfiria eritropoyética congénita	Fotosensibilidad	Uroporfirina I (eritrocitos y orina) Coproporfirina I (eritrocitos y orina)
Uroporfirinogeno decarboxilasa	Porfiria cutánea tarda, Porfiria hepatoeritropoyética	Fotosensibilidad	Porfirina 7-carboxilada y uroporfirina urinarias. Isocoproporfirina fecal.
Coproporfirinógeno oxidasa	Coproporfiria hereditaria	Neurovisceral y fotosensitiva	ALA, PBG y coproporfirina urinarias. Coproporfirina fecal.
Protoporfirinógeno oxidasa	Porfiria variegata	Neurovisceral y fotosensitiva	ALA y PBG urinarias, Protoporfirina fecal.
Ferroquelatasa	Porfiria eritropoyética (o protoporfiria)	Fotosensibilidad	Protoporfirina eritrocitaria, plasmática y fecal.

PORFIRIAS ERITROPOYÉTICAS

- Acumulación de porfirina intraeritrocitaria.
- Fototoxicidad.

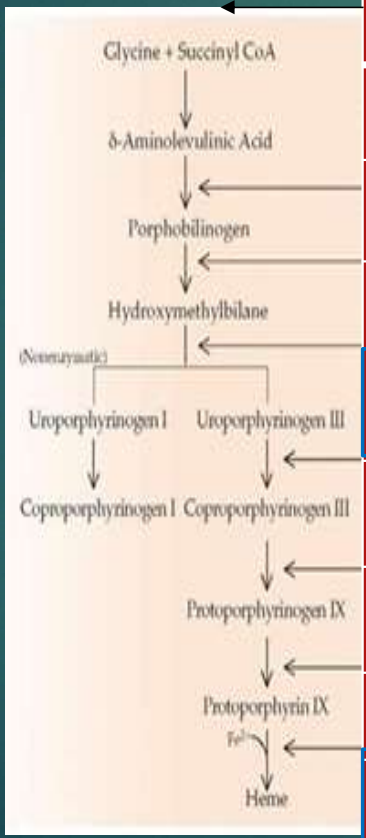

ENZIMA	ENFERMEDAD	SÍNTOMAS	METABOLITOS ACUMULADOS
ALA sintetasa	Protoporfiria ligada al X	Fotosensibilidad	Protoporfirina eritrocitaria, plasmática y fecal.
Alfa-Aminolevulinato dehidratasa	Porfiria por déficit de ALA desintetasa	Neurovisceral	Ácido aminolevulínico (ALA) urinaria
Porfobilinógeno deaminasa	Porfiria aguda intermitente	Neurovisceral	ALA y porfobilinógeno (PBL) urinarias.
Uroporfirinógeno III cosintatasa	Porfiria eritropoyética congénita	Fotosensibilidad	Uroporfirina I (eritrocitos y orina) Coproporfirina I (eritrocitos y orina)
Uroporfirinogeno decarboxilasa	Porfiria cutánea tarda, Porfiria hepatoeritropoyética	Fotosensibilidad	Porfirina 7-carboxilada y uroporfirina urinarias. Isocoproporfirina fecal.
Coproporfirinógeno oxidasa	Coproporfiria hereditaria	Neurovisceral y fotosensitiva	ALA, PBG y coproporfirina urinarias. Coproporfirina fecal.
Protoporfirinógeno oxidasa	Porfiria variegata	Neurovisceral y fotosensitiva	ALA y PBG urinarias, Protoporfirina fecal.
Ferroquelatasa	Porfiria eritropoyética (o protoporfiria)	Fotosensibilidad	Protoporfirina eritrocitaria, plasmática y fecal.

PROTOPORFIRIAS

- La porfiria eritropoyética (o protoporfiria) y la protoporfiria ligada al X son entidades muy similares, tanto clínicamente como en su diagnóstico por laboratorio.
- Sobreproducción de la protoporfirina por parte de la médula ósea Estas porfirinas se acumulan en la piel y se sobreexcitan con la luz azul, igual que en el caso de la PCT

PROTOPORFIRIAS: CLÍNICA

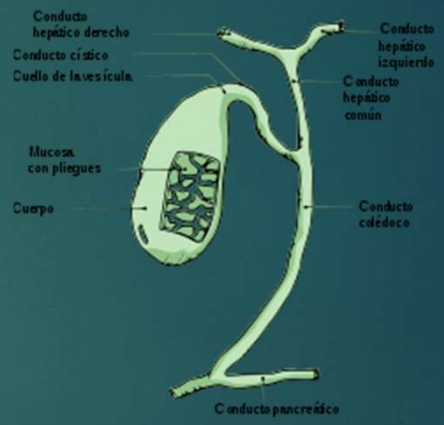

- Fotoreacción cutánea a los 10 minutos con edema y enrojecimiento, aunque es muy variable (los fototipos altos pueden aguantar incluso 1 hora sin síntomas).

- Lesiones crónicas con liquenificación e hiperqueratosis en nudillos y región perioral.

- Circulación enterohepática (orinas normocoloreadas), se elimina por la bilis
  - Cólicos biliares a edad temprana (< 30 años).
  - Colestasis
  - Cirrosis biliar.

PROTOPORFIRIAS: DIAGNÓSTICO

- protoporfirina libre y protoporfirina ligada a zinc, con 5-50 X siendo diagnósticos.
- Protoporfiria; 5%-10 % zinc y el resto libre de metal.
- Protoporfiria ligado a X: 20-40% ligado a zinc y el resto libre.

Table 2. Heme Pathway Intermediates in the Diagnosis of Porphyria.*

Pathway Intermediate	Reference Range	Asymptomatic Acute Intermittent Porphyria	Acute Intermittent Porphyria during Attack	Porphyria Cutanea Tarda without Symptoms (Treated)	Active (Untreated) Porphyria Cutanea Tarda	Protoporphyria
Porphobilinogen in urine (mg/g of creatinine)	0–2	1–10†	20–300	<2	<4	—
Uroporphyrin in urine (μg/g of creatinine)	0–30	<30	20–200	30–300	>500	—
Protoporphyrin in blood (μg/dl)	0–80	—	—	—	—	>400

* To convert the values for porphobilinogen to micromoles per day, divide by 0.226. To convert the values for uroporphyrin to nanomoles per day, divide by 0.831. To convert the values for blood protoporphyrin to nanomoles per deciliter, divide by 0.563.

† In a minority of asymptomatic carriers, the level of urine porphobilinogen is higher than 10 mg per gram of creatinine. The risk of an attack is increased, relative to the risk when the baseline porphobilinogen level is normal or only slightly elevated.[8]

PROTOPORFIRIAS: MANEJO

- FOTOPROTECCIÓN:
  - Protección solar: ni las ventanas ni la crema solar filtran la luz azul). Suplementar con vitamina D.
  - Ciertas luces quirúrgicas intensas pueden provocar lesiones (aplicar filtro amarillo).
  - Afamelanotida: análogo de la hormona estimulante de alfa-melanocitos. Hiperpigmenta la piel, disminuyendo la fotoreacción. [17, 18]
- DISMINUCIÓN DE ABSORCIÓN ENTEROHEPÁTICA: carbón activado y colestipol. [19, 20]
- Evaluación semestral con medición de protoporfirina en sangre y enzimas hepáticas

17. Gorchein A, Foster GR. Liver failure in protoporphyria: long-term treatment with oral charcoal. Hepatology 1999; 29: 995-6.
18. Tishler PV, Rosner B. Treatment of erythropoietic protoporphyria with the oral sorbent colestipol: a proof-of-concept clinical trial. J Am Acad Dermatol 2014; 70: 391-2.
19. Langendonk JG, Balwani M, Anderson KE, et al. Afamelanotide for erythropoietic protoporphyria. N Engl J Med 2015; 373: 48-59.
20. Biolcati G, Marchesini E, Sorge F, Barbieri L, Schneider-Yin X, Minder EI. Longterm observational study of afamelanotide in 115 patients with erythropoietic protoporphyria. Br J Dermatol 2015; 172: 1601-12.

PORFIRIA ERITROPOYÉTICA CONGÉNITA (DE GUNTHER)

- Fotodermatosis amputante.

- Diagnóstico: Uroporfirina y coproporfirina en suero y orina.

Algunos casos leves pueden desarrollarse en la edad adulta, y estos metabolitos pueden confundir con una porfiria cutánea tarda, para el DD se debe solicitar un estudio de porfirinas intraeritrocitarios que permite el diagnóstico diferencial.

PARA LLEVAR A CASA

- Grupo de enfermedades muy heterogéneas y con amplio espectro clínico
  - Identificar los dos grandes grupos: visceroneuropsiquiátricos y fotocutáneos.
    - PAI: mujer en edad reproductiva con dolor abdominal intenso con resistencia a analgésicos y deterioro neurológico larvado y progresivo.
    - PCT: hepatópata con lesiones cutáneas ampollosas en dorso de manos que empeoran con la fotoexposición:
    - Porfirias eritropoyéticas: reacción a la luz muy intensa.
- Diagnóstico de laboratorio, hay que conocer bien la disponibilidad de pruebas.

Muchas Gracias Por Su Atencion
Dudas Consultar En Google