CONSORCI
HOSPITAL GENERAL
UNIVERSITARI
VALÈNCIA

13 de mayo de 2021

Diagnóstico Diferencial

Mayo 2021

Servicio Medicina Interna

Sofia Russo Botero R1 Medicina Interna

Fernando Alonso Ecenarro R4 Medicina Interna

Javier Pitarch Fabregat R5 Medicina Interna

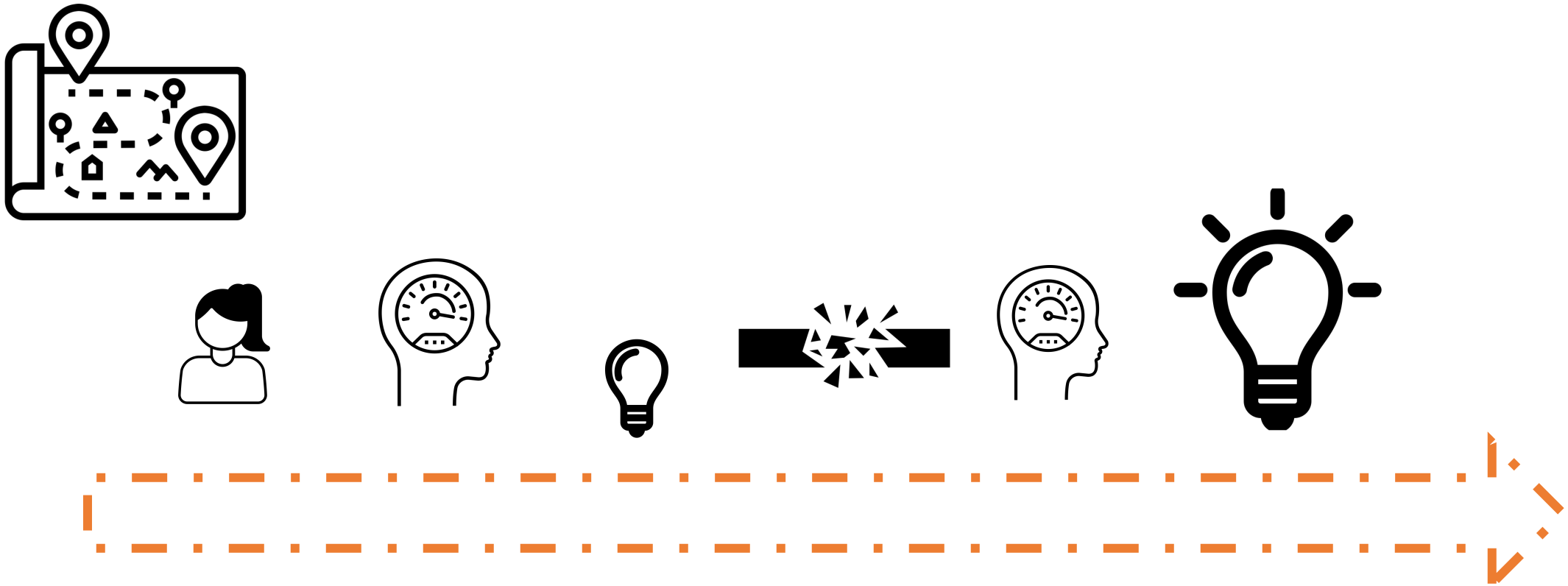



Mujer de 29 años de edad, natural de República Dominicana.
Sin antecedentes. Sin tratamiento habitual.

-1 mes

- Trombosis venosa profunda bilateral con TEP.
- Se inicia anticoagulación inicialmente con heparina y después con warfarina.
- Cuadro constitucional de 3 meses de evolución (astenia, pérdida de peso de 5kg) y febrícula intermitente.



Mujer de 29 años de edad, natural de República Dominicana.
Sin antecedentes. Sin tratamiento habitual.

-1 mes

- Trombosis venosa profunda bilateral con TEP.

Se inicia anticoagulación inicialmente con heparina y después con warfarina.

- Cuadro constitucional de 3 meses de evolución (astenia, pérdida de peso de 5kg) y febrícula intermitente.

AHORA

Dolor miembro inferior derecho. No fiebre, no disnea, aunque sí astenia intensa. No dolor abdominal, no náuseas o vómitos, no alteración del tránsito intestinal. No síndrome miccional, aunque sí refiere orinas espumosas en los últimos días, así como algún episodio previo de orina oscura, autolimitado. No artralgias o lesiones cutáneas.



Mujer de 29 años de edad, natural de República Dominicana.
Sin antecedentes. Sin tratamiento habitual.

-1 mes

- Trombosis venosa profunda bilateral con TEP.

Se inicia anticoagulación inicialmente con heparina y después con warfarina.

- Cuadro constitucional de 3 meses de evolución (astenia, pérdida de peso de 5kg) y febrícula intermitente.

AHORA

Dolor miembro inferior derecho. No fiebre, no disnea, aunque sí astenia intensa. No dolor abdominal, no náuseas o vómitos, no alteración del tránsito intestinal. No síndrome miccional, aunque sí refiere orinas espumosas en los últimos días, así como algún episodio previo de orina oscura, autolimitado. No artralgias o lesiones cutáneas.

EXPLORACIÓN FÍSICA

- Palidez mucocutánea, consciente, orientada, colaboradora.
- PA 115/75, FC 95, SatO2 98% con aire ambiente, Tª 37.3ºC.
- ACP: ruidos cardíacos rítmicos, sin soplos audibles, MVC sin ruidos patológicos sobreañadidos.
- Abdomen blando, depresible, no doloroso a la palpación, no masas o megalias, no defensa.
- Edematización con aumento de temperatura a nivel de miembro inferior derecho, de predominio infrapoplíteo.
- No se objetivas signos de artritis. No lesiones cutáneas. Orofaringe sin hallazgos patológicos.
- Se palpan múltiples y pequeñas adenopatías cervicales, axilares e inguinales.



Mujer de 29 años de edad, natural de República Dominicana.
Sin antecedentes. Sin tratamiento habitual.

-1 mes

- Trombosis venosa profunda bilateral con TEP.

Se inicia anticoagulación inicialmente con heparina y después con warfarina.

- Cuadro constitucional de 3 meses de evolución (astenia, pérdida de peso de 5kg) y febrícula intermitente.

AHORA

Dolor miembro inferior derecho. No fiebre, no disnea, aunque sí astenia intensa. No dolor abdominal, no náuseas o vómitos, no alteración del tránsito intestinal. No síndrome miccional, aunque sí refiere orinas espumosas en los últimos días, así como algún episodio previo de orina oscura, autolimitado. No artralgias o lesiones cutáneas.

ANALÍTICA

- Hemoglobina 9,5g/dl con VCM de 92fL, leucocitos 5400 con 65% de neutrófilos, sin otras alteraciones en la fórmula, plaquetas 390000, glucosa 85mg/dl, sodio 138mEq/L, potasio 4.2mEq/L, calcio corregido 9.5, albúmina 3.4, creatinina 0.9mg/dl, urea 40mg/dl, perfil hepático sin alteraciones, PCR 4.5, tiempos de coagulación discretamente alterados (sobre todo TP), dímero D 2864.
- Orina: hematíes 0, proteínas ++++, 2-5 leucocitos/campo

OTRAS PRUEBAS

- **Rx tórax** sin hallazgos patológicos.
- PCR SARS-CoV2 positiva.
- **ECO-doppler** de miembro inferior izquierdo, en el que se objetiva una trombosis venosa profunda a nivel de vena poplítea con extensión a femoral.
- Se realiza un **angio-TC torácico** en el que se descarta TEP y no hay neumonía.
- **Proteinuria** de 24 horas, resultando de 8.6g.



Mujer de 29 años de edad, natural de República Dominicana.
Sin antecedentes. Sin tratamiento habitual.

-1 mes

- **Trombosis venosa profunda bilateral con TEP.**

Se inicia **anticoagulación** inicialmente con heparina y después con warfarina.

- **Cuadro constitucional** de 3 meses de evolución (astenia, pérdida de peso de 5kg) y **febrícula** intermitente.

AHORA

Dolor miembro inferior derecho.
No fiebre, no disnea, aunque sí astenia intensa. No dolor abdominal, no náuseas o vómitos, no alteración del tránsito intestinal. No síndrome miccional, aunque sí **refiere orinas espumosas** en los últimos días, así como algún episodio previo de orina oscura, autolimitado. No artralgias o lesiones cutáneas.

EXPLORACIÓN FÍSICA

- Palidez mucocutánea, consciente, orientada, colaboradora.
- PA 115/75, FC 95, SatO2 98% con aire ambiente, Tª 37.3ºC.
- ACP: ruidos cardíacos rítmicos, sin soplos audibles, MVC sin ruidos patológicos sobreañadidos.
- Abdomen blando, depresible, no doloroso a la palpación, no masas o megalias, no defensa.
- **Edematización con aumento de temperatura a nivel de miembro inferior derecho, de predominio infrapoplíteo.**
- No se objetivas signos de artritis. No lesiones cutáneas. Orofaringe sin hallazgos patológicos.
- Se palpan **múltiples y pequeñas adenopatías** cervicales, axilares e inguinales.

ANALÍTICA

- **Hemoglobina 9,5g/dl** con VCM de 92fL, leucocitos 5400 con 65% de neutrófilos, sin otras alteraciones en la fórmula, plaquetas 390000, glucosa 85mg/dl, sodio 138mEq/L, potasio 4.2mEq/L, calcio corregido 9.5, albúmina 3.4, creatinina 0.9mg/dl, urea 40mg/dl, perfil hepático sin alteraciones, PCR 4.5, tiempos de coagulación discretamente alterados (sobre todo TP), **dímero D 2864**. ***¿INR en paciente con Warfarina?***
- Orina: hematíes 0, **proteínas ++++**, 2-5 leucocitos/campo

OTRAS PRUEBAS

- Rx tórax sin hallazgos patológicos.
- **PCR SARS-CoV2 positiva.**
- ECO-doppler de miembro inferior izquierdo, en el que se objetiva una **trombosis venosa profunda a nivel de vena poplítea con extensión a femoral.**
- Se realiza un angio-TC torácico en el que se descarta TEP y no hay neumonía.
- **Proteinuria de 24 horas, resultando de 8.6g.**

Diagnóstico sindrómico

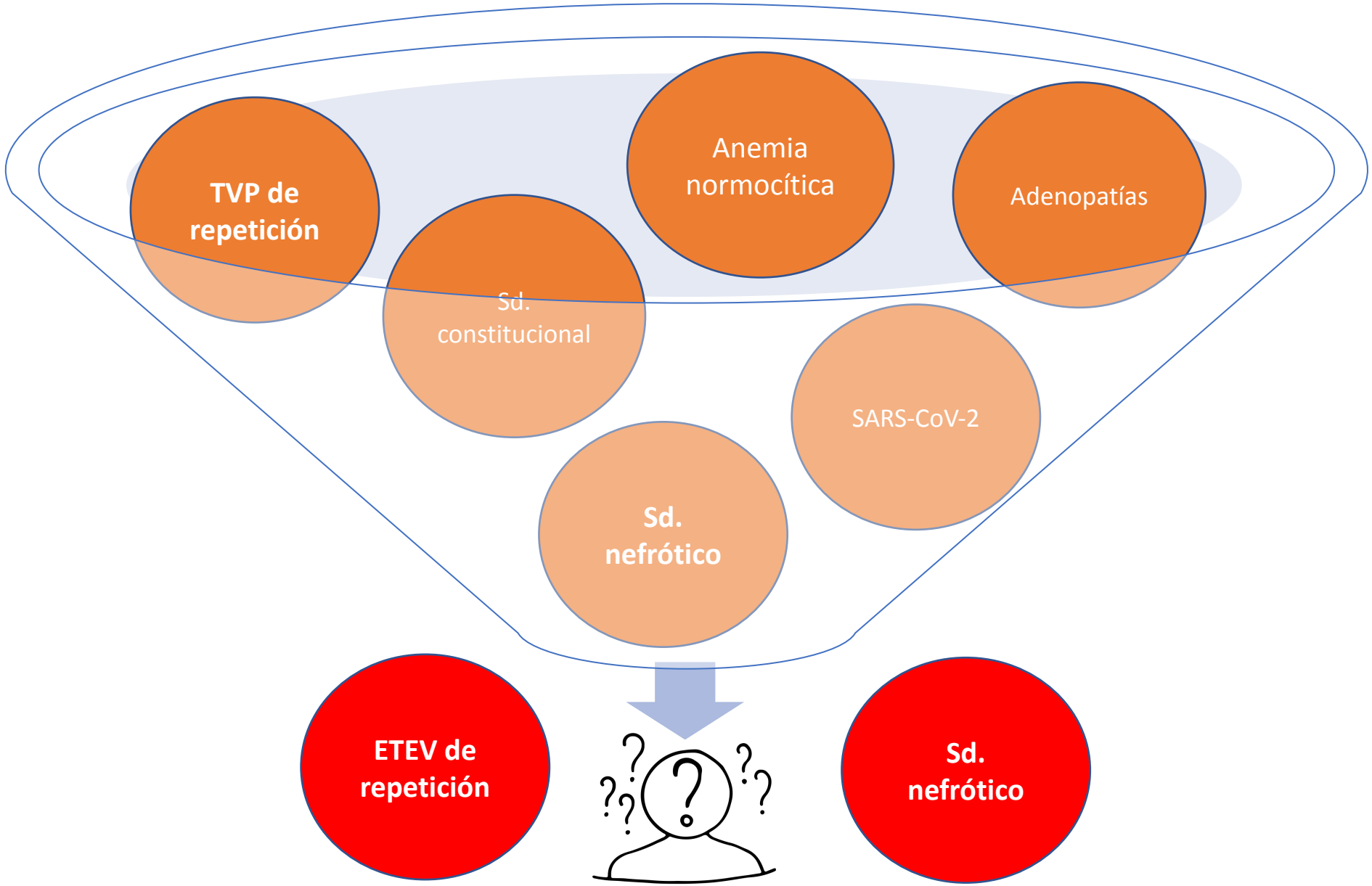

ETEV de repetición

- Patogénesis: **Triada de Virchow**

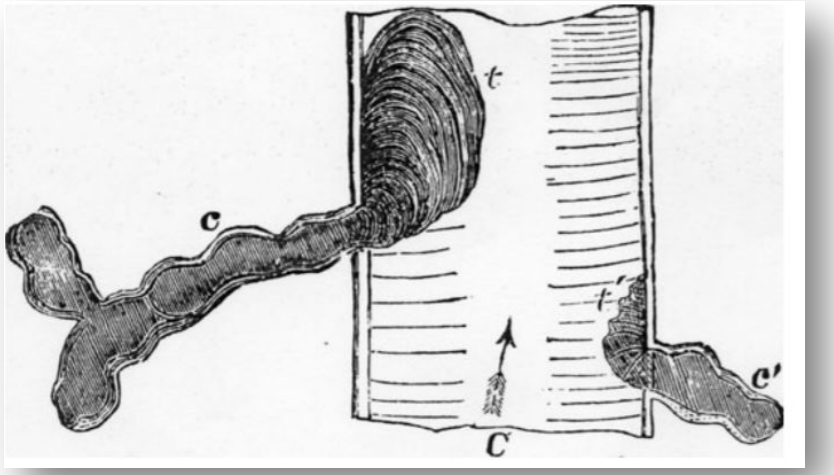

Embolia of the pulmonary artery. Virchow R.L.K. Cellular Pathology 1863 ed. 2

Alteración en el flujo de la sangre

Alteración en los componentes de la sangre

Daño endotelial

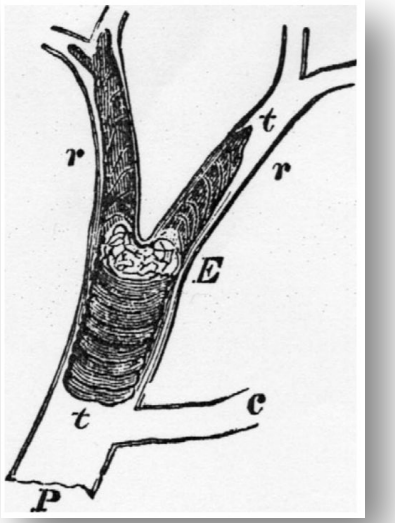

Autochthonous and prolonged thrombi. *Virchow R.L.K. Cellular Pathology 1863 ed. 2*

Bagot CN, Arya R. Virchow and his triad: a question of attribution. Br J Haematol. 2008 Oct;143(2):180-90. doi: 10.1111/j.1365-2141.2008.07323.x. Epub 2008 Sep 6.

ETEV de repetición

- En un 80% de los casos existe un factor de riesgo identificable.
- Trombosis de repetición vs Trombosis no resuelta / síndrome postrombótico.
  - Trombosis persistente + cambios inflamatorios de la pared venosa y recirculación (3-6 meses tras evento inicial)
- Trombosis previa = factor de riesgo mayor para ETEV.



¿Factor de riesgo persistente?

Gautam G, Sebastian T, Klok FA. How to Differentiate Recurrent Deep Vein Thrombosis from Postthrombotic Syndrome. Hamostaseologie. 2020 Aug;40(3):280-291. doi: 10.1055/a-1171-0486.

Spencer FA, Emery C, Lessard D, Anderson F, Emani S, Aragam J, Becker RC, Goldberg RJ. The Worcester Venous Thromboembolism study: a population-based study of the clinical epidemiology of venous thromboembolism. J Gen Intern Med. 2006 Jul;21(7):722-7. doi: 10.1111/j.1525-1497.2006.00458.x

Samama MM. An epidemiologic study of risk factors for deep vein thrombosis in medical outpatients: the Sirius study. Arch Intern Med. 2000 Dec 11-25;160(22):3415-20. doi: 10.1001/archinte.160.22.3415

ETEV de repetición

Trombofilia hereditaria	Mutación factor V de Leiden
	Mutación G20210A (protrombina)
	Déficit de proteína C
	Déficit de proteína S
	Déficit de antitrombina
Trombofilia adquirida (otros factores)	Obesidad
	Edad mayor de 65 años
	Embarazo
	Inmovilización
	Cirugía (ortopédica)
	Traumatismo moderado-grave
	Insuficiencia cardíaca
	Insuficiencia hepática
	Enfermedad inflamatoria intestinal
	Síndrome nefrótico
	Neoplasias (pulmón/páncreas/colon/riñón)
	Síndromes mieloproliferativos
	Hemoglobinuria paroxística nocturna
	Síndrome antifosfolípido
	Catéter venoso central
	Anticonceptivos orales
	Terapia hormonal sustitutiva
	Tratamientos oncológicos (tamoxifeno/talidomida/asparaginasa/bevacizumab)
	COVID-19

¿Historia clínica?

Adaptación y traducción propia. Basado Graphic 59759 Version 11.0 Uptodate

ETEV de repetición

Trombofilia hereditaria	Mutación factor V de Leiden
	Mutación G20210A (protrombina)
	Déficit de proteína C
	Déficit de proteína S
	Déficit de antitrombina
Trombofilia adquirida (otros factores)	Obesidad
	Edad mayor de 65 años
	Embarazo
	Inmovilización
	Cirugía (ortopédica)
	Traumatismo moderado-grave
	Insuficiencia cardíaca
	Insuficiencia hepática
	Enfermedad inflamatoria intestinal
	Síndrome nefrótico
	Neoplasias (pulmón/páncreas/colon/riñón)
	Síndromes mieloproliferativos
	Hemoglobinuria paroxística nocturna
	Síndrome antifosfolípido
	Catéter venoso central
	Anticonceptivos orales
	Terapia hormonal sustitutiva
	Tratamientos oncológicos (tamoxifeno/talidomida/asparaginasa/bevacizumab)
	COVID-19

¿Historia clínica?

Adaptación y traducción propia. Basado Graphic 59759 Version 11.0 Uptodate

ETEV de repetición

Mutación G20210A (protrombina)

- 2-4% europeos
- Trombofilia riesgo bajo
- Aumento de concentración de protrombina en plasma

Déficit de proteína C

Déficit de proteína S

- 0.14 – 0.5%
- X 7.5 riesgo de trombosis
- X 2.9 recurrente
- Trombosis inusuales y necrosis cutánea por cumarínicos

Inhibe cofactores solubles de la coagulación (V y VIII)

Factor dependiente de vitamina K cofactor proteína C activada

Déficit de antitrombina

- 0.02 – 0.2%
- X 16 riesgo de trombosis
- Inhibidor de la serpina (trombina, Xa, IXa, XIa, XIIa)
- Trombosis en lugares inusuales y resistencia a heparina.

Mutación factor V de Leiden

- 4-5% europeos
- Trombofilia riesgo bajo
- Factor V inactivado de forma lenta generando trombina más prolongada

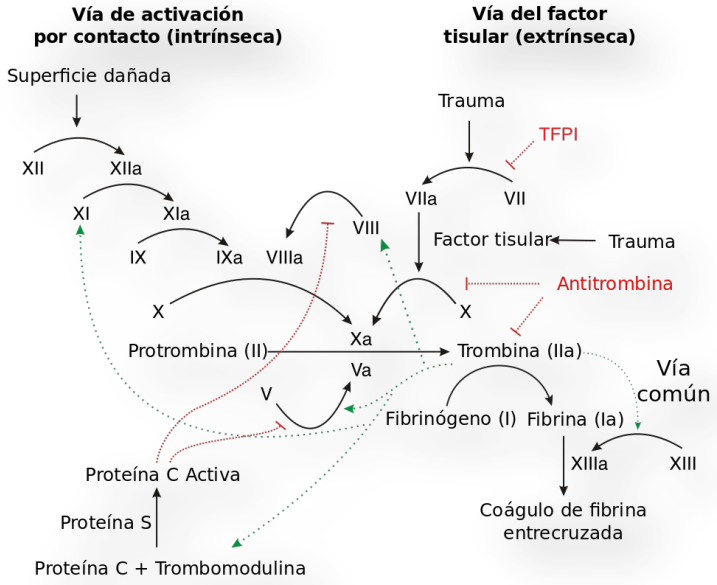

CC BY-SA 3.0

Hemoglobinuria paroxística nocturna

- 1/100.000
- Defecto gen GPI-A3 con dificultad para anclaje de los inhibidores del complemento a la membrana celular.
- Variedad de síntomas (dolor abdominal, cefalea, coluria, disnea, proteinuria, trombosis). Crisis.
- Dx: pancitopenia + hemólisis. Prueba de Ham.

Dahlbäck B. Advances in understanding pathogenic mechanisms of thrombophilic disorders. Blood. 2008 Jul 1;112(1):19-27. doi: 10.1182/blood-2008-01-077909.

Crowther MA, Kelton JG. Congenital thrombophilic states associated with venous thrombosis: a qualitative overview and proposed classification system. Ann Intern Med. 2003 Jan 21;138(2):128-34. doi: 10.7326/0003-4819-138-2-200301210-00014.

Brodsky RA. Paroxysmal nocturnal hemoglobinuria. Blood. 2014 Oct 30;124(18):2804-11. doi: 10.1182/blood-2014-02-522128.

ETEV de repetición

COVID-19

- Estado de hipercoagulabilidad en pacientes COVID 19 asociado a inflamación.
- De forma mayoritaria en pacientes de UCI. Paciente SIN neumonía, SIN otra clínica de COVID-19.
- Paciente **anticoagulada** con Warfarina y TVP de **repetición**.

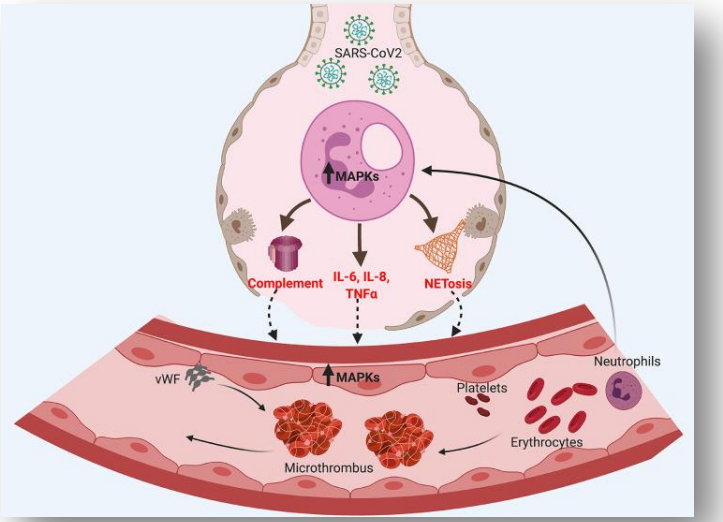

Ali MAM et al. COVID-19 and thrombosis: From bench to bedside. Trends Cardiovasc Med. 2021 Apr;31(3):143-160.

Hill JB, Garcia D, Crowther M, Savage B, Peress S, Chang K, Deitelzweig S. Frequency of venous thromboembolism in 6513 patients with COVID-19: a retrospective study. Blood Adv. 2020 Nov 10;4(21):5373-5377. doi: 10.1182/bloodadvances.2020003083

Santoliquido A, Porfidia A, Nesci A, De Matteis G, Marrone G, Porceddu E, Cammà G, Giarretta I, Fantoni M, Landi F, Gasbarrini A, Pola R; GEMELLI AGAINST COVID-19 Group, D'Alfonso ME, Lo Monaco MR. Incidence of deep vein thrombosis among non-ICU patients hospitalized for COVID-19 despite pharmacological thromboprophylaxis. J Thromb Haemost. 2020 Sep;18(9):2358-2363. doi: 10.1111/jth.14992.

ETEV de repetición

Trombofilia hereditaria	Mutación factor V de Leiden
	Mutación G20210A (protrombina)
	Déficit de proteína C
	Déficit de proteína S
	Déficit de antitrombina
Trombofilia adquirida (otros factores)	Obesidad
	Edad mayor de 65 años
	Embarazo
	Inmovilización
	Cirugía (ortopédica)
	Traumatismo moderado-grave
	Insuficiencia cardíaca
	Insuficiencia hepática
	Enfermedad inflamatoria intestinal
	Síndrome nefrótico
	Neoplasias (pulmón/páncreas/colon/riñón)
	Síndromes mieloproliferativos
	Hemoglobinuria paroxística nocturna
	Síndrome antifosfolípido
	Catéter venoso central
	Anticonceptivos orales
	Terapia hormonal sustitutiva
	Tratamientos oncológicos (tamoxifeno/talidomida/asparaginasa/bevacizumab)
	COVID-19

¿Pruebas complementarias?

Estudio de trombosis:

Antitrombina,
Proteína C, Proteína S,
Anticoagulante lúpico (TVVRd),
Resistencia a la Proteína C act,
Ac. Anticardiolipina IgG,
Ac. Anticardiolipina IgM,
Beta 2 Glicoproteína-I IgG,
Beta 2 Glicoproteína-I IgM,
Anticoagulante lúpico (SCT).

Adaptación y traducción propia. Basado Graphic 59759 Version 11.0 Uptodate

ETEV de repetición

¿Y es el mejor momento para el estudio de trombosis?

Prueba	Trombosis aguda	Tratamiento con heparina	Cumarínicos
Factor V Leiden	Sin cambios	Sin cambios	Sin cambios
Mutación protrombina	Sin cambios	Sin cambios	Sin cambios
Déficit de proteína C	Sin cambios	Sin cambios	No puede medirse (HBPM)
Déficit de proteína	Disminuye	Sin cambios	No puede medirse (HBPM)
Déficit de antitrombina	Disminuye	Disminuye	Sin cambios
Anticuerpo antifosfolípido	Sin cambios	Sin cambios	Sin cambios
Anticoagulante lúpico	Sin cambios	No puede medirse	Falsos positivos

Adaptación Graphic 76966 Version 10.0 Uptodate

ETEV de repetición

Trombofilia hereditaria	Mutación factor V de Leiden
	Mutación G20210A (protrombina)
	Déficit de proteína C
	Déficit de proteína S
	Déficit de antitrombina
Trombofilia adquirida (otros factores)	Obesidad
	Edad mayor de 65 años
	Embarazo
	Inmovilización
	Cirugía (ortopédica)
	Traumatismo moderado-grave
	Insuficiencia cardíaca
	Insuficiencia hepática
	Enfermedad inflamatoria intestinal
	Síndrome nefrótico
	Neoplasias (pulmón/páncreas/colon/riñón)
	Síndromes mieloproliferativos
	Hemoglobinuria paroxística nocturna
	Síndrome antifosfolípido
	Catéter venoso central
	Anticonceptivos orales
	Terapia hormonal sustitutiva
	Tratamientos oncológicos (tamoxifeno/talidomida/asparaginasa/bevacizumab)
	COVID-19

¿Pruebas complementarias?

Tratamiento

Dosis Terapéuticas	Función renal	
	Aclaramiento de creatinina >30 mL/min	Aclaramiento de creatinina <30 mL/min
Enoxaparina	1 mg / Kg / 12h s.c. (en la fase aguda) 1,5 mg / Kg / 24h s.c.	1 mg / Kg / 24h s.c.
Tinzaparina	175 UI / Kg / 24h s.c.	175 UI / Kg / 24h s.c.
Bemiparina	115 UI / Kg / 24h s.c.	85 UI / Kg / 24h s.c.
Nadroparina	86 UI anti Xa / Kg / 12h s.c. Si ClCr ≥30 y <50 mL/min reducir del 25% al 33%	Contraindicada
Dalteparina	100 UI / Kg / 12h s.c. 200 UI / Kg / 24h s.c.	Ajustar según nivel de anti-Xa

Guía trombosis SETH

Adaptación y traducción propia. Basado Graphic 59759 Version 11.0 Uptodate

Diagnóstico sindrómico

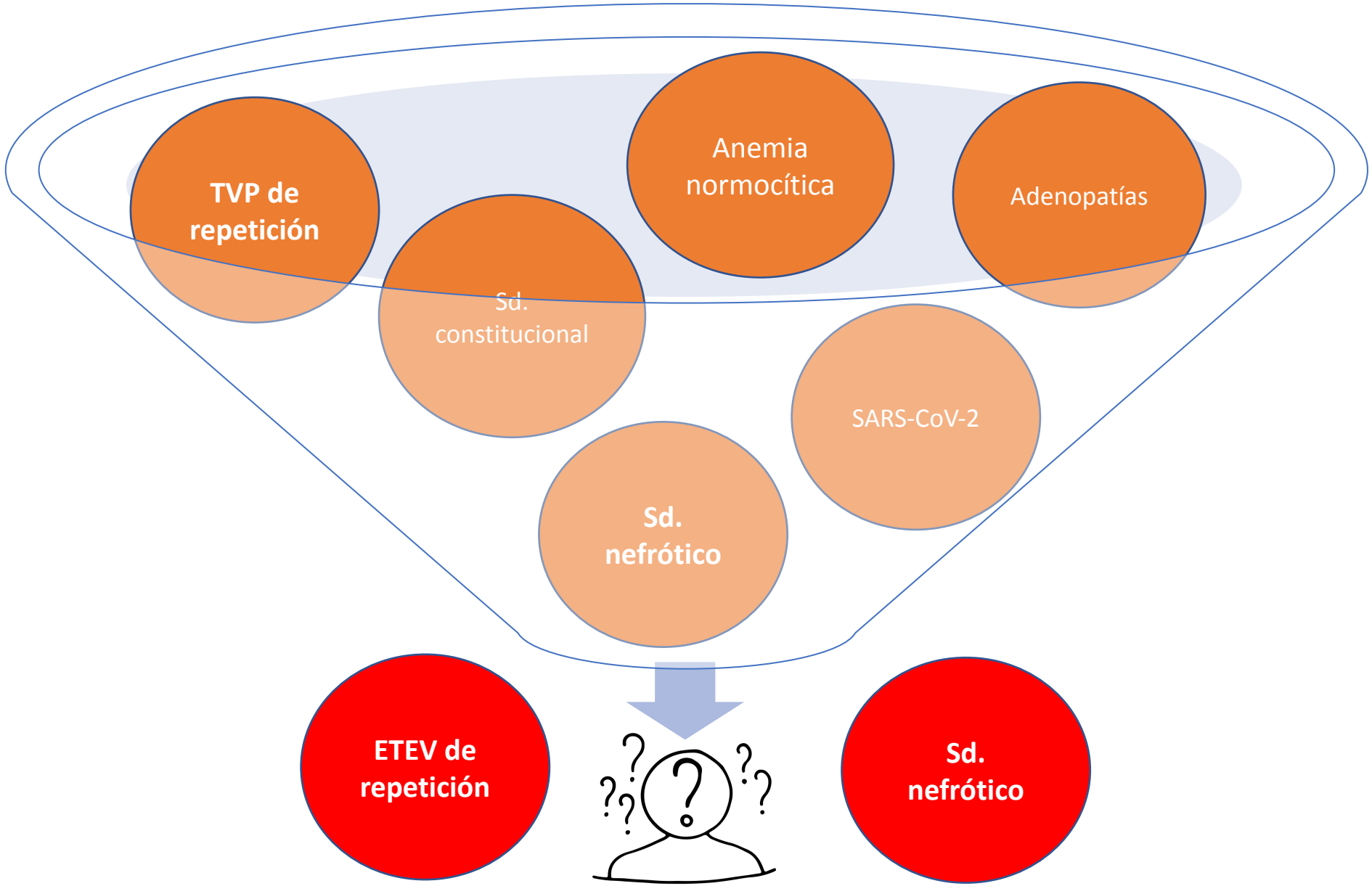

Sd. Nefrótico

ANALÍTICA

- Orina: hematíes 0, **proteínas ++++**, 2-5 leucocitos/campo

OTRAS PRUEBAS

- Proteinuria de 24 horas: 8.6g.

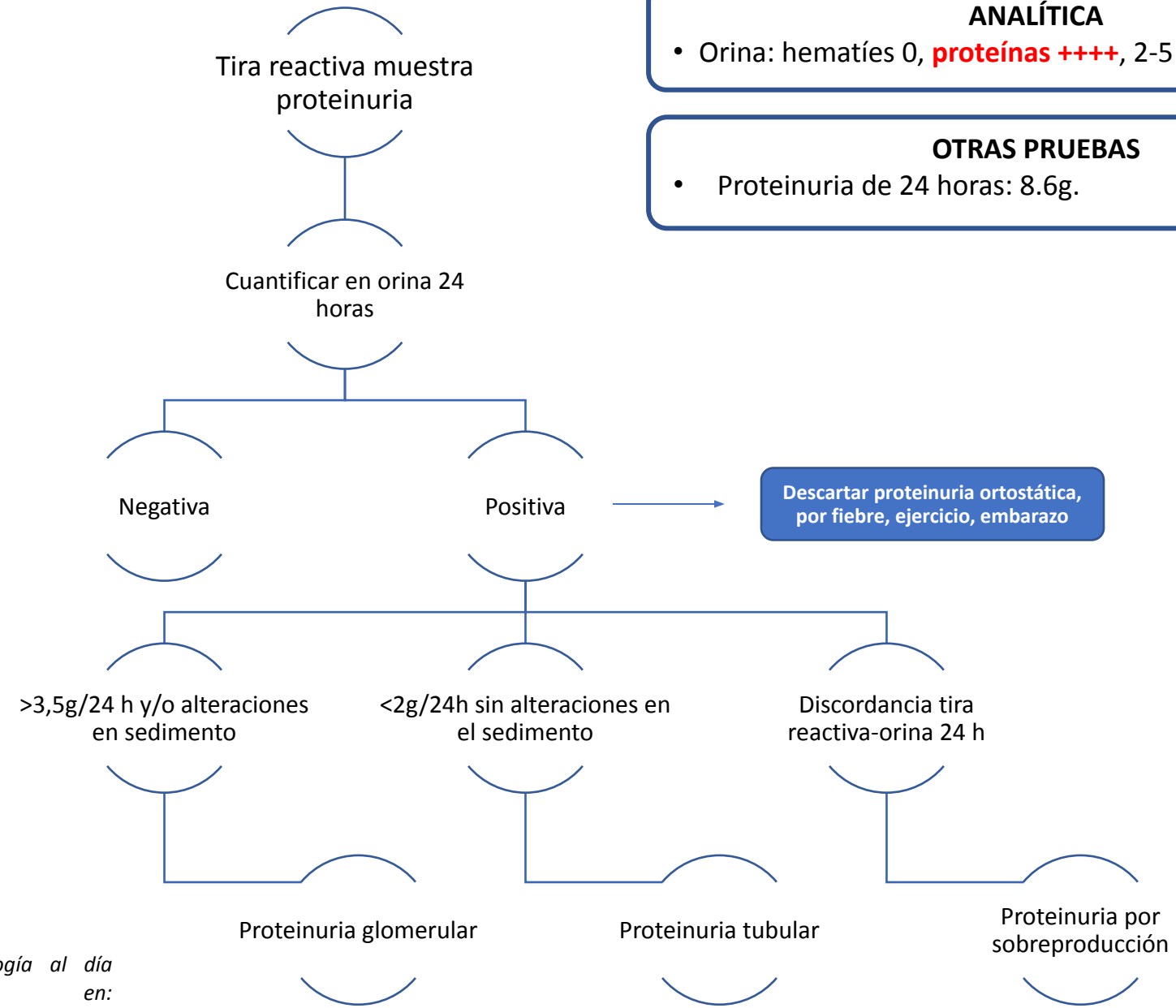

Síndromes Clínicos en Nefrología | Nefrología al día [Internet]. Disponible en: http://www.nefrologiaaldia.org/es-articulo-sindromes-clinicos-nefrologia-258

Sd. Nefrótico

ANALÍTICA

- Orina: hematíes 0, **proteínas ++++**, 2-5 leucocitos/campo

OTRAS PRUEBAS

- Proteinuria de 24 horas: 8.6g.

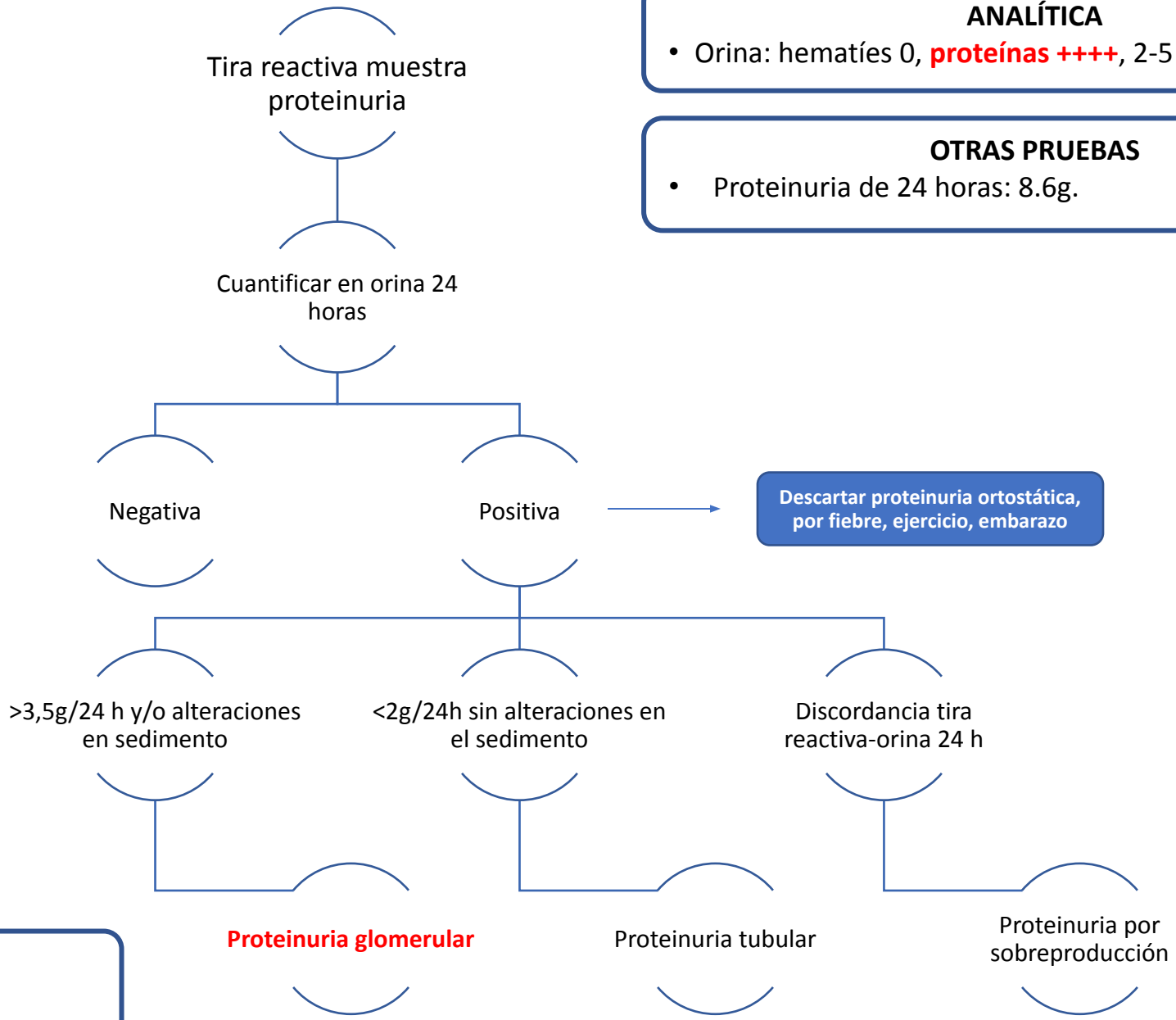

ANALÍTICA

- Albúmina 3.4g/dl

Sd. Nefrótico

- Es consecuencia del **aumento de la permeabilidad** para las proteínas y es expresión de una enfermedad glomerular cuando existe una alteración funcional o morfológica de la **barrera de filtración.**
- Presencia de **proteinuria superior a 3,5g en 24 horas**, que produce un descenso de las cifras de albúmina plasmática (**hipoalbuminemia de <3g/dL**).

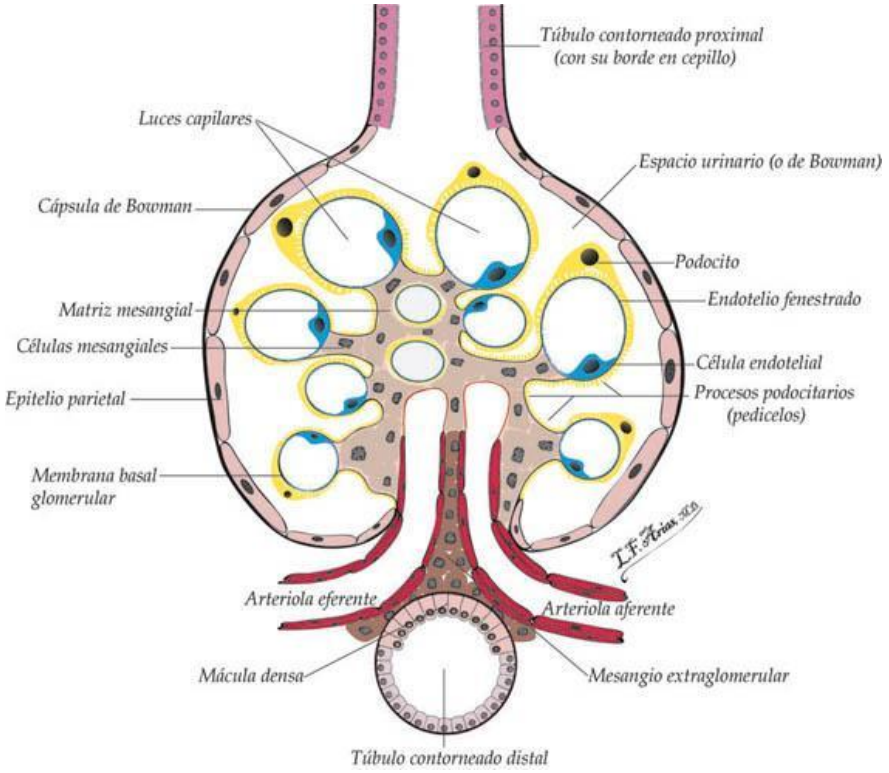

Murray I, Paolini MA. Histology, Kidney and Glomerulus. [Updated 2020 Feb 5]. In: StatPearls [Internet]. Treasure Island (FL): StatPearls Publishing; 2020 Jan-

Sd. Nefrótico

Manifestaciones clínicas

- Edemas
- Hiperlipidemia
- Pérdida de inmunoglobulinas y de factores del complemento
- **Trombosis**

Overview of heavy proteinuria and the nephrotic syndrome - UpToDate [Internet]. Disponible en: https://www-uptodate-com.sangva.a17.csinet.es/contents/overview-of-heavy-proteinuria-and-the-nephrotic-syndrome

GMN membranosa
GMN de mínimos cambios
Glomeruloesclerosis focal
y segmental
GMN
Membranoproliferativa

GMN membranosa

- Causa más frecuente de síndrome nefrótico en adultos, sobre todo en su forma primaria.
- Se produce alteración de la membrana basal glomerular debida a depósitos de inmunocomplejos subepiteliales que se forman in situ.
- Forma primaria, la más frecuente:
  - Auto-anticuerpos anti-fosfolipasa A2 receptor, encontrado en los podocitos.
- Formas secundarias:
  - Neoplasias: melanoma, pulmón, colon.
  - Infecciones crónicas: VHB, paludismo, sífilis, hidatidosis.
  - Enfermedades autoinmunes: lupus eritematoso sistémico, artritis reumatoide, dermatitis herpetiforme.
  - Fármacos: AINEs, penicilamina, sales de oro, captopril, mercurio, metales pesados.

GMN de mínimos cambios

- Más frecuente en niños.
- Se modifica la permeabilidad de la membrana basal por mediadores inflamatorios.
- Formas secundarias:
  - Fármacos: AINEs, rifampicina, interferón, litio.
  - Infecciones: VIH, CMV, Poliomavirus.
  - Paraneoplásico: linfoma de Hodgkin.

Glomeruloesclerosis focal y segmental

- Etiopatogenia variable. Se define como una entidad anatomopatológica caracterizada por la presencia de lesiones de esclerosis/hialinosis que afecta a un porcentaje variable de glomérulos (focal) y sólo a una parte de los mismos (segmentaria).
- Formas secundarias:
  - Nefropatías tubulointersticiales crónicas: nefropatía de reflujo, uropatía obstructiva, trasplante renal (nefropatía crónica del injerto).
  - Hiperfiltración: Diabetes mellitus, obesidad, trasplante renal.
  - Infecciones: VIH.
  - Enfermedades autoinmunes: Lupus eritematoso sistémico.
  - Enfermedades metabólicas: Síndrome de Alport.

GMN membranoproliferativa

- Etiopatogenia variable. Se caracteriza a nivel histológico por engrosamiento de la membrana basal glomerular (MBG) y cambios proliferativos a nivel mesangial.
- Formas secundarias:
  - Tumores: LNH, melanoma, leucemias.
  - Infecciones: VHC, endocarditis, parásitos (esquistosomas, malaria), abscesos.
  - Enfermedades autoinmunes: Crioglobulinemia mixta, artritis reumatoide.

Sd. Nefrótico

Enfermedades sistémicas	Lupus eritematoso sistémico
	Artritis reumatoide
	Dermatitis herpetiforme
	Crioglobulinemia
Enfermedades metabólicas	Diabetes
	Enfermedad de Graves-Basedow
	Síndrome nefrótico congénito
	Amiloidosis
Enfermedades infecciosas	Víricas: VIH, VHC, VHB
	Bacterianas: endocarditis, abscesos, sífilis
	Parásitos: malaria, esquistosomas, hidatidosis
Fármacos	Rifampicina, sales de oro, captopril, AINEs, penicilamina
Neoplasias	Linfomas, leucemias
	Tumores sólidos (melanoma/pulmón/colon)
Otras	Hiperfiltración
	Nefropatía crónica del injerto
	Nefropatía por reflujo

¿Historia clínica?

Overview of heavy proteinuria and the nephrotic syndrome - UpToDate [Internet]. Disponible en: https://www-uptodate-com.sangva.a17.csinet.es/contents/overview-of-heavy-proteinuria-and-the-nephrotic-syndrome

Sd. Nefrótico

Enfermedades sistémicas	Lupus eritematoso sistémico
	Artritis reumatoide
	Dermatitis herpetiforme
	Crioglobulinemia
Enfermedades metabólicas	Diabetes
	Enfermedad de Graves-Basedow
	Síndrome nefrótico congénito
	Amiloidosis
Enfermedades infecciosas	Víricas: VIH, VHC, VHB
	Bacterianas: endocarditis, abscesos, sífilis
	Parásitos: malaria, esquistosomas, hidatidosis
Fármacos	Rifampicina, sales de oro, captopril, AINEs, penicilamina
Neoplasias	Linfomas, leucemias
	Tumores sólidos (melanoma/pulmón/colon)
Otras	Hiperfiltración
	Nefropatía crónica del injerto
	Nefropatía por reflujo

¿Historia clínica?

Diagnóstico sindrómico

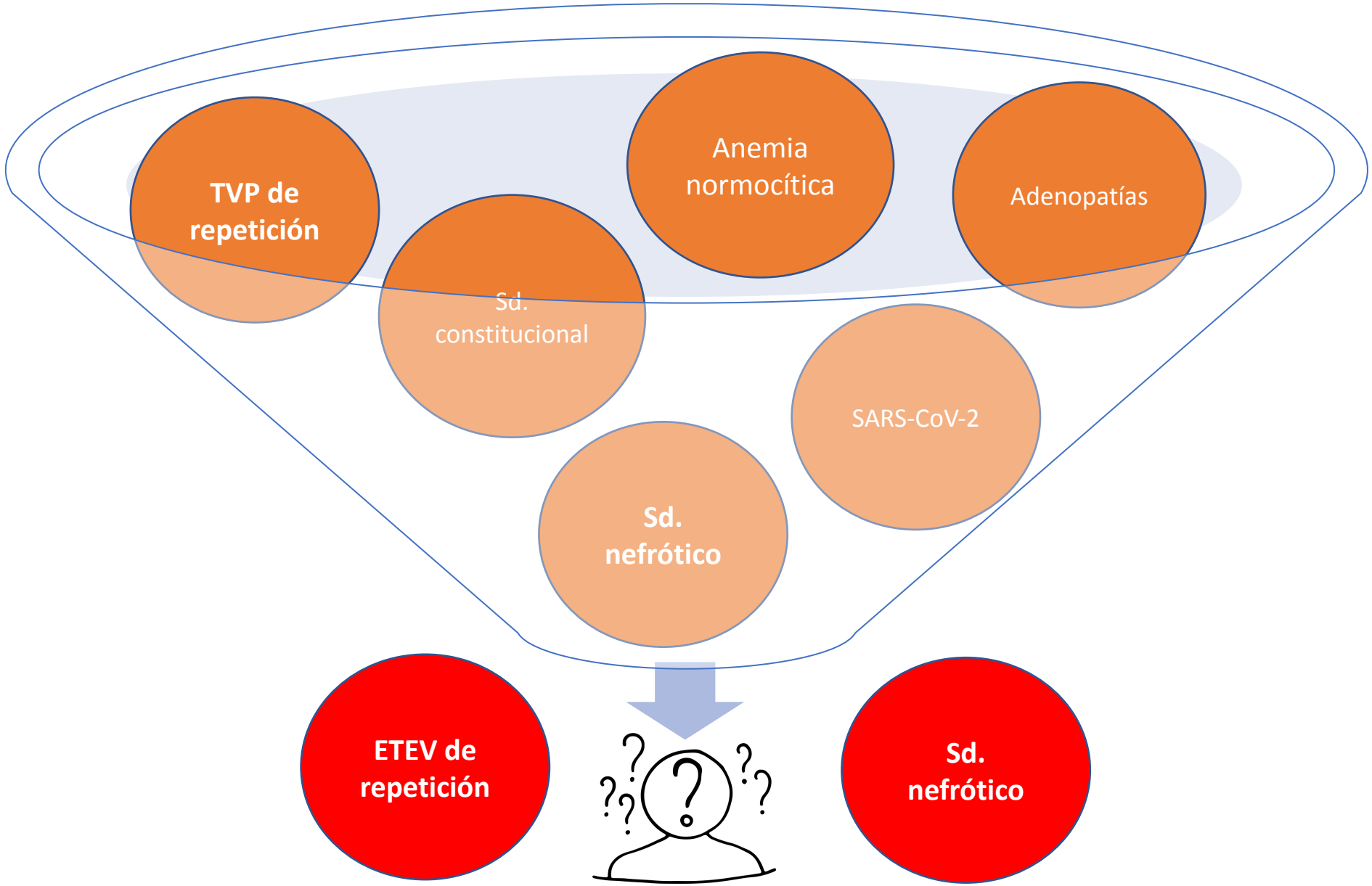

Pruebas a solicitar



LABORATORIO

- B2 microglobulina, LDH.
- Auto-AC (FR, ANAs, Anti-fosfolípido, antiDNA, antiSM), Complemento (C3, C4).
- Beta-HCG.
- Ferritina, VSG.
- Proteinograma en orina y sangre; crioglobulinas.
- Antitrombina, Proteína C, Proteína S, Anticoagulante lúpico (TVVRd), Resistencia a la Proteína C activada, Ac. Anticardiolipina IgG, Ac. Anticardiolipina IgM, Beta 2 Glicoproteína-I IgG, Beta 2 Glicoproteína-I IgM, Anticoagulante lúpico (SCT).

MICROBIOLOGIA

- Serología: VIH, VHB, VHC, Echinococcus, Schistosoma, Sífilis, Strongyloides
- Hemocultivos.
- Microscopia óptica de una muestra de sangre (frotis fresco y de gota gruesa).
- Examen microscópico de las heces u orina en busca de huevos (S. haematobium).
- IGRA.

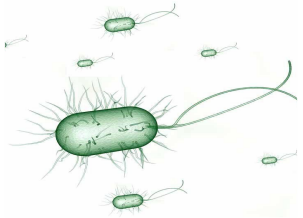

PRUEBAS DE IMAGEN

- TAC-TORACO-ABDOMINO-PÉLVICO

ANATOMÍA PATOLÓGICA

- BIOPSIA RENAL

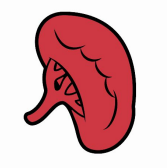

Pruebas a solicitar

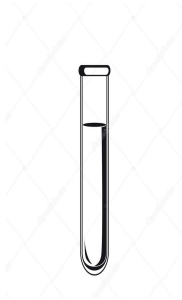

LABORATORIO

- B2 microglobulina, LDH.
- Auto-AC (FR, ANAs, Anti-fosfolípido, antiDNA, antiSM), Complemento (C3, C4).
- Beta-HCG.
- Ferritina, VSG.
- Proteinograma en orina y sangre; crioglobulinas.
- Antitrombina, Proteína C, Proteína S, Anticoagulante lúpico (TVVRd), Resistencia a la Proteína C activada, Ac. Anticardiolipina IgG, Ac. Anticardiolipina IgM, Beta 2 Glicoproteína-I IgG, Beta 2 Glicoproteína-I IgM, Anticoagulante lúpico (SCT).

MICROBIOLOGIA

- Serología**: VIH, VHB, VHC**, Echinococcus, Schistosoma, Sífilis, **Strongyloides**
- Hemocultivos.
- Microscopia óptica de una muestra de sangre (frotis fresco y de gota gruesa).
- Examen microscópico de las heces u orina en busca de huevos (S. haematobium).
- **IGRA**.

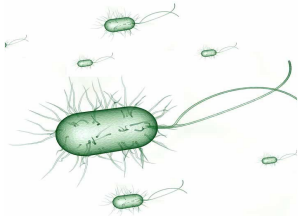

PRUEBAS DE IMAGEN

- TAC-TORACO-ABDOMINO-PÉLVICO

ANATOMÍA PATOLÓGICA

- BIOPSIA RENAL

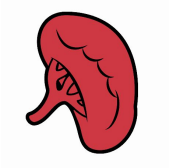

¿Inmunosupresión?

VACUNACIÓN

¿Biopsia?

En el adulto se debe realizar en caso de no haber una causa clara (ej.: diabetes de larga evolución) que justifique el cuadro, siempre y cuando no haya contraindicación.

Sospecha inicial

Anemia normo-cítica

Sd. nefrótico

ETEV de repetición

Constitu-cional

Adeno-patías

¿Síndrome Paraneoplásico?

¿Lupus eritematoso sistémico?

Sospecha inicial

Anemia normo-cítica

Sd. nefrótico

Constitu-cional

ETEV de repetición

Adeno-patías

La nefritis lúpica es más frecuente en mujeres (9:1) y suele acontecer entre los 18-35 años en la mayoría de ocasiones.

¿Síndrome Paraneoplásico?

Lupus eritematoso sistémico

Robles Marhuenda, Ángel. Lupus eritematoso sistémico. Afectación renal y neurológica. Cátedra de Medicina Interna.

¿Biopsia en la nefropatía lúpica?

- Indicado si:
  - Proteinuria >500mg/d en orina de 24 horas o cociente proteínas/creatinina en muestra matutina o en orina 24 horas >0,5.
  - Sedimento activo con hematuria, leucocituria o cilindruria.
- El estudio anatomopatológico es útil para:
  - Confirmar el diagnóstico de nefritis.
  - Clasificar la nefritis en unos de los seis tipos definidos por la *International Society of Nephrology* y la *Renal Pathology Society.*
  - Evaluar el grado de actividad o cronicidad.
  - Decidir el tratamiento inmunosupresor.

¿Biopsia en la nefropatía lúpica?

- Indicado si:
  - Proteinuria >500mg/d en orina de 24 horas o cociente proteínas/creatinina en muestra matutina o en orina 24 horas >0,5.
  - Sedimento activo con hematuria, leucocituria o cilindruria.
- El estudio anatomopatológico es útil para:
  - Confirmar el diagnóstico de nefritis.
  - Clasificar la nefritis en unos de los seis tipos definidos por la *International Society of Nephrology* y la *Renal Pathology Society.*
  - Evaluar el grado de actividad o cronicidad.
  - Decidir el tratamiento inmunosupresor.

Durante el ingreso la paciente presenta empeoramiento del estado general, con cansancio y astenia junto con orinas oscuras.

Analítica:

- Hemoglobina 9,5g/dl □ **5,5g/dl**
- ↑ Bilirrubina, ↑ LDH, ↓ Haptoglobina

- No transfusión previa.
- No exteriorización de sangrado.
- No procedimientos invasivos recientes.

Sd. Hemolítico

- Destrucción prematura de eritrocitos (acortando así su vida <120 días) pudiendo o no la médula ósea compensar su destrucción. Si la destrucción es mayor que la compensación de la médula ósea: **anemia hemolítica**.

- Disminución de la hemoglobina con aumento de reticulocitos
- Frotis:
  - Macrocitosis y policromatofilia
  - Eritroblastos, trombocitosis, leucocitosis
  - Anomalías morfológicas

- Aumento de bilirrubina indirecta
- Aumento de LDH
- Disminución de haptoglobina
- Hemoglobina libre

- Hemoglobinuria
- Hemosiderinuria

Diagnosis of hemolytic anemia in adults - UpToDate [Internet]. Disponible en: https://www-uptodate-com.sangva.a17.csinet.es/contents/diagnosis-of-hemolytic-anemia-in-adults

Anemia hemolítica

Clasificación

- Congénitas vs. Adquiridas
- Intracorpuscular vs. Extracorpuscular
- Intravascular vs. Extravascular
- Mecanismo inmune: inmune vs. no inmune

Anemia hemolítica

Clasificación

- Congénitas vs. Adquiridas
- Intracorpuscular vs. Extracorpuscular
- Intravascular vs. Extravascular
- Mecanismo inmune: inmune vs. no inmune

Anemia hemolítica

ADQUIRIDAS	EXTRACORPUSCULAR	FACTORES EXTRÍNSECOS	INMUNES	Anemia hemolítica autoinmune	Autoanticuerpos Aloanticuerpos Medicamentos
			NO INMUNES		Hiperesplenismo Microangiopáticas Mecánicas Infecciones Fármacos
	INTRACORPUSCULAR	FACTORES INTRÍNSECOS	Hemoglobinuria paroxística nocturna		
CONGÉNITAS	INTRACORPUSCULAR		Hemoglobinopatías (talasemias, anemia falciforme) Enzimopatías Membranopatías		

Adaptación de M.J. García Rodríguezа, E. Rodrigo Álvareza, M. Morado Ariasa y F. Hernández Navarroa, Protocolo diagnóstico de las anemias Hemolíticas. Medicine. 2008;10(20):1371-4.

Anemia hemolítica

ADQUIRIDAS	EXTRACORPUSCULAR	FACTORES EXTRÍNSECOS	INMUNES	Anemia hemolítica autoinmune	Autoanticuerpos Aloanticuerpos Medicamentos
			NO INMUNES		Hiperesplenismo Microangiopáticas Mecánicas Infecciones Fármacos
	INTRACORPUSCULAR	FACTORES INTRÍNSECOS	Hemoglobinuria paroxística nocturna		
CONGÉNITAS	INTRACORPUSCULAR		Hemoglobinopatías (talasemias, anemia falciforme) Enzimopatías Mebranopatías		

Anemia hemolítica

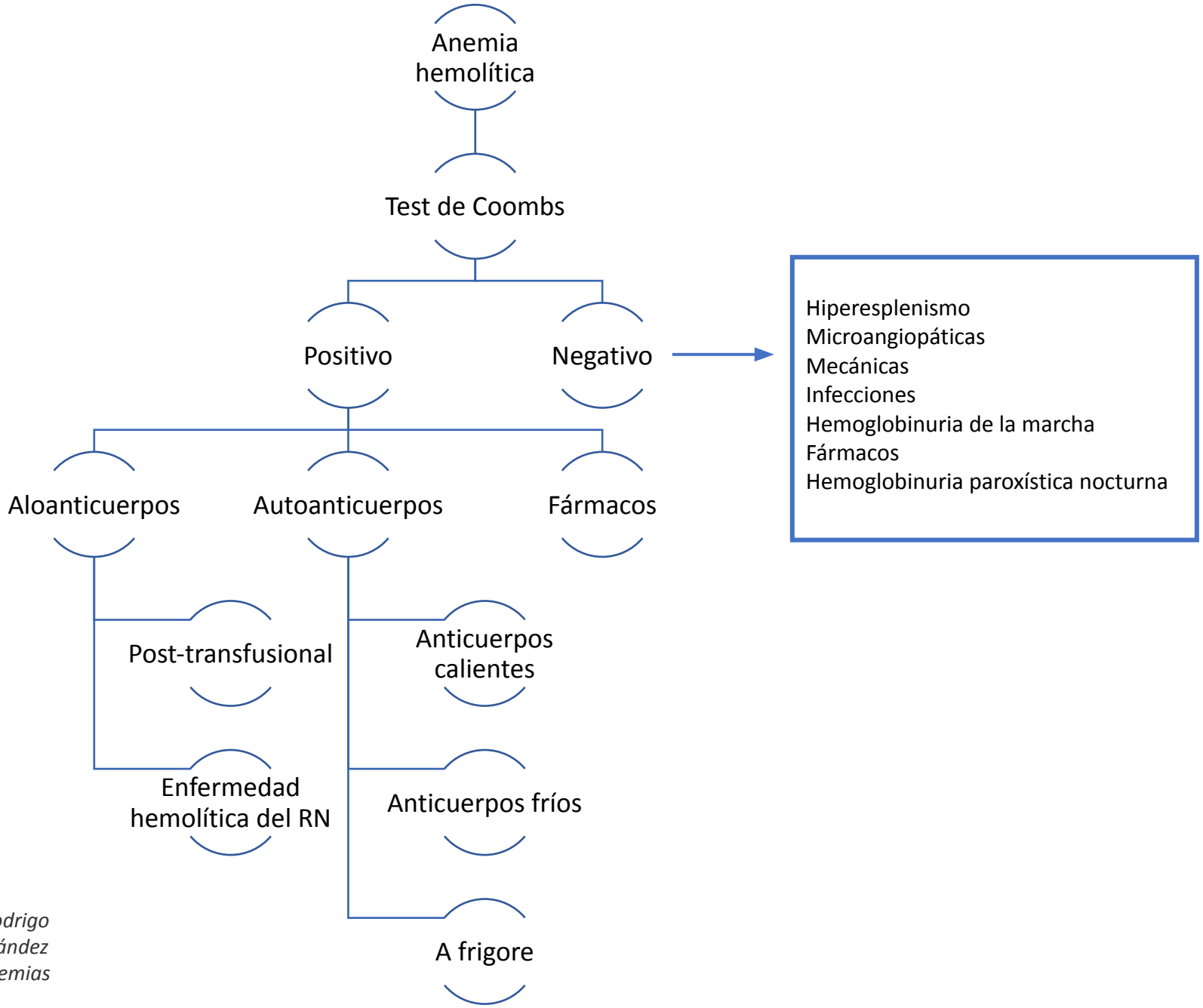

Adaptación M.J. García Rodrígueza, E. Rodrigo Álvareza, M. Morado Ariasa y F. Hernández Navarroa, Protocolo diagnóstico de las anemias Hemolíticas. Medicine. 2008;10(20):1371-4.

Anemia hemolítica

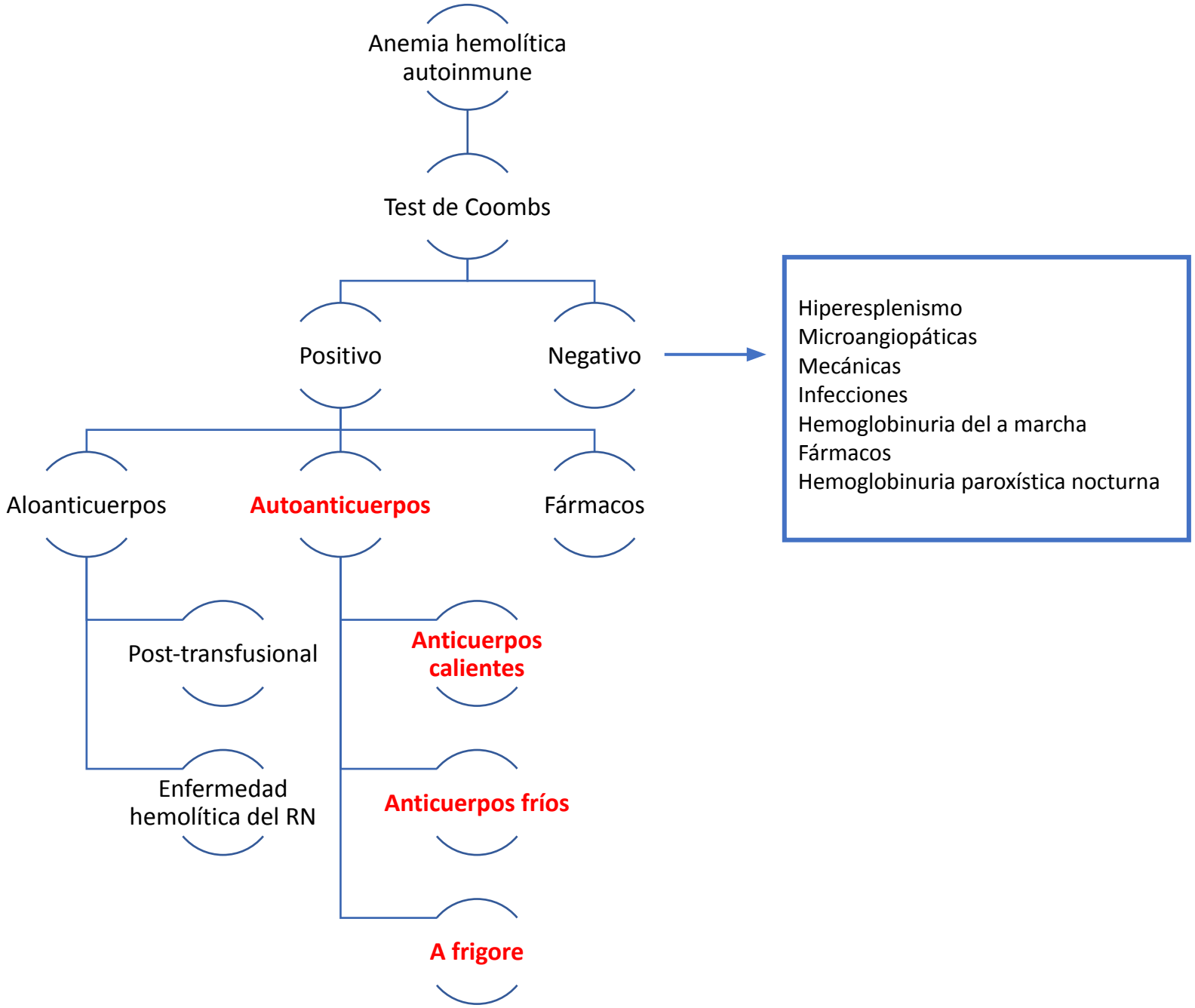

Anemia hemolítica por auto-anticuerpos

LA MÁS FRECUENTE

Anticuerpos calientes (IgG)

- Idiopática
- Secundarias:
  - Sd. Linfoproliferativos: LLC, LNH
  - AI: LES, AR, colitis ulcerosa
  - Tumores: timoma, teratoma dermoide

PAD + para IgG +/- C3
Frotis: esferocitos

Anticuerpos fríos crioaglutininas (C3d)

- Idiopática: crónica (ancianos)
- Secundaria:
  - Infecciones: Mycoplasma pneumoniae, VEB, CMV
  - Enfermedad maligna

PAD + para C3d
Plasma: títulos de IgM con amplitud térmica >30ºC

Hemoglobinuria paroxística *a frigore* (IgG)

- Aguda: niños con infecciones víricas
- Crónica: Sífilis secundaria y terciaria

Identificar hemolisina + demostrar naturaleza bifásica

Anemia hemolítica por auto-anticuerpos

LA MÁS FRECUENTE

Anticuerpos calientes (IgG)

- Idiopática
- Secundarias:
  - Sd. Linfoproliferativos: LLC, LNH
  - AI: **LES**, AR, colitis ulcerosa
  - Tumores: timoma, teratoma dermoide

Anticuerpos fríos crioaglutininas (C3d)

- Idiopática: crónica (ancianos)
- Secundaria:
  - Infecciones: Mycoplasma pneumoniae, VEB, CMV
  - Enfermedad maligna

Hemoglobinuria paroxística *a frigore* (IgG)

- Ag a: niños con infecciones víricas
- ica: Sífilis secundaria y terciaria

¡NO CORTICOIDES!

PAD + para IgG +/- C3
Frotis: esferocitos

Tratamiento: 1-2 mg/kg/día de prednisona o 0,8-1,6mg/kg/día de metilprednisolona.

+/- Rituximab

Hasta Hb >10 mg/dL (aprox. 2-3 semanas).

Warm autoimmune hemolytic anemia (AIHA) in adults - UpToDate [Internet]. Disponible en: https://www-uptodate-com.sangva.a17.csinet.es/contents/warm-autoimmune-hemolytic-anemia-aiha-in-adults

Diagnóstico sindrómico

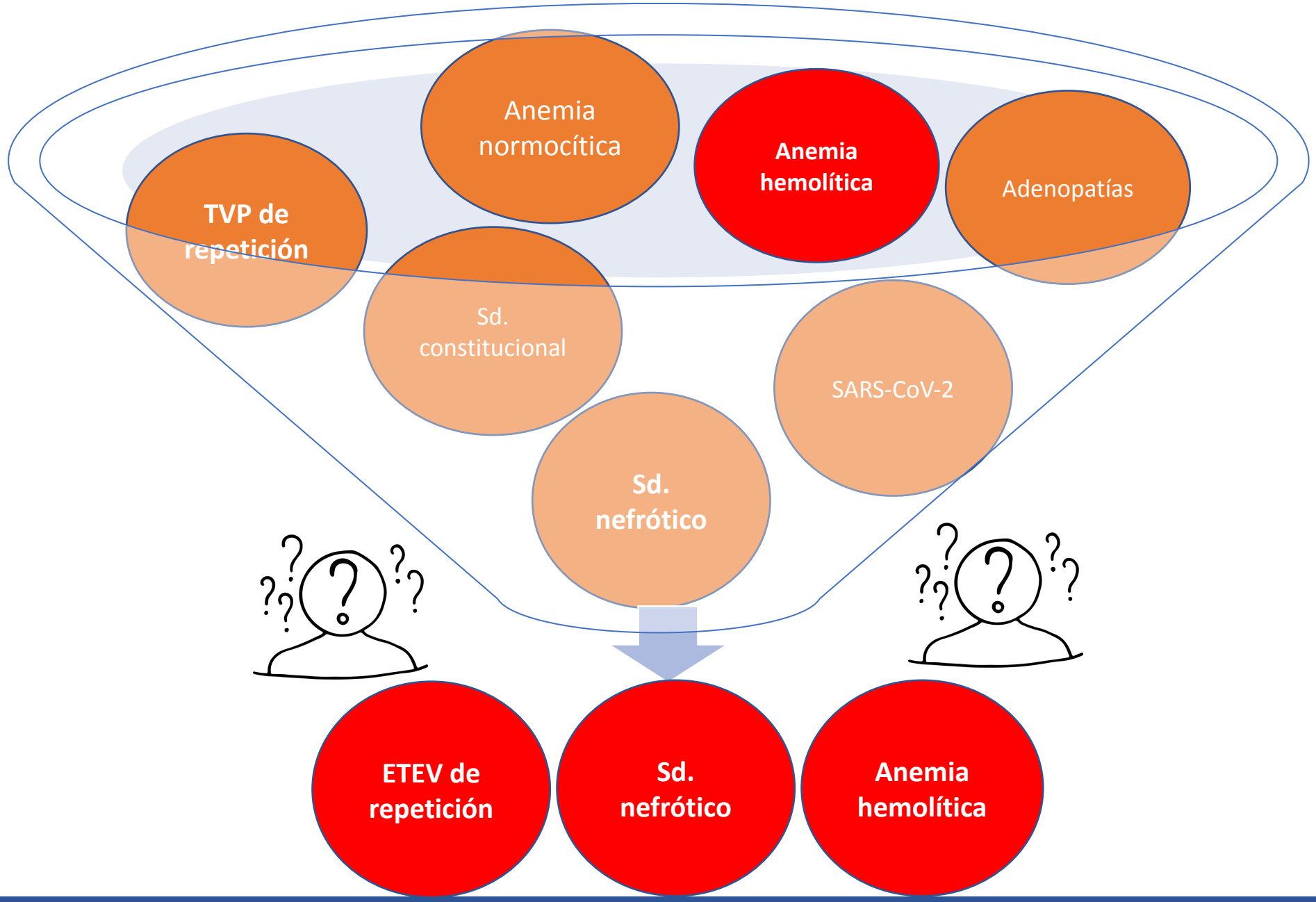

Sd. nefrótico

ETEV

Anemia hemolítica

Lupus Eritematoso Sistémico

(+/- Síndrome antifosfolípido)



- Enfermedad autoinmune con **gran variabilidad** en sus formas de presentación.
- **Diagnóstico clínico** aunque existen criterios que sirven de apoyo (LES incompleto).
- Prevalencia entre 20-241 casos por 100.000 habitantes.
  - Más frecuente en **mujeres**; y de origen **afroamericano** (**406 por 100.000**).

- Manifestaciones cutáneas, musculoesqueléticas, nefrológicas, neuropsiquiátricas, cardiovasculares, pulmonares, hematológicas, digestivas, oftalmológicas… generales.

Bernatsky S, Joseph L, Pineau CA, Tamblyn R, Feldman DE, Clarke AE. A population-based assessment of systemic lupus erythematosus incidence and prevalence--results and implications of using administrative data for epidemiological studies. Rheumatology (Oxford). 2007 Dec;46(12):1814-8. doi: 10.1093/rheumatology/kem233.

Aringer M, Costenbader K, Daikh D, Brinks R, Mosca M, Ramsey-Goldman R, Smolen JS, et al. 2019 European League Against Rheumatism/American College of Rheumatology classification criteria for systemic lupus erythematosus. Ann Rheum Dis. 2019 Sep;78(9):1151-1159. doi: 10.1136/annrheumdis-2018-214819.

LES +/- SAF



ANA > o = 1/80	
Constitucionales • Fiebre >38.3C	2
Mucocutáneos	
• Lupus cutáneo agudo	6
• LCSA o LEC	4
• Aftas orales	2
• Alopecia no cicatricial	2
Serositis	
• Pericarditis aguda	6
• Derrame pleural o pericárdico	5
Músculo-esqueléticos • Artritis	6
Neurológicos	
• Convulsiones	5
• Psicosis	3
• Delirium	2
Hematológicos	
• Trombopenia	4
• Anemia hemolítica autoinmune	4
• Leucopenia	3
Renales	
• GN lúpica III o IV	10
• GN lúpica V	8
• Proteinuria >0.5 g/24h	4

Inmunológicos	
Acs altamente específicos	
• Anti-DNAn	6
• Anti-Sm	6
Complemento	
• C3 y C4 bajos	4
• C3 bajo o C4 bajo	3
Ac antifosfolípidos • Ac-anticardiolipina • Ac-anti-beta2glicoproteína • Anticoagulante lúpico	2

Aringer M, Costenbader K, Daikh D, Brinks R, Mosca M, Ramsey-Goldman R, Smolen JS, et al. 2019 European League Against Rheumatism/American College of Rheumatology classification criteria for systemic lupus erythematosus. Ann Rheum Dis. 2019 Sep;78(9):1151-1159. doi: 10.1136/annrheumdis-2018-214819.

LES +/- SAF

Sd. nefrótico = **Nefropatía lúpica**

Clase I	NL con cambios mínimos mensangiales	Tratamiento de manifestaciones extrarrenales
Clase II	NL con proliferación mesangial	Si >1-2 g/día proteinuria iniciar esteroides (0.5 mg/kg/día)
Clase III	GN focal (< 50% glomérulos) A: lesión activa A/C: activa y crónica C: crónica	**Tratamiento de inducción intensivo:** Corticoides (1 mg/kg/día) +/- otros inmunosupresores. ** si proliferación extracapilar o deterioro función renal pulsos (250-1000 mg/día -3 días)
Clase IV	GN difusa (>50% glomérulos) A: lesión activa A/C: activa y crónica C: crónica	
Clase V	GN membranosa	**Tratamiento combinado:** prednisona + ciclosporina/ciclofosfamida
Clase VI	GN con esclerosis avanzada	Manifestaciones extrarrenales

Bajema IM, Wilhelmus S, Alpers CE, Bruijn JA, Colvin RB, Cook HT, D'Agati VD, Ferrario F, Haas M, Jennette JC, Joh K, Nast CC, Noël LH, Rijnink EC, Roberts ISD, Seshan SV, Sethi S, Fogo AB. Revision of the International Society of Nephrology/Renal Pathology Society classification for lupus nephritis: clarification of definitions, and modified National Institutes of Health activity and chronicity indices. Kidney Int. 2018 Apr;93(4):789-796. doi: 10.1016/j.kint.2017.11.023.

Lee YH, Woo JH, Choi SJ, Ji JD, Song GG. Induction and maintenance therapy for lupus nephritis: a systematic review and meta-analysis. Lupus. 2010 May;19(6):703-10. doi: 10.1177/0961203309357763.

LES +/- SAF

ANA > o = 1/80	
Constitucionales • Fiebre >38.3C	2
Mucocutáneos	
• Lupus cutáneo agudo	6
• LCSA o LEC	4
• Aftas orales	2
• Alopecia no cicatricial	2
Serositis	
• Pericarditis aguda	6
• Derrame pleural o pericárdico	5
Músculo-esqueléticos • Artritis	6
Neurológicos	
• Convulsiones	5
• Psicosis	3
• Delirium	2
Hematológicos	
• Trombopenia	4
• Anemia hemolítica autoinmune	4
• Leucopenia	3
Renales	
• GN lúpica III o IV	10
• GN lúpica V	8
• Proteinuria >0.5 g/24h	4

Inmunológicos	
Acs altamente específicos	
• Anti-DNAn	6
• Anti-Sm	6
Complemento	
• C3 y C4 bajos	4
• C3 bajo o C4 bajo	3
Ac antifosfolípidos • Ac-anticardiolipina • Ac-anti-beta2glicoproteína • Anticoagulante lúpico	2

Anemia hemolítica

Sd. nefrótico

Aringer M, Costenbader K, Daikh D, Brinks R, Mosca M, Ramsey-Goldman R, Smolen JS, et al. 2019 European League Against Rheumatism/American College of Rheumatology classification criteria for systemic lupus erythematosus. Ann Rheum Dis. 2019 Sep;78(9):1151-1159. doi: 10.1136/annrheumdis-2018-214819.

LES +/- ¿SAF?

ETEV

Criterios clínicos	Criterios analíticos ?
Trombosis: arteriales y/o venosas, cualquier localización	**Anticoagulante lúpico**
Complicaciones obstétricas:	**Anticuerpos anticardiolipina (IgG/IgM)**
• Tres o más abortos inexplicados consecutivos antes de la 10ª semana de gestación	**Anticuerpos antiBeta2GpI (IgG/IgM)**
• Una o más muertes fetales después de la 10ª semana de gestación	** DOS determinaciones positivas ** Títulos medios o altos ** Separadas 12 semanas
• Uno o más nacimientos prematuros (34s o menos) por preeclampsia severa/eclampsia o insuficiencia placentaria	

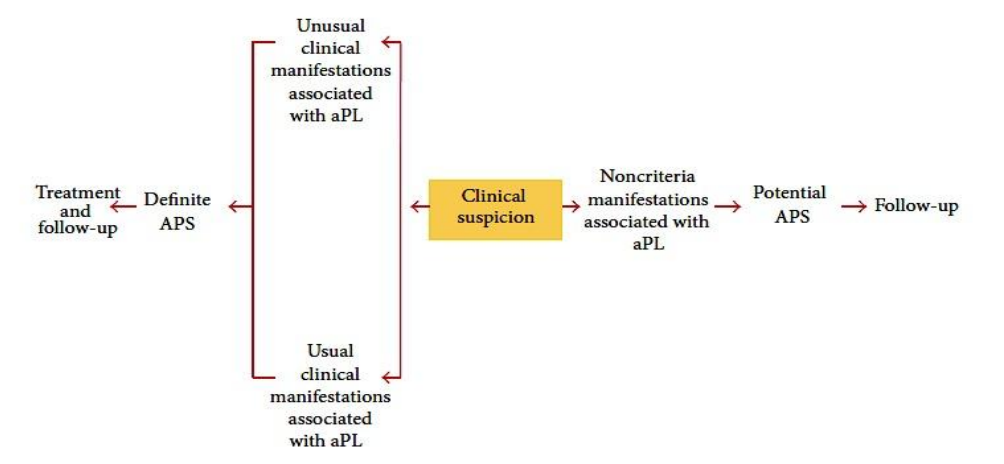

Miyakis S, Lockshin MD, Atsumi T, Branch DW, Brey RL, Cervera R, Derksen RH, DE Groot PG, Koike T, Meroni PL, Reber G, Shoenfeld Y, Tincani A, Vlachoyiannopoulos PG, Krilis SA. International consensus statement on an update of the classification criteria for definite antiphospholipid syndrome (APS). J Thromb Haemost. 2006 Feb;4(2):295-306. doi: 10.1111/j.1538-7836.2006.01753.x.

Emmi G et al. An Approach to Differential Diagnosis of Antiphospholipid Antibody Syndrome and Related Conditions. The Scientific World Journal, Volume 2014, ID 341342

LES +/- ¿SAF?

Sd. nefrótico

ETEV

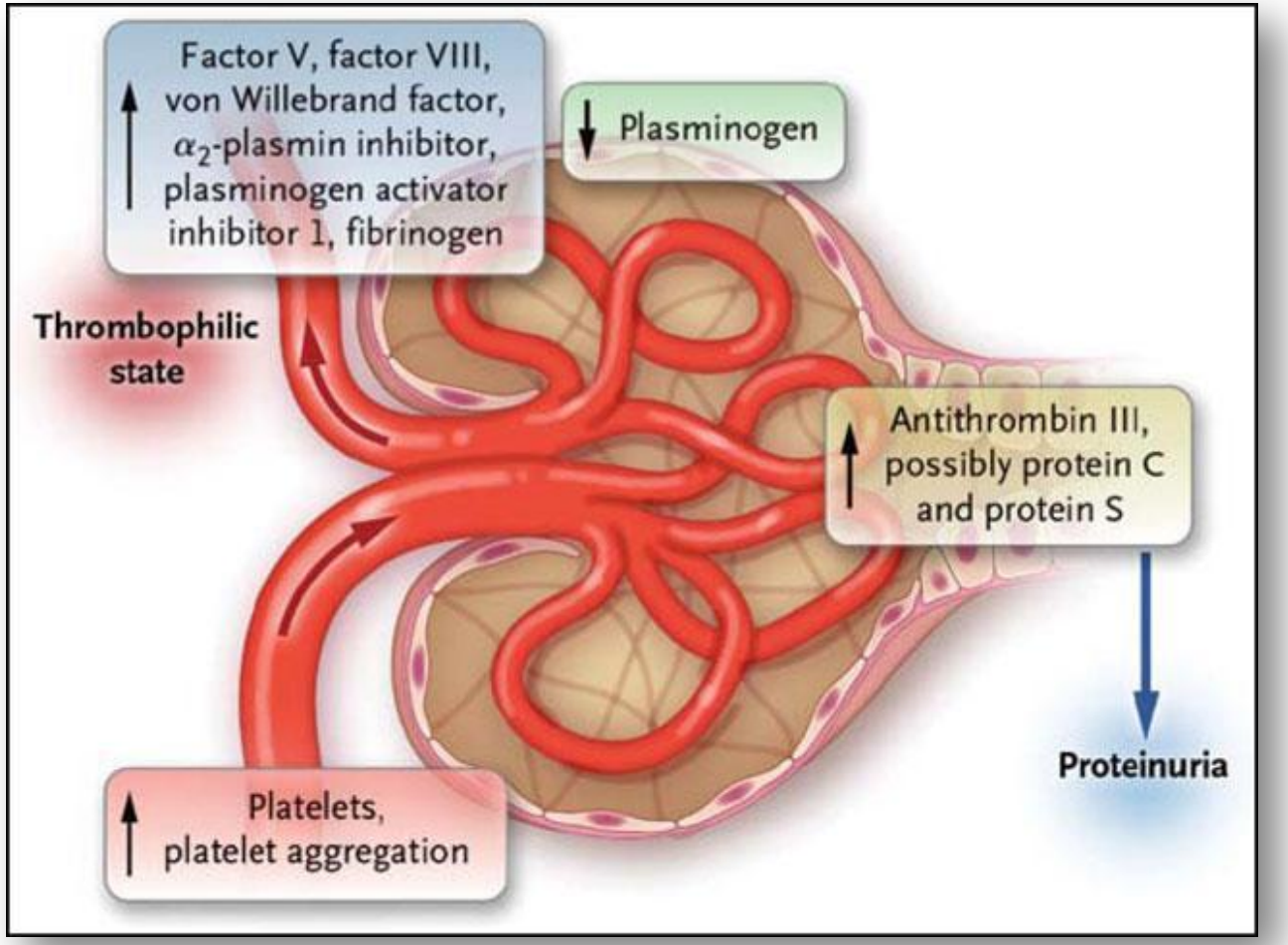

Loscalzo J. Venous thrombosis in the nephrotic syndrome. N Engl J Med. 2013 Mar 7;368(10):956-8. doi: 10.1056/NEJMcibr1209459.

Diagnóstico final de sospecha:





LUPUS ERITEMATOSO SISTÉMICO

- Nefritis lúpica con síndrome nefrótico secundario
- ETEV secundaria +/- Síndrome antifosfolípido
- Anemia hemolítica secundaria

CONSORCI
HOSPITAL GENERAL
UNIVERSITARI
VALÈNCIA

Gracias por vuestra atención