CASO DIAGNÓSTICO DIFERENCIAL MAYO 2021

Mujer de 29 años de edad, natural de República Dominicana. No presenta alergias medicamentosas, no antecedentes médicos o quirúrgicos relevantes. No tratamiento habitual.

Historia actual:
Es diagnosticada un mes antes de acudir a nuestro centro, en su país, de trombosis venosa profunda bilateral con TEP, iniciándose anticoagulación inicialmente con heparina y después con warfarina. No dispone ahora de los informes. Asocia además cuadro constitucional de 3 meses de evolución consistente en astenia, pérdida de peso de 5kg y febrícula intermitente.
Acude a urgencias en el día de hoy por presentar dolor a nivel del miembro inferior derecho. No fiebre, no disnea, aunque sí astenia intensa. No dolor abdominal, no náuseas o vómitos, no alteración del tránsito intestinal. No síndrome miccional, aunque sí refiere orinas espumosas en los últimos días, así como algún episodio previo de orina oscura, autolimitado. No artralgias o lesiones cutáneas.

En la **exploración**, la paciente presenta leve palidez mucocutánea, se encuentra consciente, orientada, colaboradora. PA 115/75, FC 95, SatO2 98% con aire ambiente, Tª 37.3ºC. ACP: ruidos cardíacos rítmicos, sin soplos audibles, MVC sin ruidos patológicos sobreañadidos. Abdomen blando, depresible, no doloroso a la palpación, no masas o megalias, no defensa. Edematización con aumento de temperatura a nivel de miembro inferior derecho, de predominio infrapoplíteo. No se objetivas signos de artritis. No lesiones cutáneas. Orofaringe sin hallazgos patológicos. Se palpan múltiples y pequeñas adenopatías cervicales, axilares e inguinales.

En la **analítica** de urgencias destaca:

- Hemoglobina 9,5g/dl con VCM de 92fL, leucocitos 5400 con 65% de neutrófilos, sin otras alteraciones en la fórmula, plaquetas 390000, glucosa 85mg/dl, sodio 138mEq/L, potasio 4.2mEq/L, calcio corregido 9.5, albúmina 3.4, creatinina 0.9mg/dl, urea 40mg/dl, perfil hepático sin alteraciones, PCR 4.5, tiempos de coagulación no alterados, dímero D 2864.
- Orina: hematíes 0, proteínas ++++, 2-5 leucocitos/campo

PCR SARS-CoV2 positiva. Rx tórax sin hallazgos patológicos.

Se realiza un ECO-doppler de miembro inferior izquierdo, en el que se objetiva una trombosis venosa profunda a nivel de vena poplítea con extensión a femoral.
Se realiza un angio-TC torácico en el que se descarta TEP y no hay neumonía.

La paciente ingresa aislada para estudio. Ante el hallazgo de 4 cruces de proteínas en la tira reactiva se solicita una proteinuria de 24 horas, resultando de 8.6g.

Se inicia estudio, se solicitan pruebas complementarias y se instaura tratamiento inicial.

CUESTIONES

- ➔ **Diagnósticos sindrómicos, diagnóstico diferencial.**
- ➔ **Pruebas y estudios a solicitar**
- ➔ **Tratamiento inicial ante la sospecha**

En resumen, se trata de una paciente joven, de 29 años, sin antecedentes, que presenta un episodio de **trombosis venosa profunda** asociando un TEP hace un mes.

Además, presenta un **cuadro constitucional**, con pérdida de peso y **febrícula**, además de presentar un cuadro poliadenopático. Esto es algo relativamente inespecífico y que puede tener múltiples causas, desde enfermedades infecciosas, neoplásicas, inflamatorias/autoinmunes.

Analíticamente destaca una **anemia normo-normo** y trombocitosis, junto con leve elevación de PCR, compatible con un **proceso inflamatorio crónico**.

Presenta además **proteinuria en rango nefrótico**, sin alteración de la función renal.

- **Cuadro poliadenopático, febrícula, pérdida de peso**
- **Trombosis venosa profunda**
- **Proteinuria nefrótica**

El cuadro constitucional, las adenopatías y la pérdida de peso se trata de procesos relativamente genéricos, con múltiples diagnósticos posibles, por lo que nos centramos en la TVP y la proteinuria.

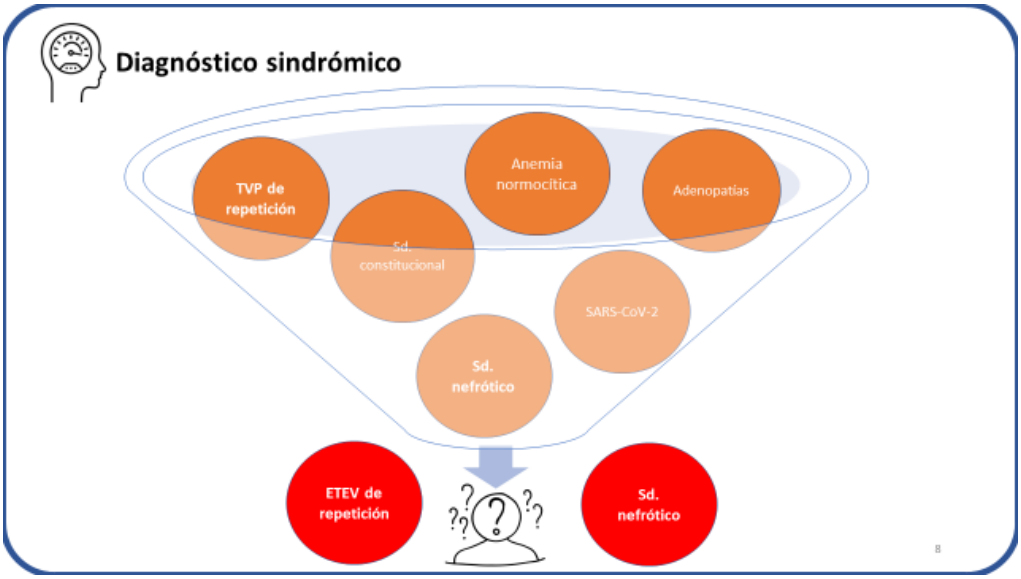

Trombosis venosa profunda

- En un 80% de los casos existe un factor de riesgo identificable.
- Trombosis de repetición vs Trombosis no resuelta / síndrome postrombótico.
    - Trombosis persistente + cambios inflamatorios de la pared venosa y recirculación (3-6 meses tras evento inicial)
- Trombosis previa = factor de riesgo mayor para ETEV.

Trombofilia hereditaria	Mutación factor V de Leiden
	Mutación G20210A (protrombina)
	Déficit de proteína C
	Déficit de proteína S
	Déficit de antitrombina
Trombofilia adquirida (otros factores)	Obesidad
	Edad mayor de 65 años
	Embarazo
	Inmovilización
	Cirugía (ortopédica)
	Traumatismo moderado-grave
	Insuficiencia cardíaca
	Insuficiencia hepática
	Enfermedad inflamatoria intestinal
	Síndrome nefrótico
	Neoplasias (pulmón/páncreas/colon/riñón)
	Síndromes mieloproliferativos
	Hemoglobinuria paroxística nocturna
	Síndrome antifosfolípido
	Catéter venoso central
	Anticonceptivos orales
	Terapia hormonal sustitutiva
	Tratamientos oncológicos (tamoxifeno/talidomida/asparaginasa/bevacizumab)
	COVID-19

Trombofilia hereditaria

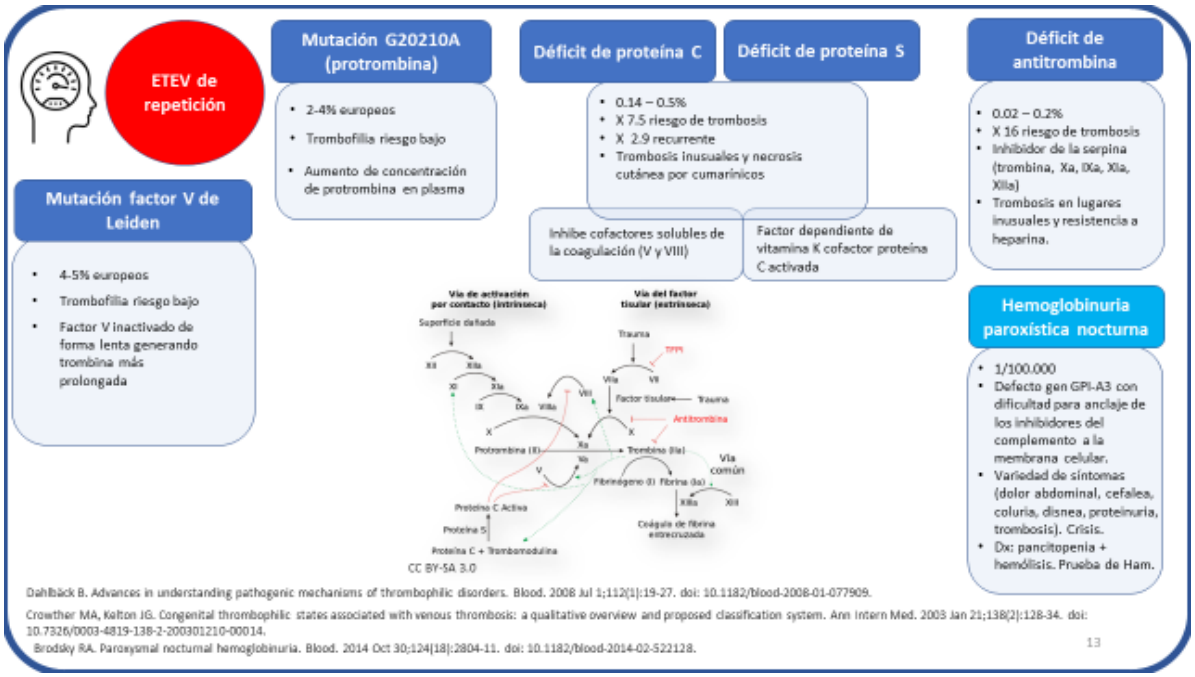

Trombofilia adquirida

La infección por SARS-COV2 provoca un estado de hipercoagulabilidad en pacientes COVID 19 asociado a inflamación, de forma mayoritaria en pacientes de UCI. → Paciente SIN neumonía, SIN otra clínica de COVID-19 y con la TVP previa (poco probable implicación del COVID).

Estudio de trombosis:

Antitrombina,
Proteína C, Proteína S,
Anticoagulante lúpico (TVVRd),
Resistencia a la Proteína C act,
Ac. Anticardiolipina IgG,
Ac. Anticardiolipina IgM,
Beta 2 Glicoproteína-I IgG,
Beta 2 Glicoproteína-I IgM,
Anticoagulante lúpico (SCT).

Prueba	Trombosis aguda	Tratamiento con heparina	Cumarínicos
Factor V Leiden	Sin cambios	Sin cambios	Sin cambios
Mutación protrombina	Sin cambios	Sin cambios	Sin cambios
Déficit de proteína C	Sin cambios	Sin cambios	No puede medirse (HBPM)
Déficit de proteína	Disminuye	Sin cambios	No puede medirse (HBPM)
Déficit de antitrombina	Disminuye	Disminuye	Sin cambios
Anticuerpo antifosfolípido	Sin cambios	Sin cambios	Sin cambios
Anticoagulante lúpico	Sin cambios	No puede medirse	Falsos positivos

Trombofilia hereditaria	Mutación factor V de Leiden
	Mutación G20210A (protrombina)
	Déficit de proteína C
	Déficit de proteína S
	Déficit de antitrombina
Trombofilia adquirida (otros factores)	Obesidad
	Edad mayor de 65 años
	Embarazo
	Inmovilización
	Cirugía (ortopédica)
	Traumatismo moderado-grave
	Insuficiencia cardíaca
	Insuficiencia hepática
	Enfermedad inflamatoria intestinal
	Síndrome nefrótico
	Neoplasias (pulmón/páncreas/colon/riñón)
	Síndromes mieloproliferativos
	Hemoglobinuria paroxística nocturna
	Síndrome antifosfolípido
	Catéter venoso central
	Anticonceptivos orales
	Terapia hormonal sustitutiva
	Tratamientos oncológicos (tamoxifeno/talidomida/asparaginasa/bevacizumab)
	COVID-19

Proteinuria nefrótica

- Es consecuencia del **aumento de la permeabilidad** para las proteínas y es expresión de una enfermedad glomerular cuando existe una alteración funcional o morfológica de la **barrera de filtración.**
- Presencia de **proteinuria superior a 3,5g en 24 horas**, que produce un descenso de las cifras de albúmina plasmática (**hipoalbuminemia de <3g/dL**).

- Edemas
- Hiperlipemia
- Pérdida de Ig y complemento
- Trombofilia

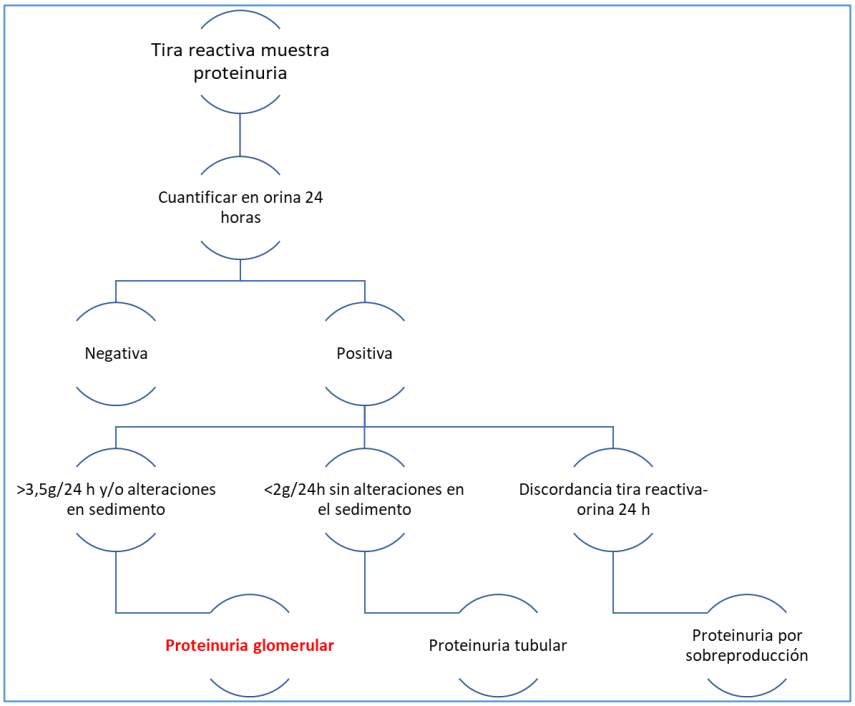

Síndrome nefrótico

- **Causas primarias**

- **Causas secundarias**

Enfermedades sistémicas	Lupus eritematoso sistémico
	Artritis reumatoide
	Dermatitis herpetiforme
	Crioglobulinemia
Enfermedades metabólicas	Diabetes
	Enfermedad de Graves-Basedow
	Síndrome nefrótico congénito
	Amiloidosis
Enfermedades infecciosas	Víricas: VIH, VHC, VHB
	Bacterianas: endocarditis, abscesos, sífilis
	Parásitos: malaria, esquistosomas, hidatidosis
Fármacos	Rifampicina, sales de oro, captopril, AINEs, penicilamina
Neoplasias	Linfomas, leucemias
	Tumores sólidos (melanoma/pulmón/colon)
Otras	Hiperfiltración
	Nefropatía crónica del injerto
	Nefropatía por reflujo

Enfermedades sistémicas	Lupus eritematoso sistémico
	Artritis reumatoide
	Dermatitis herpetiforme
	Crioglobulinemia
Enfermedades metabólicas	Diabetes
	Enfermedad de Graves-Basedow
	Síndrome nefrótico congénito
	Amiloidosis
Enfermedades infecciosas	Víricas: VIH, VHC, VHB
	Bacterianas: endocarditis, abscesos, sífilis
	Parásitos: malaria, esquistosomas, hidatidosis
Fármacos	Rifampicina, sales de oro, captopril, AINEs, penicilamina
Neoplasias	Linfomas, leucemias
	Tumores sólidos (melanoma/pulmón/colon)
Otras	Hiperfiltración
	Nefropatía crónica del injerto
	Nefropatía por reflujo

La paciente ingresa y se realizan una serie de PPCC:

- **Analítica completa**: fórmula sin alteraciones, perfil hepático y renal normales, FG mayor de 90, LDH normal, iones normales, ferritina 951, B12 con leve déficit, B9 ok, VSG mayor de 140
- **Hemocultivos**: negativos
- **ECO abdomen**: leve hepatomegalia y algunas zonas de esteatosis, resto sin alteraciones (incluyendo riñones).

Ante la presencia de múltiples adenopatías, se decide realización de **PET-TC**, que observa múltiples adenopatías hipermetabólicas supra e infradiafragmáticas con afectación esplénica, que no permiten descartar proceso linfoproliferativo.
Dado que no se podía descartar un proceso linfoproliferativo, se realizó una **biopsia de una adenopatía** inguinal, sin hallazgos de malignidad.

- **Estudio microbiológico**: CMV IgM- IgG+; parvovirus B19 IgM- IgG+; VH6 IgM- IgG+; VEB IgM- IgG+; Leishmania, Schistosoma y S. stercolaris negativos. No está en el informe, pero VIH, VHB, VHC negativos. **IGRA indeterminado**. IgG, IgA e IgM SARS-CoV2 positivos.

IGRA indeterminado en contexto de posterior linfopenia, confirmado negativo posteriormente.

Se realiza también **frotis de sangre periférica**, observándose hipocromía, policromasia, anisopoiquilocitosis y trombocitosis, no otras alteraciones.

Ante la presencia de TVP, se cambia el **tratamiento anticoagulante a HBPM** (enoxaparina 60mg/12h) + medidas mecánicas, con mejoría de la tumefacción.

- **Estudio de trombofilia**: anticoagulante lúpico positivo, ACL y b2GP-I negativos salvo IgM b2GP-I.
- **Estudio inmunológico**: ANA positivos 1/160, Hep2 positivo intenso, patrón difuso-moteado, AMA negativos, Ac anti-músculo liso positivos, Ac anti-dsDNA positivos, Ac anti-Sm, anti-RNP, anti-Ro, anti-Ro52, anti-La negativos; Ac anti-nucleosoma positivos; Ac anti-CCP y FR negativos; niveles de C3 y C4 no consumidos

Ante la presencia de una proteinuria en rango nefrótico en ausencia de ITU, en una paciente con autoinmunidad positiva, de realiza una biopsia renal:

- **Biopsia renal**: 31 glomérulos sin eslcerosis. Hallazgos compatibles con **nefropatía lúpica de clase V**, membranosa.

Clase I	NL con cambios mínimos mensangiales	Tratamiento de manifestaciones extrarrenales
Clase II	NL con proliferación mesangial	Si >1-2 g/día proteinuria iniciar esteroides (0.5 mg/kg/día)
Clase III	GN focal (< 50% glomérulos) A: lesión activa A/C: activa y crónica C: crónica	**Tratamiento de inducción intensivo:** Corticoides (1 mg/kg/día) +/- otros inmunosupresores. ** si proliferación extracapilar o deterioro función renal pulsos (250-1000 mg/día -3 días)
Clase IV	GN difusa (>50% glomérulos) A: lesión activa A/C: activa y crónica C: crónica	
Clase V	GN membranosa	**Tratamiento combinado:** prednisona + ciclosporina/ciclofosfamida
Clase VI	GN con esclerosis avanzada	Manifestaciones extrarrenales

Se inició tratamiento con MPD 250mg/día iv x 3 días para continuar con pauta de inducción a la remisión de la nefropatía lúpica.

Previo al inicio del tratamiento debe realizarse un estudio de patología infecciosa silente e importada.

La evidencia en el tratamiento de la NF lúpica V es menor que en las de clase III y IV:

- Bolos de 250mg/día 3 días seguidos de
- PDN 0'5mg/kg/día (3-4 semanas) + MM (2g/día) o CFM (750mg/m2/mes x 6 meses) o AZA (2mg/kg/día) o CyA (2-6mg/kg/día) o tacrolimus (0'05mg/kg/día)

El lupus se asocia frecuentemente a la presencia de anticuerpos antifosfolípidos (son un criterio clasificatorio de hecho) y a **síndrome antifosfolípido** (criterio clínico + criterio inmunológico, repetido a las 12s).

Criterios clínicos
Trombosis: arteriales y/o venosas, cualquier localización
Complicaciones obstétricas:
• Tres o más abortos inexplicados consecutivos antes de la 10ª semana de gestación
• Una o más muertes fetales después de la 10ª semana de gestación
• Uno o más nacimientos prematuros (34s o menos) por preeclampsia severa/eclampsia o insuficiencia placentaria

Criterios analíticos
Anticoagulante lúpico
Anticuerpos anticardiolipina (IgG/IgM)
Anticuerpos antiBeta2Gpl (IgG/IgM)

** DOS determinaciones positivas

** Títulos medios o altos

** Separadas 12 semanas

Durante el ingreso la paciente presenta empeoramiento del estado general, con cansancio y astenia junto con orinas oscuras. Analíticamente destaca anemización de 4 puntos con respecto a la hemoglobina al ingreso, elevación de la bilirrubina y la LDH y consumo de haptoglobina. No se había realizado ninguna transfusión previa. No exteriorización de sangrado ni antecedente de procedimientos invasivos recientes.

CUESTIONES

- ➔ **Diagnóstico diferencial de la complicación, posible tratamiento inicial**
- ➔ **Sospecha diagnóstica del cuadro global y como diagnosticarlo.**
- ➔ **Tratamiento al alta**

La paciente presenta una crisis de **anemia hemolítica**:

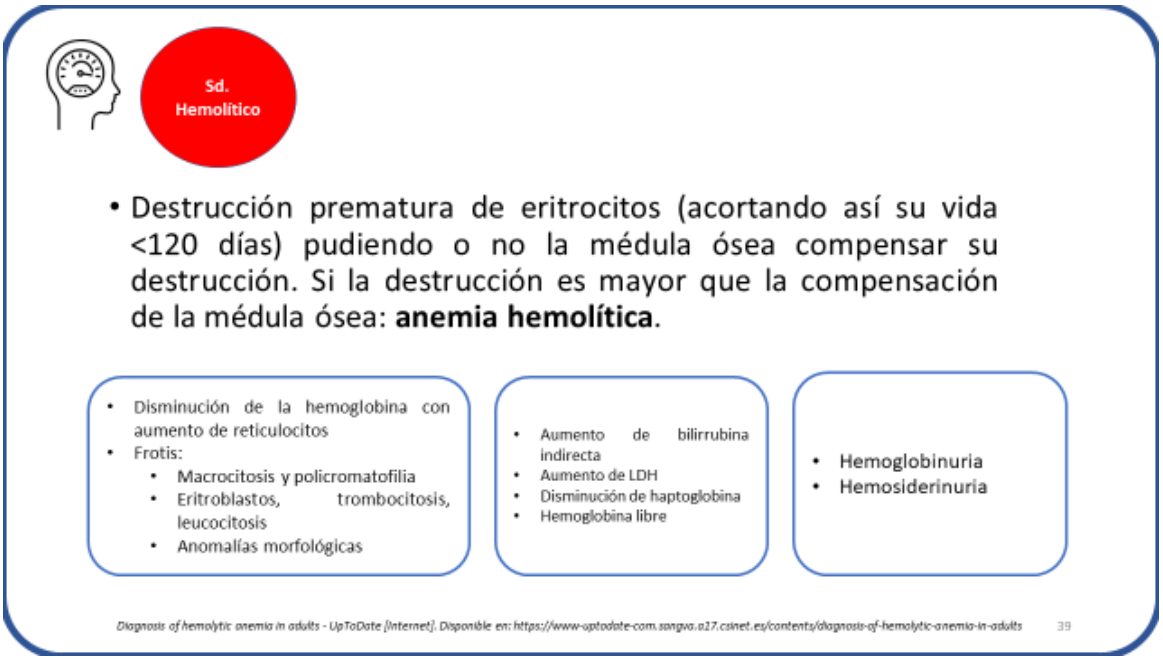

ADQUIRIDAS	EXTRACORPUSCULAR	FACTORES EXTRÍNSECOS	INMUNES	Anemia hemolítica autoinmune	Autoanticuerpos Aloanticuerpos Medicamentos
			NO INMUNES		Hiperesplenismo Microangiopáticas Mecánicas Infecciones Fármacos
	INTRACORPUSCULAR	FACTORES INTRÍNSECOS	Hemoglobinuria paroxística nocturna		
CONGÉNITAS	INTRACORPUSCULAR		Hemoglobinopatías (talasemias, anemia falciforme) Enzimopatías Membranopatías		

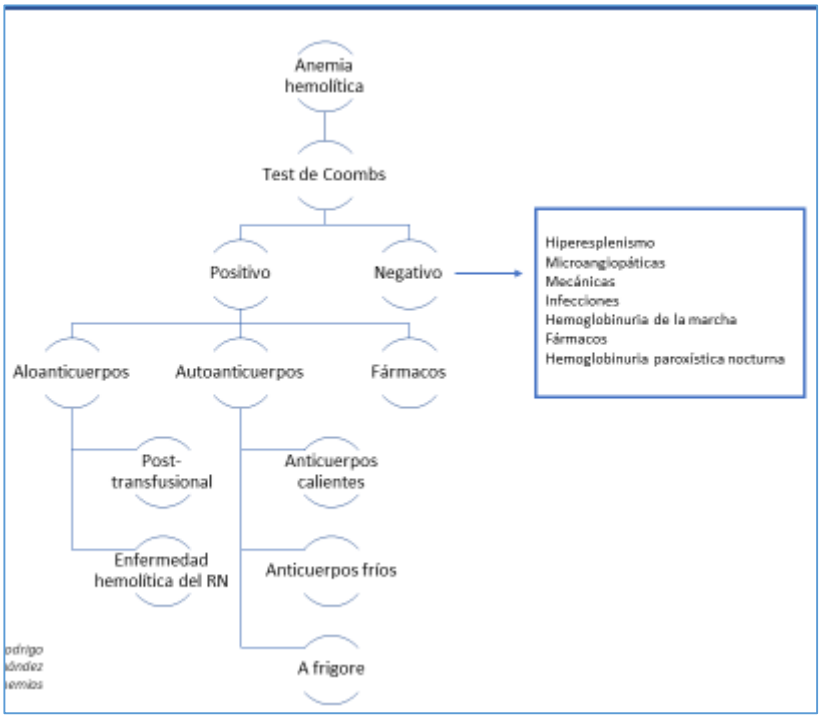

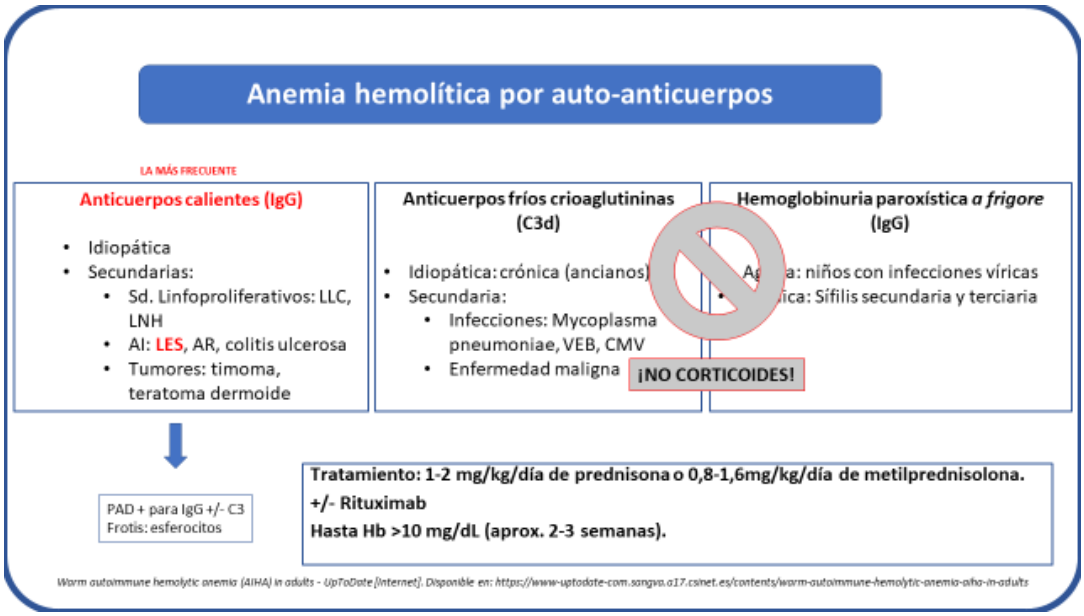

Se realizó:

- **Test de Coombs**: positivo
- **Aspirado de médula ósea**: megacariocitos aumentados, diseritropoyesis, compatible con proceso reactivo. Ligero incremento de los linfocitos gamma-delta, por lo que se realiza estudio de biología molecular de los TCR (policlonales). C plasmáticas sin alteraciones
- **Ausencia de clon de HPN**

Se inició tratamiento con PDN a 1mg/kg/día.

Diagnóstico global:

- **Lupus eritematoso sistémico con síndrome antifosfolípido asociado. Nefropatía lúpica clase V. Anemia hemolítica autoinmune asociada a LES. TVP en contexto de SAF + Sd. Nefrótico +/- COVID**

Criterios clasificatrios LES (EULAR-ACR 2019) (necesarios 9 o más puntos) → 20 puntos

- ANA mayores a 1/80 (criterio necesario)
    - Fiebre (0 puntos)
    - Hematológico: hemólisis autoinmune (4 puntos)
    - Neuropsiquiátrico (0 puntos)
    - Mucocutáneo (0 puntos)
    - Serosas (0 puntos)
    - Compromiso articular (0 puntos)
    - Renal: proteinuria (4 puntos), nefritis lúpica V (4 puntos)
    - AAF positivos (2 puntos)
    - Complemento consumido (0 puntos)
    - dsDNA o Sm (6 puntos)

Consideraciones:

- La trombofilia podría haber estado en el contexto de un sd nefrótico sin una EAS, así como influenciada por la infección por covid.
- El diagnóstico de SAF requiere de la confirmación de la positividad de los AAF a las 12 semanas.

Tratamiento al alta:

- Prednisona 50mg/día (1mg/kg/día), con posterior pauta descendente.
- Hidroxicloroquina 200mg/día (tratamiento de base del LES)
- Enoxaparina 60mg/12h
- Omeprazol 20mg/día
- Natecal 1 al día
- Ácido alendrónico 70mg/semana
- Suplementos de B12 y B9