Paniculitis Mesentérica

Dra. Mónica Descalzo

Medicina Interna

(y arreglo credenciales de tarjetas)

Varón de 53 años remitido en 2022 por dolor abdominal y paniculitis mesentérica en estudio por médico privado.

•Dos episodios (mayo y septiembre) de dolor en hipocondrio/flanco izquierdo con irradiación a mesogastrio que se inicia de forma insidiosa y dura desde horas hasta días

•Han derivado en ingreso con múltiples exploraciones

•El dolor fue aminorando con los días con el paso de los días. Estuvo tratamiento con opioides, dexketoprofeno, antibiótico pero no sabe si corticoides.

EXTENSA ANAMNESIS
NINGÚN OTRO SÍNTOMA

Exploración

- No fiebre
- No artritis
- ACP normal
- Abdomen blando depresible no doloroso, no megalias
- No lesiones cutáneas
- No se palpan adenopatías
- MMII sin edemas ni signos de TVP

Antecedentes

- No RAM conocidas
- No FRCV. No sobrepeso
- AOS portador de CPAP
- Ex-fumador hace mas de 30 años
- Gastritis

Intervenciones quirúrgicas
- Hernia discal
- Hombro

Tratamiento habitual
- Nexium

TAC TAP

-TAC Abdominal: Contenido fecal e en colon, no distendido. Como unico hallazgo disminucion de la luz en un corto segmento del colon descendente proximal (< de 1 cm de longitud) y leve engrosamiento de pared en esta localizacion, de 5 mm, no alteracion de la atenuacion de la grasa mesocolica ni omental adyacente, no adenopatias locales. Sugestivo de secundario a peristaltismo, convendria no obstante control radiologico (…) Signos de paniculitis mesenterica (**aumento de la atenuación focal de morfologia nodular mesenterica de intestino delgado** proximal, con algunos **nodulos inflamatorios < de 5 mm)** de significado patologico inespecifico. Camara gastrica a escasa repleccion. Asa de intestine Delgado no distendido ni engrosamiento de pared. Pancreas, vesicula biliar, glandulas suprarrenales, riñones, bazo, sin alteraciones. Calcificaciones prostaticas groseras centrales. Vejiga a escasa replección.

-TAC

Abdominal mismos hallazgos que en mayo y engrosamiento en pared de región proximal de colon descendente

ECOGRAFIA ABDOMINAL

"leve paresia de ramas de yeyuno con contenido intestinal en su interior a nivel de flanco izquierdo sin traducción patológica".

COLONOSCOPIA X 2 VECES

Sin hallazgos en la exploración

No biopsia

ANALITICA

- Hemograma leucocitos 15,6000 que norma
- Metabolismo férrico
- VSG PCR
- Hb glicada, lípidos
- Iones proteínas, vitaminas TSH
- Renal y hepática salvo GPT * 61 U/L que no
- Amilasa
- Orina sistemático y 24 h
- FR
- CEA y PSA
- Tox clostridium y coprocultivo
- Calprotectina fecal
- Proteinograma, b2microglobulina
- ANA
- ANCA
- IGRA

Anexo I. Listado de genes analizados.

Gen	Enfermedad	Ref Seq	Screening	Cobertura*
ADA2	Deficiencia de ADA2	NM_001282225.1	1→10	100%
ADGRE2	Urticaria vibratoria	NM_013447.3	Exón 14	100%
CDC42	NOCARH	NM_001791.4	2→6	100%
COPA	AILJK	NM_004371.3	8→10	100%
DNASE1	LES-like	NM_005223.3	2→9	100%
DNASE1L3	LES-like	NM_004944.3	1→8	100%
DNASE2	Deficiencia de DNASE2	NM_001375.2	1→6	100%
LACC1	Deficiencia de lacasa	NM_153218.3	2→6	100%
LPIN2	Sd. de Majeed	NM_014646.2	2→20	100%
MEFV	FMF-PAAND	NM_000243.2	1→10	100%
MVK	Deficiencias de MK	NM_000431.3	2→11	100%
MYD88	Deficiencia de Myd88	NM_001172567	1→5	100%
NLRC4	AIFEC-FCAS4	NM_021209.4	2→9	100%
NLRP1	NAIAD	NM_033004.3	1→17	100%
NLRP12	FCAS2	NM_144687.2	1→10	100%
NLRP3	CAPS	NM_001243133.1	1→9	100%
NOD2	Sd. de Blau	NM_022162.2	1→12	100%
OTULIN	Otulipenia	NM_138348.5	1→7	85%
PLCG2	PLAID-APLAID	NM_002661.3	2→33	100%
PSTPIP1	PAPA-Hz/Hc	NM_003978.3	1→15	100%
RELA	Haploinsuficiencia de RelA	NM_021975.3	1→11	100%
RIPK1	Deficiencia de RIPK1/Sd. CRIA	NM_003804.5	2→11	100%
SAMHD1	Sd. de Aicardi-Goutières-5	NM_015474.3	1→16	99%
TMEM173	SAVI	NM_198282.3	3→8	100%
TNFAIP3	Haploinsuficiencia de A20	NM_006290.3	2→9	100%
TNFRSF1A	TRAPS	NM_001065.3	2→7	100%
TREX1	Sd. de Aicardi-Goutières-1	NM_033629.5	Exón 2	99%
TRNT1	SIFD	NM_182916.2	2→8	100%

*Porcentaje de nucleótidos cubiertos con una cobertura >20x en los exones y regiones intrónicas adyacentes estudiados.

3ª COLONOSCOPIA

Se explora la totalidad del colon hasta fondo de saco cecal sin hallar más patología que un micropólipo localizado a 25 cm de ano, sésil, se aspecto adenomatoso, de aprox. 3 mm que se reseca con asa fría sin complicaciones inmediatas y NO se remite para estudio histológico por perderse entre los restos fecales

ANATOMIA PATOLOGICA

A) Colon descendente: mucosa de colon sin alteraciones histopatológicas significativas.

CAPUSLA ENDOSCOPICA

La visualización es adecuada salvo por tramos muy cortos por restos intraluminales. No se observan restos hemáticos en toda la exploración. Las vellosidades son normales a lo largo de todo el intestino explorado. En yeyuno distal e ileon medio, se observan 2 angiectasias entre 3-5 mm, sin estigmas de sangrado. La cápsula alcanza colon sin incidencias, que no es valorable mediante esta técnica.

Diagnostico: Cápsula: Angiectasias de intestino delgado

ANGIO TAC abdominopélvico

Aorta con mínima ateromatosis. Ramos viscerales sin áreas de estenosis significativas. Vía biliar intra y extrahepática de calibre dentro de la normalidad, sin imágenes de litiasis en vesícula. Múltiples adenopatías y aumento de densidad de la grasa mesentérica sugestivo de paniculitis mesentérica. Adenopatías paraaortica izquierda de 9 mm de eje corto y otra de 7 mm, inespecíficas. Higado, bazo, glándulas suprarenales y páncreas sin alteraciones se significación en fase arterial (valoración subóptima). Riñones con adecuada diferenciación corticomedular, no observando dilatación de la vía excretora. No liquido libre.

Evolución

•Episodios aislados cada 2-3 meses mas recortados y leves

•Se le ofrece tratamiento empírico que no acepta.

•Seguimiento clínico cada 2-3 meses

Paniculitis Mesentérica

Mesenterio

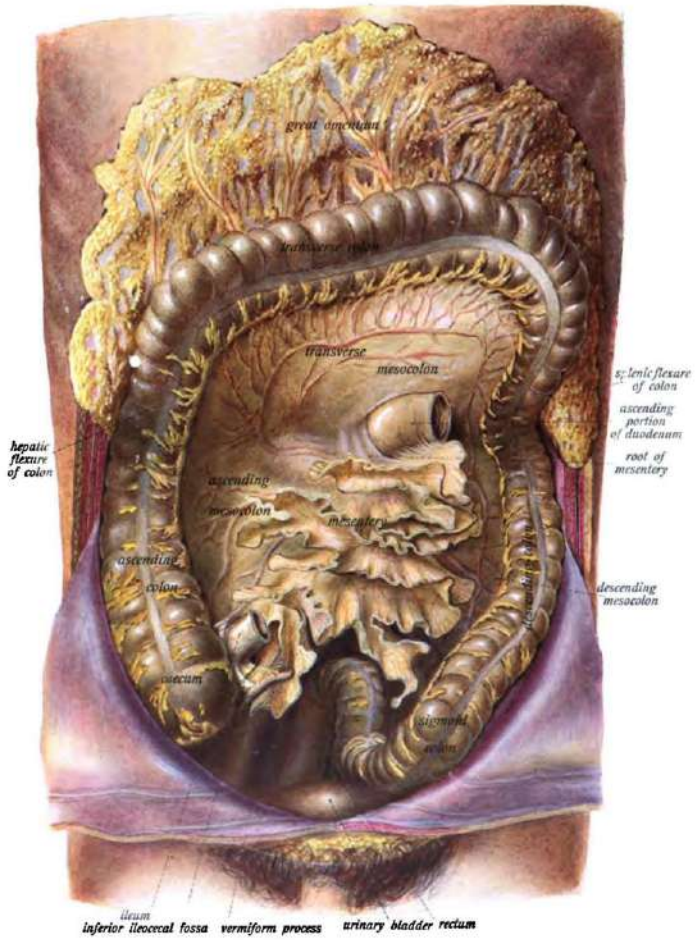

Repliegue de peritoneo

Cubre yeyuno e íleon

Dos capas:
-interna o visceral en contacto con intestino
-externa o parietal

No es mesocolon, que fija el intestino grueso.

Discurren vasos, linfáticos, adenopatías….

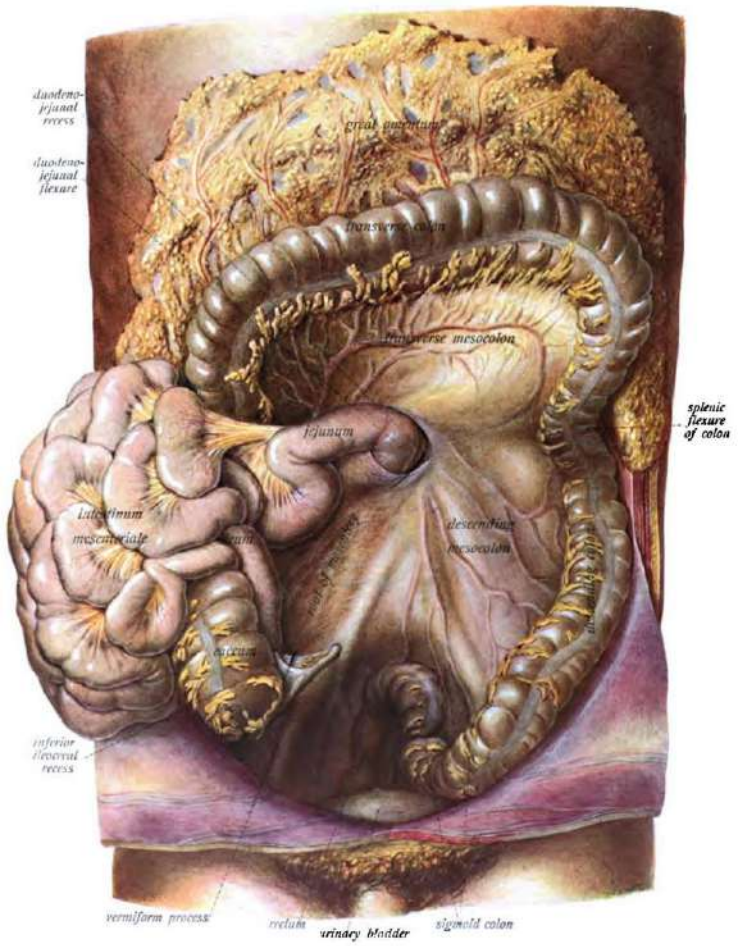

Sobotta's Atlas and Text-book of Human Anatomy

Paniculitis Mesentérica

- Enfermedad inflamatoria y fibrótica, no neoplásica, que afecta al mesenterio y puede afectar la integridad de la luz gastrointestinal y de los vasos mesentéricos por efecto masa

- Patogenia
  - una agresión que induce una respuesta inflamatoria anómala caracterizada por lesión, curación y reparación de tejido conectivo.

- Anatomía Patológica
  - lipodistrofia tienen: necrosis grasa primaria.
  - forma inflamatoria: macrófagos, monocitos y linfocitos, (particularmente alrededor de la vasculatura) junto con algo de necrosis grasa.
  - formas fibróticas: áreas de fibrosis con colágeno denso,
  - se solapan la inflamación, fibrosis y necrosis grasa, aunque por lo general predomina una característica en un momento dado.

- La progresión histológica rara vez se ha documentado, es probable que se trate de diferentes momentos en la historia natural del proceso subyacente, con la necrosis de los adipocitos (lipodistrofia mesentérica) evolucionando a un estado inflamatorio crónico (paniculitis mesentérica) y finalmente a una fibrosis (mesenteritis esclerosante).

Up to Date- Sclerosing Mesenteritis
Mesenteric Panniculitis, Sclerosing Mesenteritis and Mesenteric Lipodystrophy: Descriptive Review of a Rare Condition, Christopher Wagner, MD et al, Clin Colon Rectal Surg 2022;35:342–348.

Nyberg *et al. BMC Gastroenterology* (2017) 17:75
DOI 10.1186/s12876-017-0632-7

BMC Gastroenterology

RESEARCH ARTICLE Open Access

Sclerosing mesenteritis and mesenteric panniculitis – clinical experience and radiological features

Lisa Nyberg[1*], Jan Björk[2], Peter Björkdahl[3], Olle Ekberg[4], Klas Sjöberg[5] and Lina Vigren[1]

Conclusions

MP with typical radiological findings is usually clinically and radiologically stable over time with mostly none or mild symptoms. Radiology is useful for diagnosis but the correlation between the radiological score and the clinical severity is poor and radiological progress over time seems uncommon. Therefore, radiology is not needed for routine follow-up in typical cases when malignancy has been ruled out. Corticosteroids are first line treatment and thiopurines may be useful if maintenance treatment is needed. Atypical radiology with histopathology compatible with SM may represent a separate entity with a more aggressive clinical course. This group has fluctuating radiological changes in multiple compartments of the abdomen but a prompt response to corticosteroid treatment. We propose that the term SM should be reserved for this condition.

Sclerosing mesenteritis: Clinical features, treatment, and outcome in ninety-two patients. Akram S, et al Clin Gastroenterol Hepatol. 2007;5: 589---96.

- Diversas denominaciones

  lipodistrofia mesentérica, necrosis grasa

  mesenteritis esclerosante , inflamación

  fibrosis mesentérica, fibrosis

Nomenclature used in the medical literature for idiopathic primary inflammatory and fibrotic processes of the mesentery

Inflammatory pseudotumor
Isolated lipodystrophy
Liposclerotic mesenteritis
Mesenteric fibrosis
Mesenteric lipodystrophy
Mesenteric lipogranuloma
Mesenteric panniculitis
Mesenteric Weber-Christian disease
Retractile mesenteritis
Retroperitoneal xanthogranuloma
Sclerosing mesenteritis
Xanthogranulomatous mesenteritis

UpToDate®

Up to Date- Sclerosing Mesenteritis

Epidemiología

- Prevalencia 1% en series de autopsias
- 0,6 % en examen prospectivo de 7.000 TAC abdominal
- 7,8 % en estudio de 613 pacientes TAC multidetector
- Mayor frecuencia entre la 5ª y la 7ª décadas de la vida, edad promedio de 65 años
- No hay predominio claro en cuanto a sexo

CT evaluation of mesenteric panniculitis: Prevalence and associated diseases., Daskalogiannaki M, et al. AJR Am J Roentgenol. 2000;174:427---31
Up to Date- Sclerosing Mesenteritis

Causas

- Cirugía o traumatismo abdominal
  - respuesta anormal a la cicatrización
- Autoinmunidad
  - respuesta a terapia inmunomoduladora
  - tiroiditis de Riedel
  - colangitis esclerosante primaria,
  - **fibrosis retroperitoneal**
  - pseudotumor orbitario
  - mas raramente lupus, policondritis recidivante, esclerosis sistémica limitada y linfoma de células T, enfermedad celíaca
  - Serie de casos asocian elevación IgG4 sérica: posible papel de la enf. por IgG4 en su desarrollo
- Inflamación o infección
  - Se ha replicado en animales de laboratorio mediante isquemia e inyección de bacterias y toxinas en el mesenterio.
  - Antecedentes fiebre tifoidea, disentería, tuberculosis, sífilis, malaria, influenza y fiebre reumática.
- Paraneoplásico
  - Hasta 75% tenían tumor
  - linfoma de Hodgkin más común
  - descartar cualquier otro: mama, carcinoide, melanoma, carcinoma escamoso y adenocarcinoma de pulmón, carcinoma renal, MM, hepatocelular, próstata, ovario, carcinoma, colon….

Up to Date- Sclerosing Mesenteritis
Mesenteric Panniculitis, Sclerosing Mesenteritis and Mesenteric Lipodystrophy: Descriptive Review of a Rare Condition, Christopher Wagner, MD et al, Clin Colon Rectal Surg 2022;35:342–348.

Causas

- Idiopático

%????

Up to Date- Sclerosing Mesenteritis
Mesenteric Panniculitis, Sclerosing Mesenteritis and Mesenteric Lipodystrophy: Descriptive Review of a Rare Condition, Christopher Wagner, MD et al, Clin Colon Rectal Surg 2022;35:342–348.

Sintomas

- Asintomática 10-15 %

- Manifestaciones clínicas
  - desde días hasta años
  - la enfermedad subyacente: ascitis, derrame pleural, edema debido a enteropatía perdedora de proteínas, anemia hemolítica, ictericia…..
  - gastrointestinales
    - dolor abdominal 70%
    - distensión
    - náuseas y vómitos
    - diarrea o estreñimiento 20%
    - ascitis quilosa, raro
  - sistémicos 20 a 23%
    - fiebre
    - malestar
    - pérdida de peso
    - masa abdominal 35%-50%
    - inflamación peritoneal es raro

- Complicaciones
  - Obstrucción intestinal
  - Uropatía obstructiva/insuficiencia renal
  - Ascitis quilosa
  - Isquemia mesentérica crónica

→ Paniculitis fulminante

Up to Date- Sclerosing Mesenteritis
Sclerosing mesenteritis, mesenteric panniculitis and mesenteric lipodystrophy: a single entity?, Emory TS, et al. ,Am J Surg Pathol 1997;21(04):

Diagnóstico

- Analítica

VSG, proteína C reactiva 80%
anemia
hipoalbuminemia

Mesenterio Nebuloso: hallazgos por Tomografía Computada Jorge Ahualli 1, Revista Argentina de Radiología, vol. 72, núm. 1, enero-marzo, 2008, pp. 61-66

- Imagen

- No diagnóstica

radiografía abdominal, enema de bario, ecografía
pueden mostrar signos de obstrucción mecánica, estenosis, masa, ascitis…

- Diagnóstica

Hallazgos incidental
TAC abdominal con CIV o estudio angiológico
de elección
varía según la extensión y la gravedad
características radiológicas inespecíficas:

- masa partes blandas
- imagen de anillo graso o signo de halo y pseudocápsula tumoral
- Calcificaciones
- Linfadenopatías
- trombosis.
- mesenterio brumoso

RMN y PET no aportan

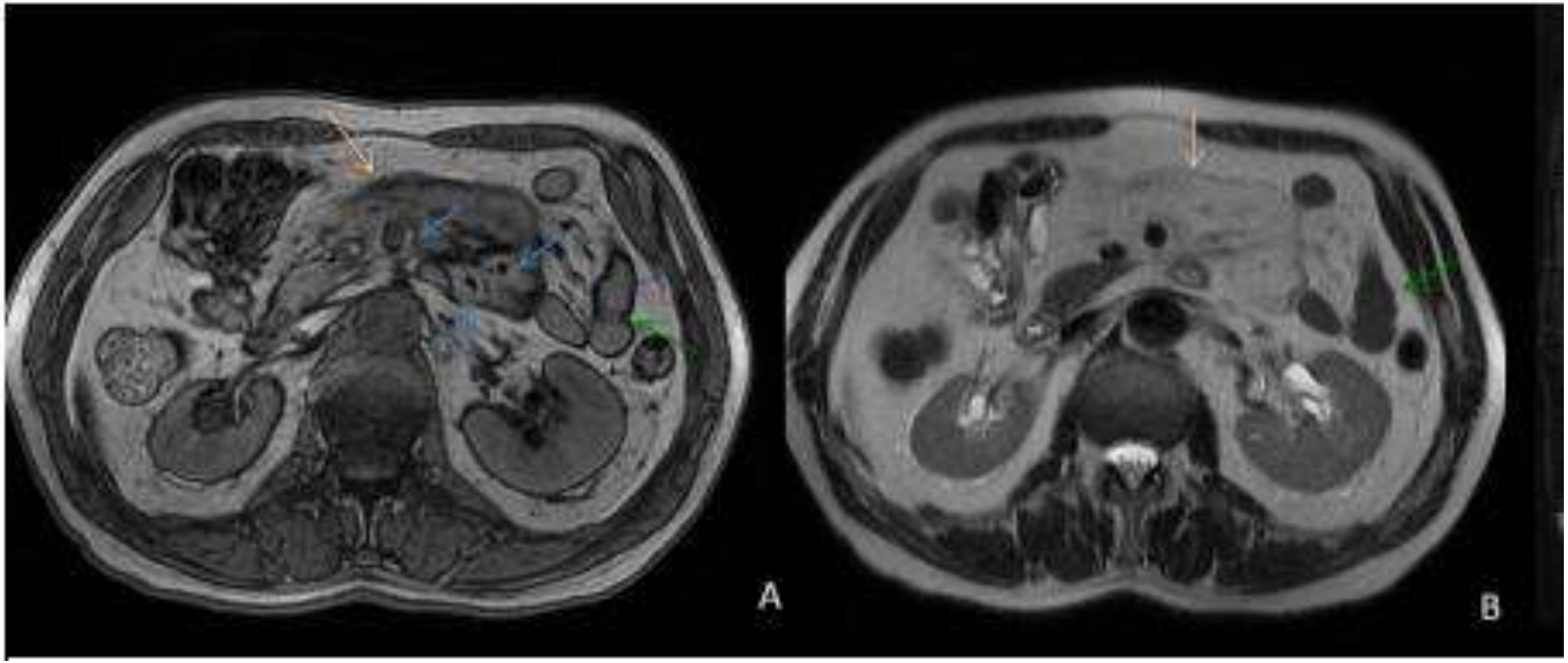

Figura 3: RM abdominal, cortes axiales en secuencias de eco de gradiente T1 fuera de fase (A) y T2 (B) y cortes coronales FIESTA (C) y T1 3D con saturación grasa y gadolinio (D). Alteración de la intensidad de señal del mesenterio del intestino delgado que engloba los vasos mesentéricos superiores y yeyunales, que muestran el "signo del halo graso" (flechas azules en A; hiperintensidad grasa preservada) y con pequeñas adenopatías en su interior (flechas rojas en C). Línea hipointensa rodeando la zona descrita (flechas naranjas en A y B) compatible con una pseudocápsula. Leve realce tras la administración de contraste intravenoso (D). Produce efecto de masa sobre las asas del intestino, que se encuentran desplazadas por la lesión (flechas verdes).

Paniculitis mesentérica Bandrés Carballo B, et al. Med. General y de Familia, Ed Digital, Marzo 2014 (vol 3, num 3)

Diagnóstico

- Anatomía Patológica

Biopsia
- de masa o adenopatía
- mesenterio brumoso→ controvertida.

Hallazgos
- células adiposas con citoplasma espumoso, macrófagos cargados de lípidos
-necrosis grasa
-células plasmáticas, leucocitos polimorfonucleares, células gigantes de tipo cuerpo extraño y macrófagos cargados de lípidos.
-depósitos de colágeno, fibrosis
-granulomas pueden estar presentes si traumatismo o cuerpos extraños

Up to Date- Sclerosing Mesenteritis
Sclerosing mesenteritis, mesenteric panniculitis and mesenteric lipodystrophy: a single entity?, Emory TS, et al. ,Am J Surg Pathol 1997;21(04):
Paniculitis mesentérica como causa de dolor abdominal crónico, Rosa M. Martín-Mateos, et al http://dx.doi.org/10.1016/j.gastrohep.2013.10.002

Tratamiento

- A quién:

síntomas y/o complicaciones

- Cuánto tiempo

según síntomas

no marcadores de inflamación ni cambios en la radiología

- Objetivo

paciente asintomático

no modifica el curso de la enfermedad

Up to Date- Sclerosing Mesenteritis

Tratamiento

Sclerosing mesenteritis: Clinical features, treatment, and outcome in ninety-two patients. Akram S, et al, Clin Gastroenterol Hepatol. 2007;5: 589---96.

Estudio observacional 92 pacientes

•Brazos de tratamiento:
- terapia médica sola en 24
- cirugía sola en 12
- cirugía seguida de terapia médica en 8
- 48 pacientes no recibieron tratamiento

- El tratamiento médico *
  - uno o más de los agentes farmacológicos
  - entre 4 y 36 meses.
  - tamoxifeno, prednisona, budesonida, colchicina, azatioprina, metotrexato y talidomida.

- Resultados
- mejoría sintomática en 12 de 20 pacientes (60 %) con tamoxifeno + prednisona.
- 12 pacientes con regímenes no basados en tamoxifeno,
- 1 de dos pacientes tratados con prednisona, azatioprina y colchicina respondió al tratamiento.
- 2 tratados con otros regímenes (prednisona, azatioprina y talidomida; y prednisona y colchicina) tuvieron enfermedad persistente/progresiva.

Tratamiento

•Con qué

- prednisona 40 mg/d + tamoxifeno 10 mg c/12 h 3 m

desescalar prednisona 3 m + mantener tamoxifeno

- prednisona + azatioprina 2-2.5 mg/kg/d
    - pentoxifilina: propiedades antiinflamatorias débiles y posiblemente antifibróticas como alternativa a azatioprina
    - ciclofosfamida 2 mg/kg, refractarios a azatioprina y pentoxifilina.
    - talidomida 200 mg/d 12 sem. antiinflamatorias, inmunomoduladoras y antiangiogénicas.
    - colchicina 1 mg d mantenimiento tras respuesta a corticoides

- Se han utilizado varios agentes inmunosupresores
- Datos limitados de series de casos
- No se han comparado directamente.

Mesenteric panniculitis: Various presentations and treatment regimens, Iyad Issa, Hassan Baydoun, World J Gastroenterol 2009 August 14; 15(30): 3827-3830
Sclerosing mesenteritis: a systematic review of 192 cases, Prabin Sharma, Clin J Gastroenterol (2017) 10:103–111

Tratamiento

Nyberg *et al. BMC Gastroenterology* (2017) 17:75
DOI 10.1186/s12876-017-0632-7

BMC Gastroenterology

RESEARCH ARTICLE Open Access

Sclerosing mesenteritis and mesenteric panniculitis – clinical experience and radiological features

Lisa Nyberg[1*], Jan Björk[2], Peter Björkdahl[3], Olle Ekberg[4], Klas Sjöberg[5] and Lina Vigren[1]

- Adalimumab
- Infliximab

Sclerosing mesenteritis: Clinical features, treatment, and outcome in ninety-two patients. Akram S, et al Clin Gastroenterol Hepatol. 2007;5: 589---96.

Seguimiento

La evolución natural no se conoce con exactitud

- Curso benigno y lentamente progresivo 80%
- Complicaciones 20%
- Casos de regresión espontanea desde semanas a décadas y casos fulminantes

No hay protocolos que establezcan intervalos de revisión o duración del seguimiento

- Seguimiento de posible desarrollo de tumores
- Trabajo de Smith et al.
  - 4,5% de los pacientes desarrollaron durante el seguimiento algún tipo de tumor.
  -ausencia de una enfermedad que justifique la PM o el empeoramiento de las alteraciones en la TC de control parecía incrementar el riesgo.

Necesaria mayor evidencia científica

Paniculitis mesentérica como causa de dolor abdominal crónico, Rosa M. Martín-Mateos, et al. Gastroenterología y Hepatología, Vol 37 Num 5, pág 297-299 (Mayo 2014)

Relationship between mesenteric abnormalities on computed tomography and malignancy: clinical findings and outcomes of 359 patients. Smith ZL, et al J Clin Gastroenterol. 2013;47: 409-14

PET-TAC

- No hay cambios en TAC
- No hay sospecha de neoplasia hematológica
- No aporta información sobre la paniculitis

Biopsia Adenopatía

- Ninguna es claramente patológica
- Seria necesario PET-TAC para elegir la de mayor captación

Tratamiento empírico

Control clínico cada cuento tiempo? Hasta cuando?

- Clinical significance of duodenal lymphangiectasia incidentally found during routine upper gastrointestinal endoscopy. Kim JH, Bak YT, et al. , Endoscopy. 2009;41:510—5.
- Enfermedad de Behcet y enteropatía perdedora de proteínas secundaria a linfangiectasia intestinal, Samantha Rodríguez-Muguruzaa et al / Reumatol Clin. 2015;11(4):247–251
- CT evaluation of mesenteric panniculitis: Prevalence and associated diseases , Daskalogiannaki M, et al.. AJR Am J Roentgenol. 2000;174:427---31
- Paniculitis mesentérica como causa de dolor abdominal crónico, Rosa M. Martín-Mateos, et al. Gastroenterología y Hepatología, Vol 37 Num 5, pág 297-299 (Mayo 2014)
- Relationship between mesenteric abnormalities on computed tomography and malignancy: clinical findings and outcomes of 359 patients. Smith ZL, et al J Clin Gastroenterol. 2013;47: 409-14
- Mesenteric Panniculitis, Sclerosing Mesenteritis and Mesenteric Lipodystrophy: Descriptive Review of a Rare Condition, Christopher Wagner, MD et al, Clin Colon Rectal Surg 2022;35:342–348.
- Up to Date- Sclerosing Mesenteritis
- Sclerosing mesenteritis, mesenteric panniculitis and mesenteric lipodystrophy: a single entity?, Emory TS, et al. ,Am J Surg Pathol 1997;21(04):392–398
- Mesenterio Nebuloso: hallazgos por Tomografía Computada, Jorge Ahualli, Revista Argentina de Radiología, vol. 72, núm. 1, enero-marzo, 2008, pp. 61-66
- Paniculitis mesentérica Bandrés Carballo B, et al. Med. General y de Familia, Ed Digital, Marzo 2014 (vol 3, num 3)
- Sclerosing mesenteritis: Clinical features, treatment, and outcome in ninety-two patients. Akram S, et al, Clin Gastroenterol Hepatol. 2007;5: 589---96.
- Mesenteric panniculitis: Various presentations and treatment regimens, Iyad Issa, Hassan Baydoun, World J Gastroenterol 2009 August 14; 15(30): 3827-3830
- Sclerosing mesenteritis: a systematic review of 192 cases, Prabin Sharma, Clin J Gastroenterol (2017) 10:103–111

Gracias