



CONSORCI
HOSPITAL GENERAL
UNIVERSITARI
VALÈNCIA



BRILMA vs BLOQUEO PLANO SERRATO

BLOQUEOS NERVIOSOS PERIFÉRICOS GUIADOS POR ULTRASONIDOS
PARA CIRUGÍA DE MAMA

Paula Diéguez García

Anestesióloga. H. Abente y Lago

Complejo Hospitalario Universitario A Coruña



SARTD-CHGUV Sesión de Formación Continuada
Valencia 8 de Enero de 2018

1 DE CADA 8 MUJERES
TENDRÁ CÁNCER DE MAMA A
LO LARGO DE SU VIDA



LA GALERA MAGAZINE. Lucas Garra



SARTD-CHGUV Sesión de Formación Continuada
Valencia 8 de Enero de 2018

INTERVENCIÓN DE LA MAMA



SARTD-CHGUV Sesión de Formación Continuada
Valencia 8 de Enero de 2018

NERVIOS

INTERCOSTALES

(T2-T6)

PECTORALES

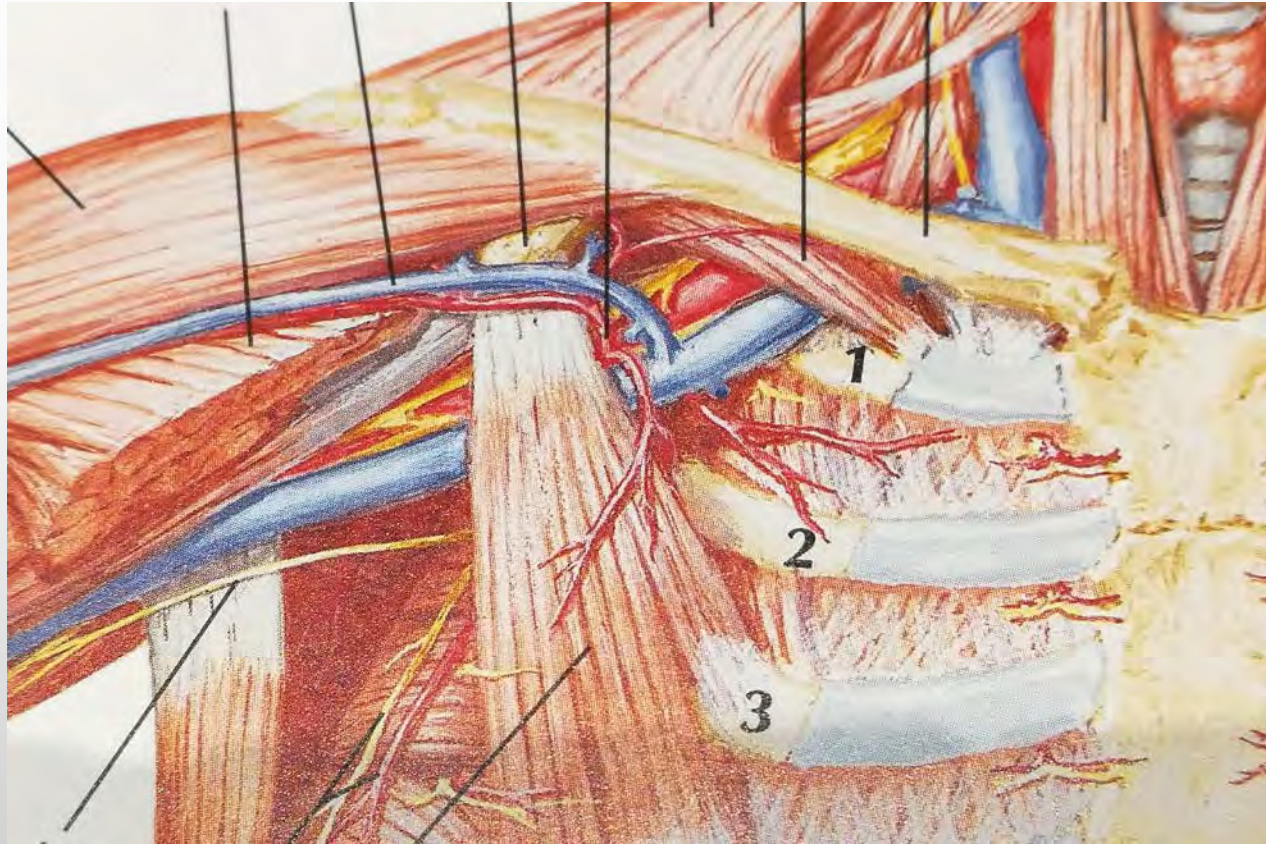
(medial y lateral)

OTROS:

- Intercostobraquial
- Supraclaviculares
- Toracodorsal
- Torácico largo

FOSA AXILAR

1. Vértice
2. Base
3. Cuatro paredes
 - a. Anterior
 - b. Posterior
 - c. Lateral
 - d. Medial



LATERAL
Húmero

POSTERIOR
M. Subescapular
M. Redondo mayor
M. Dorsal ancho

ANTERIOR
Clavícula
M. Pectorales

MEDIAL
Costillas
M. Intercostales

NERVIOS

INTERCOSTALES

(T2-T6)

PECTORALES

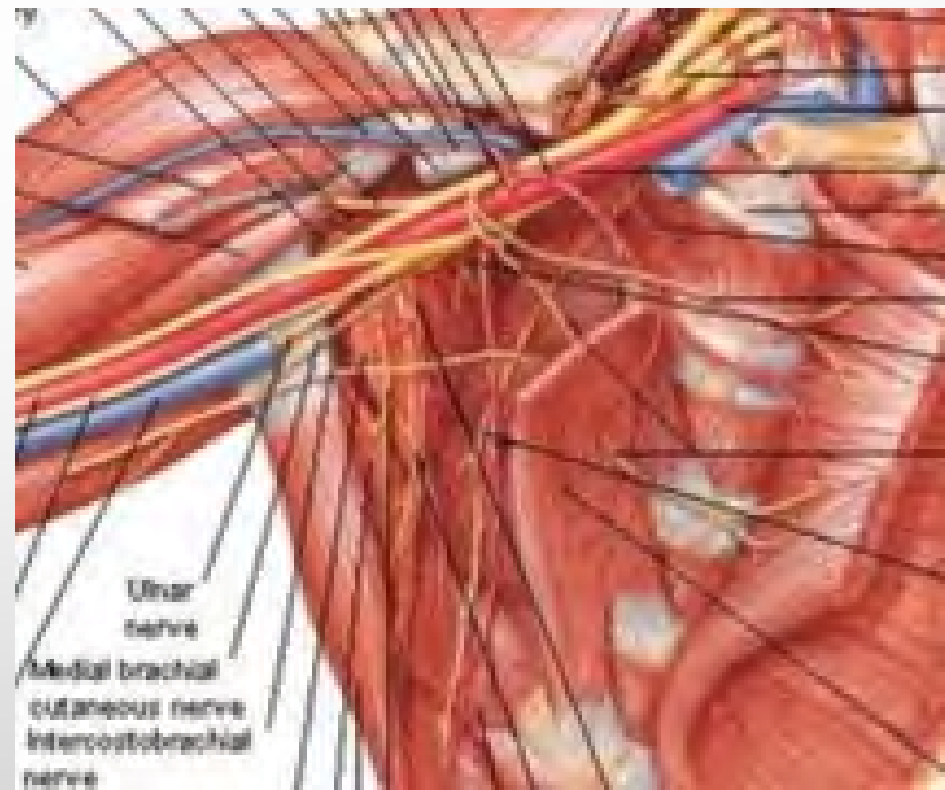
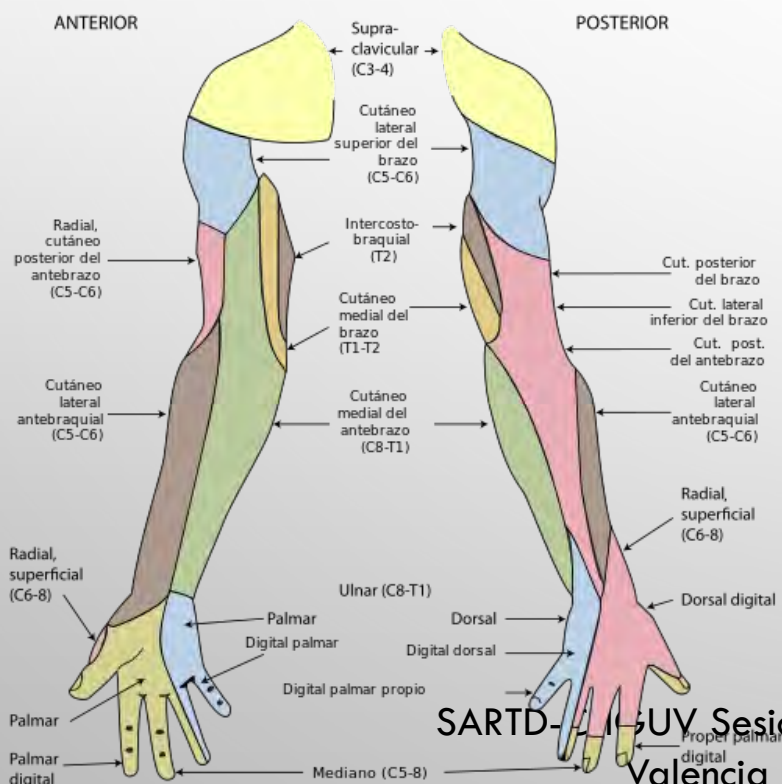
(medial y lateral)

OTROS:

- Intercostobraquial
- Supraclaviculares
- Toracodorsal
- Torácico largo

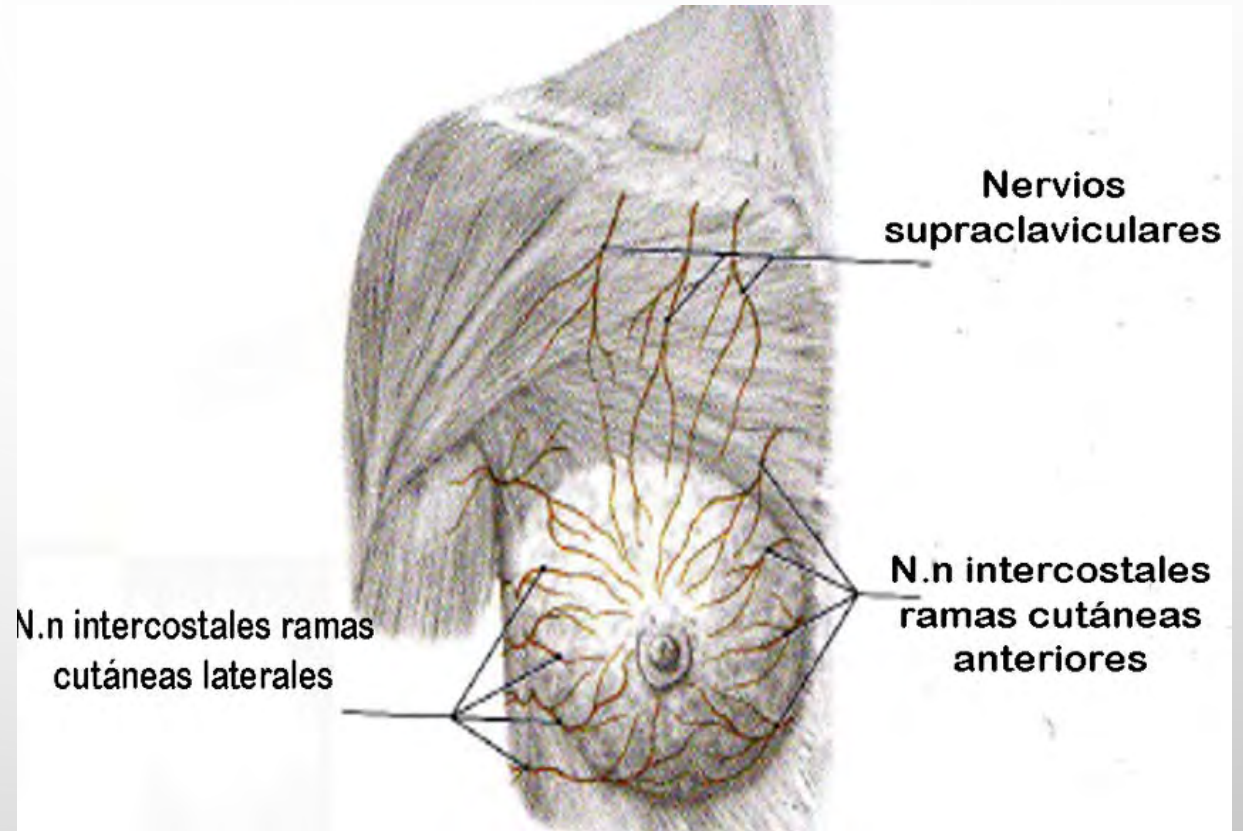
INTERCOSTOBRAQUIAL

BLOQUEO NIVEL SEGUNDA COSTILLA (T2)



SUPRACLAVICULARES

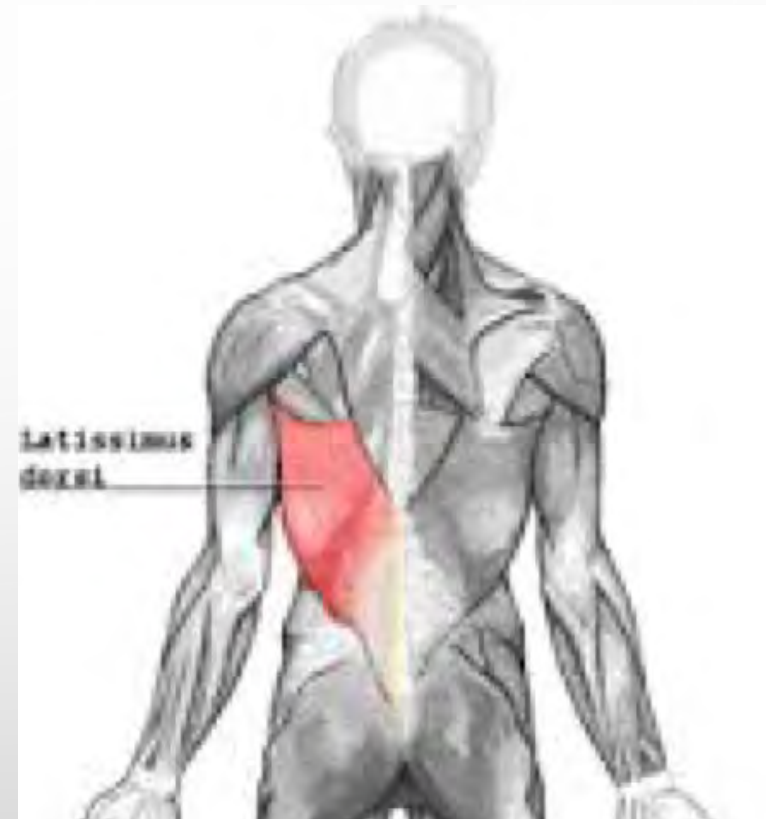BLOQUEO PLEXO CERVICAL SUPERFICIAL



TORACODORSAL

BLOQUEO FASCÍCULO POSTERIOR DEL
PLEXO BRAQUIAL

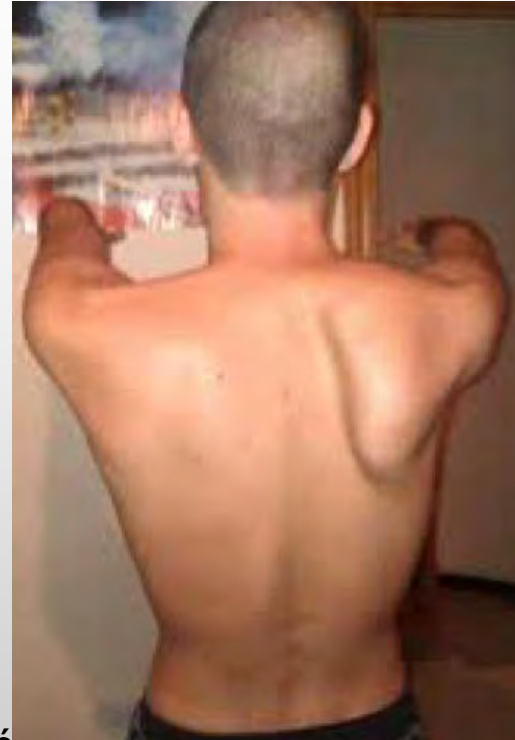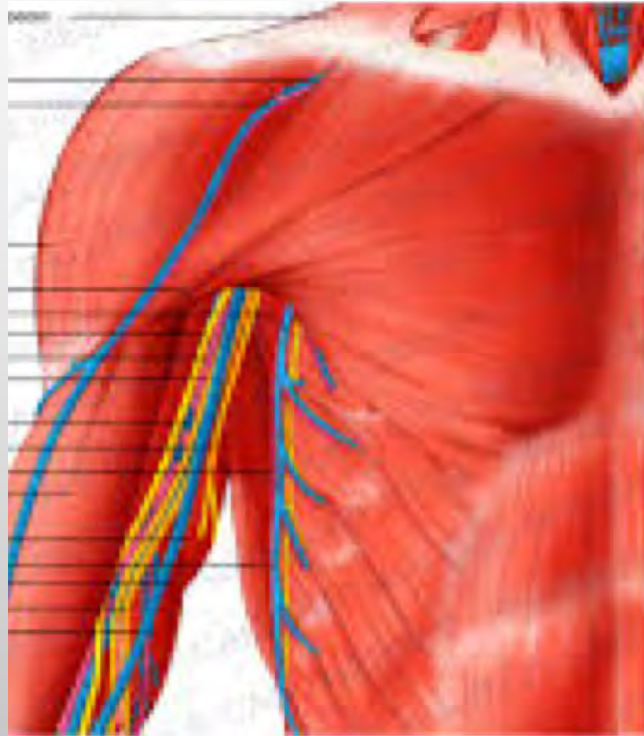
COLGAJOS DORSAL ANCHO



SARTD-CHGUV Sesión de Formación Continuada
Valencia 8 de Enero de 2018

TORÁCICO LARGO, SERRATO MAYOR O RESPIRATORIO DE BELL

BLOQUEO INTERESCALÉNICO/RAÍCES PLEXO BRAQUIAL



SARID-CHGVU Sesión de Formación Continuada
Valencia 8 de Enero de 2018

NERVIOS

INTERCOSTALES

(T2-T6)

PECTORALES

(medial y **lateral**)

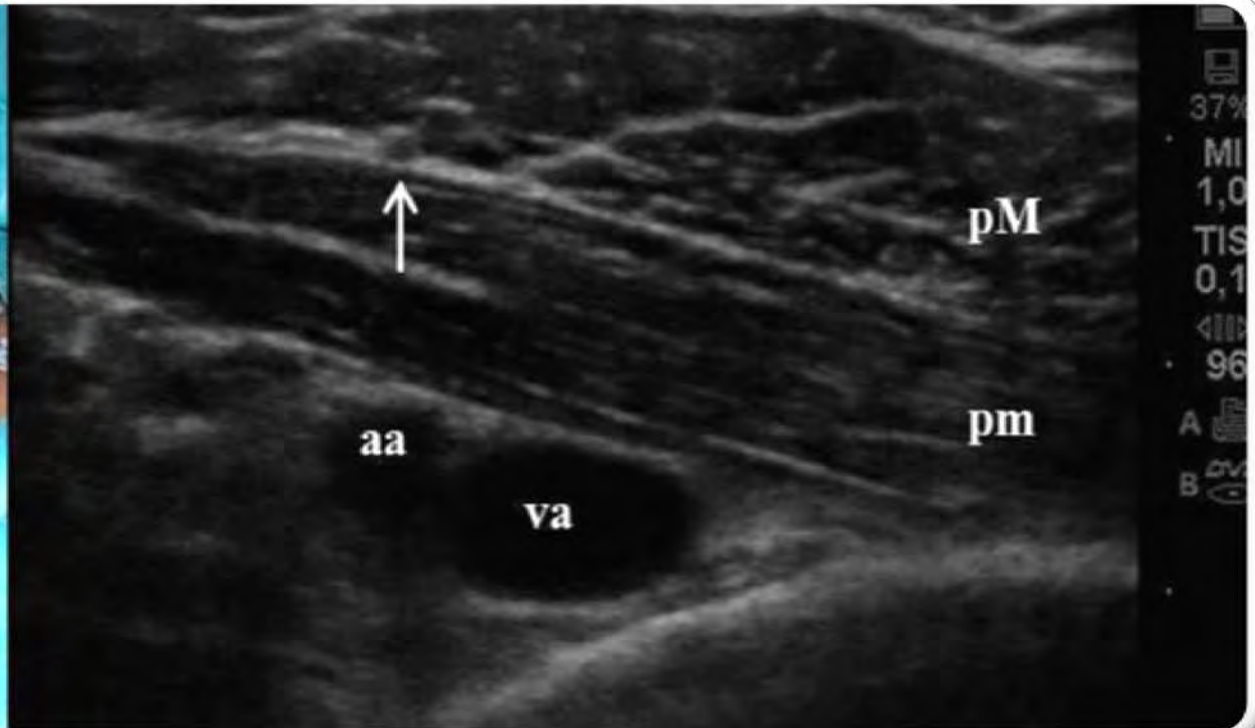
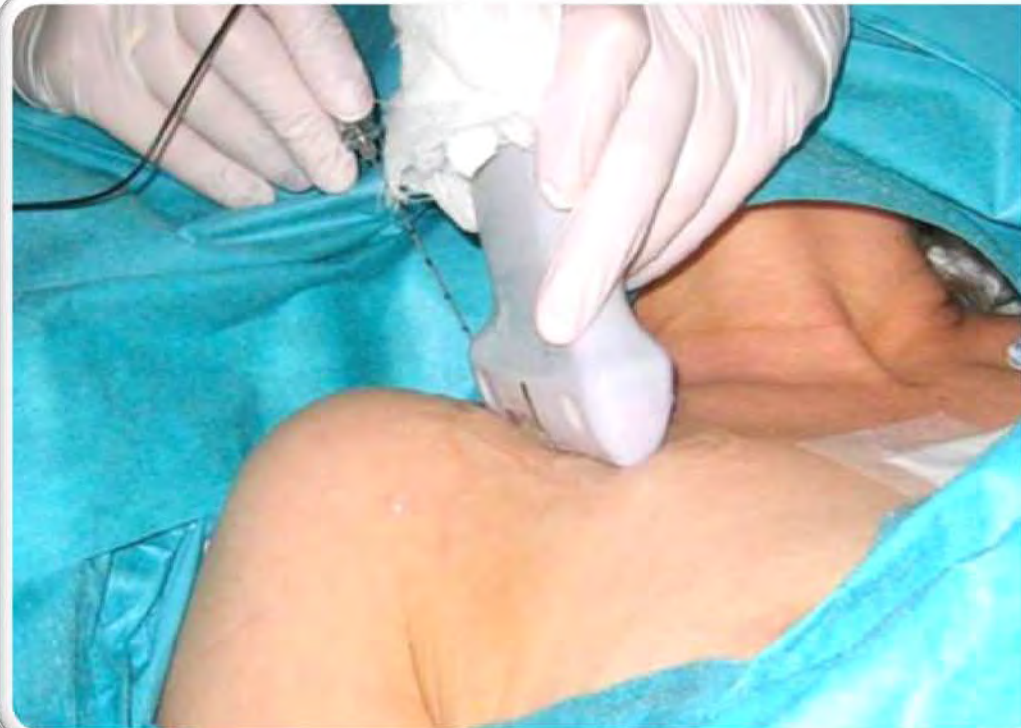OTROS:

- Intercostobraquial
- Supraclaviculares
- Toracodorsal
- **Torácico largo**

SARTD-CHGUV

Valencia 8 de Enero de 2018





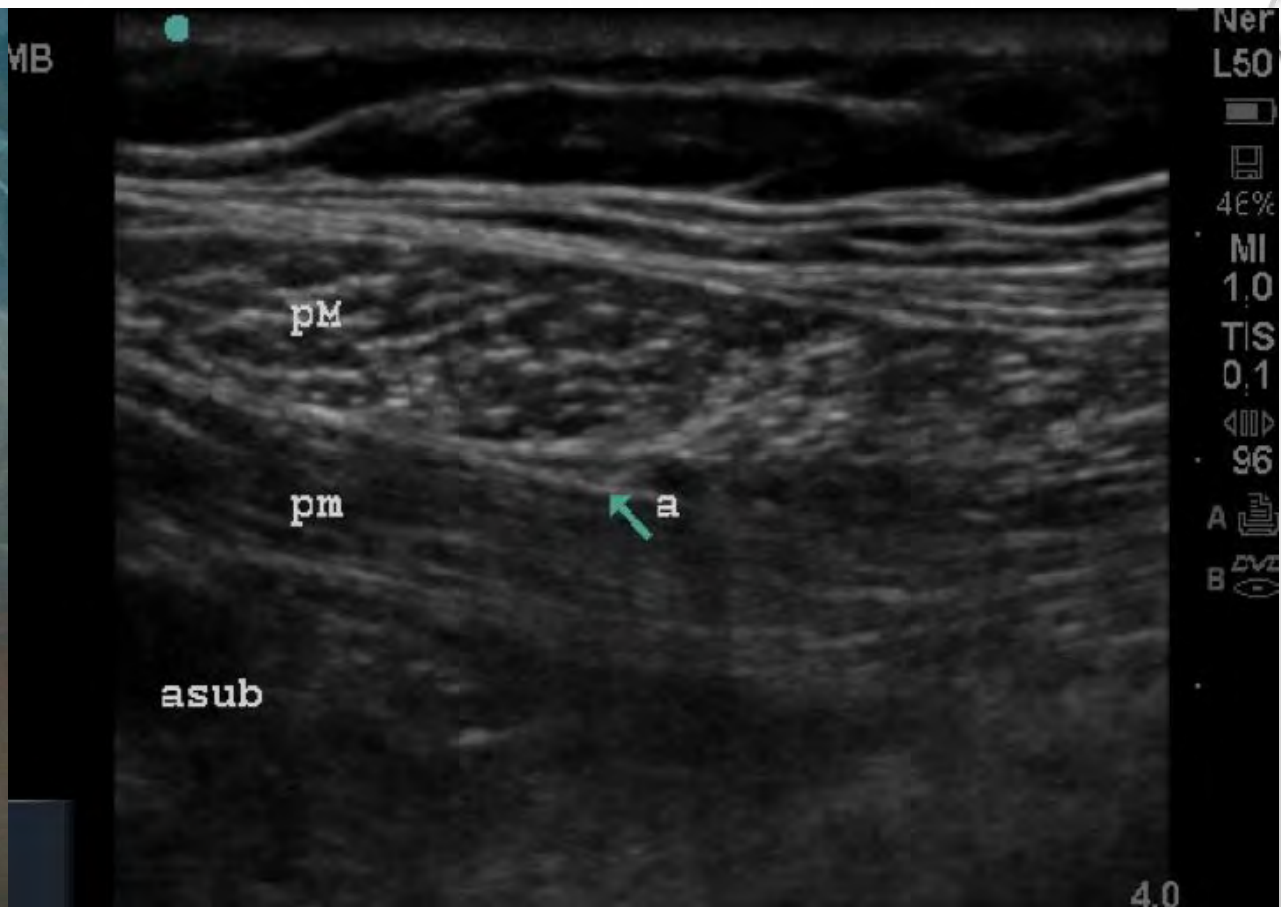
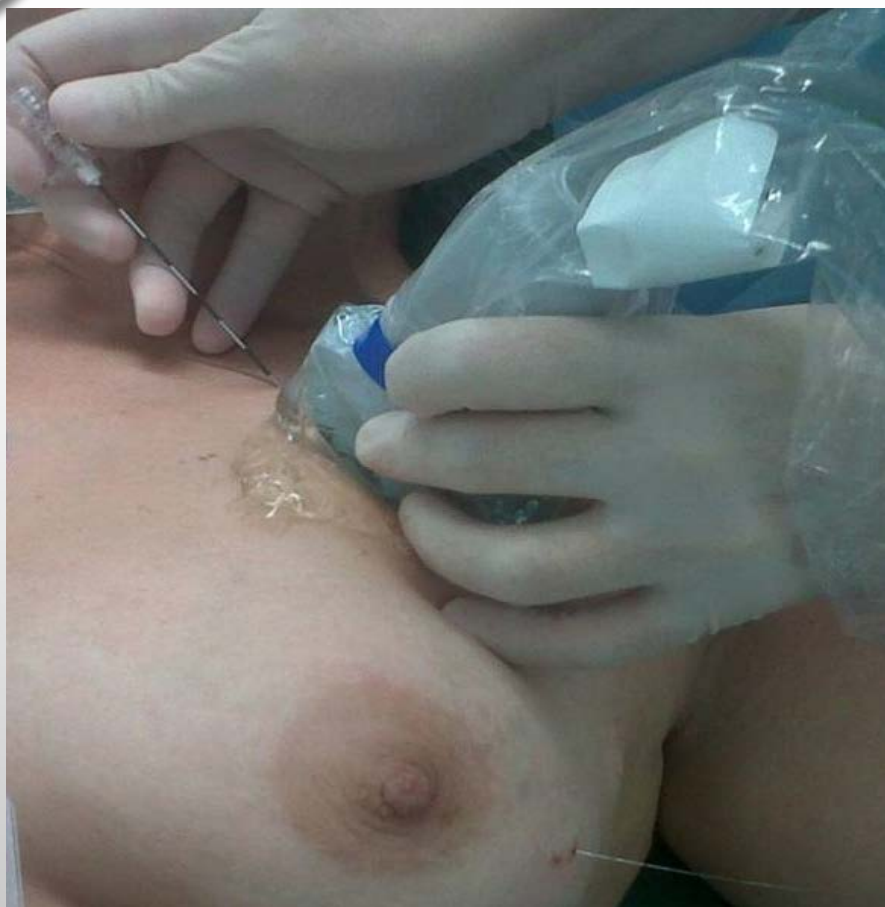Anaesthesia, 2011 Sep;66(9):847-8. doi: 10.1111/j.1365-2044.2011.06838.x.

The 'peccs block': a novel technique for providing analgesia after breast surgery.

Blanco R.

SARTD-CHGUV Sesión de Formación Continuada
Valencia 8 de Enero de 2018





Pérez MF. Anaesthesia 2013; 68: 422-37



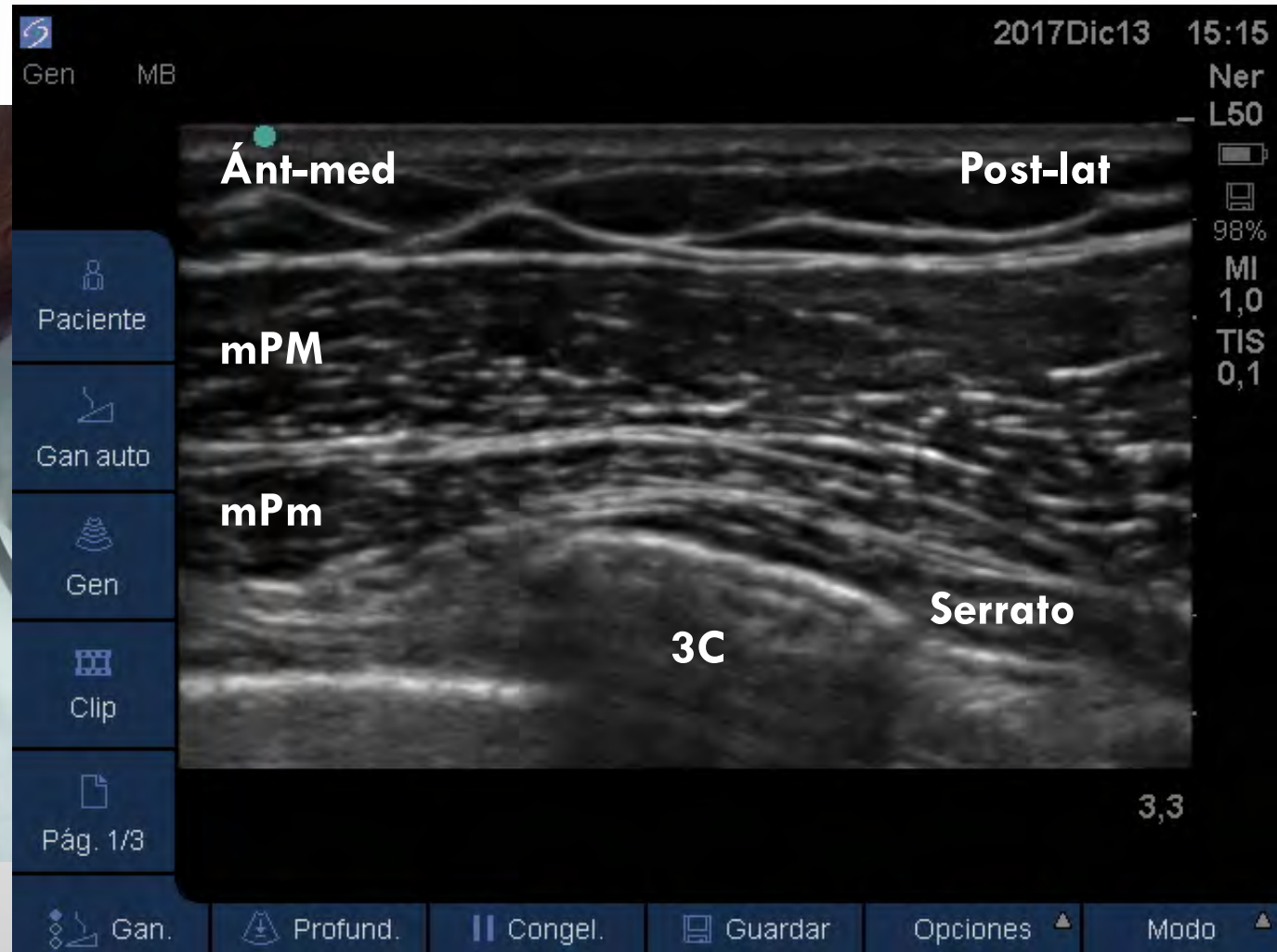
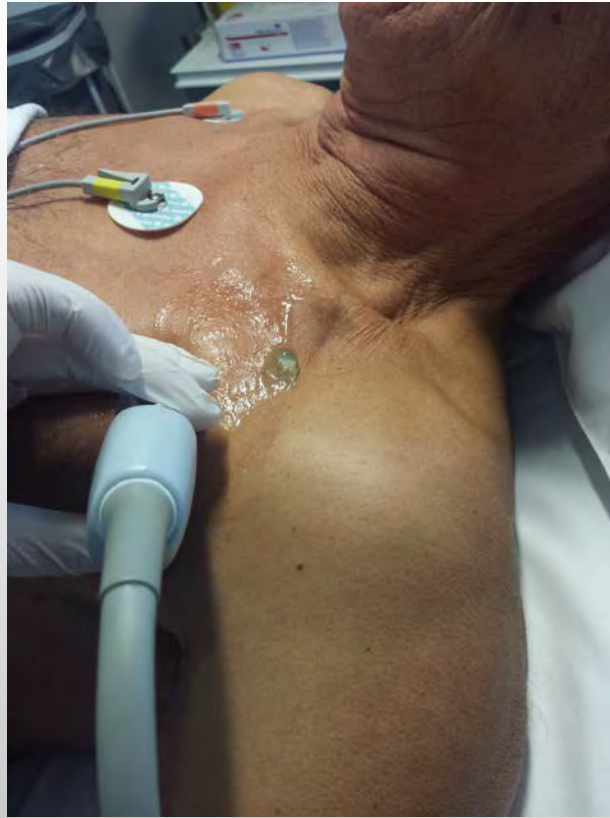SARTD-CHGUV Sesión de Formación Continuada
Valencia 8 de Enero de 2018

UN PASO MÁS...PEC II

- Ns. PECTORALES
- Ns. INTERCOSTALES LATERALES

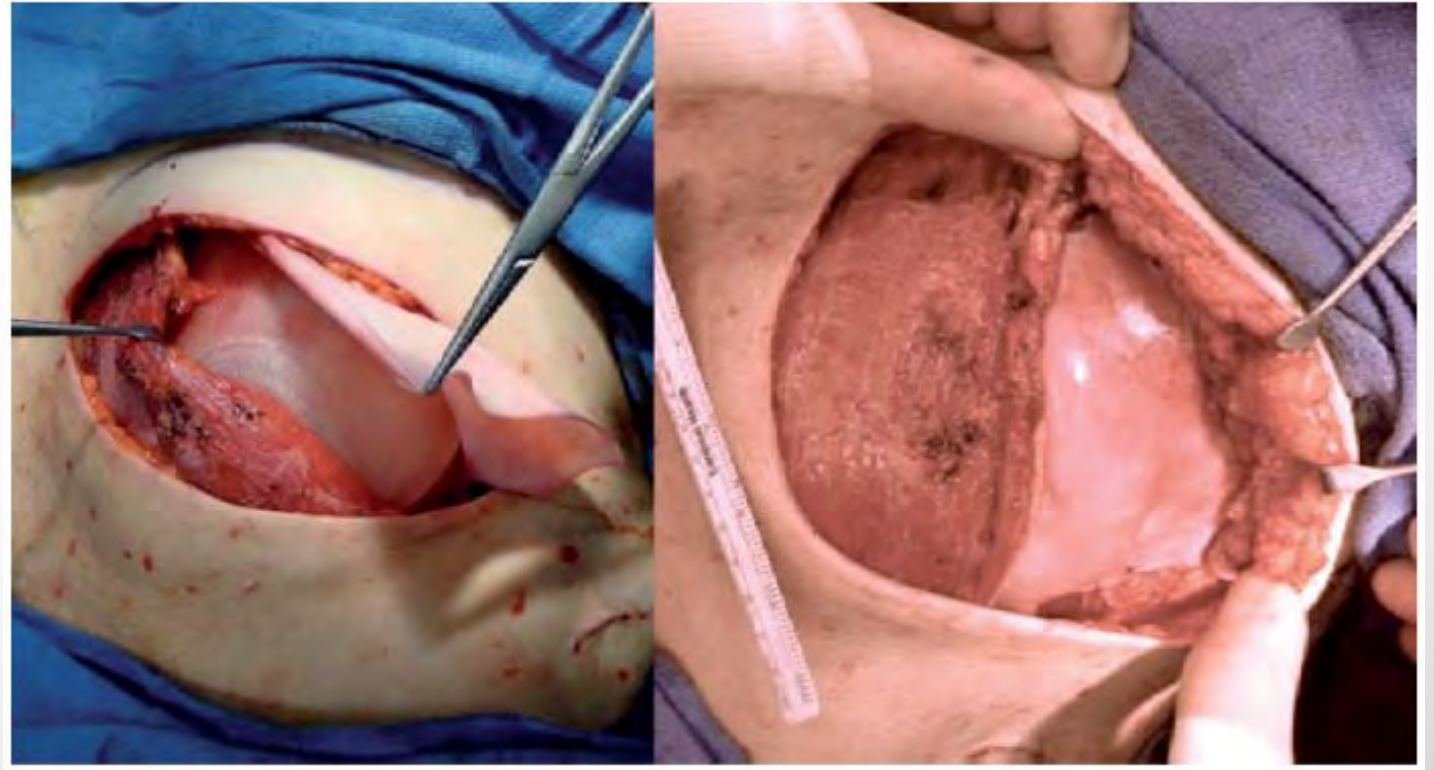
Blanco R. Ultrasound description of pecs II (modified pecs I): a novel approach to breast surgery. Rev Esp Anestesiología y Reanimación 2012; 59: 470-5






SARTD-CHGUV Sesión de Formación Continuada
Valencia 8 de Enero de 2018





PEC BLOCKS

❖ RECONSTRUCCIÓN MAMA



❖ DISSECCIÓN AXILAR

SARTD-CHGUV Sesión de Formación Continuada
Valencia 8 de Enero de 2018

LATERAL
Húmero

POSTERIOR
M. Subescapular
M. Redondo mayor
M. Dorsal ancho

ANTERIOR
Clavícula
M. Pectorales

MEDIAL
Costillas
M. Intercostales

SARTD-CHGUV Sesión de Formación Continuada
Valencia 8 de Enero de 2018



NERVIOS

INTERCOSTALES

(T2-T6)

PECTORALES

(medial y lateral)

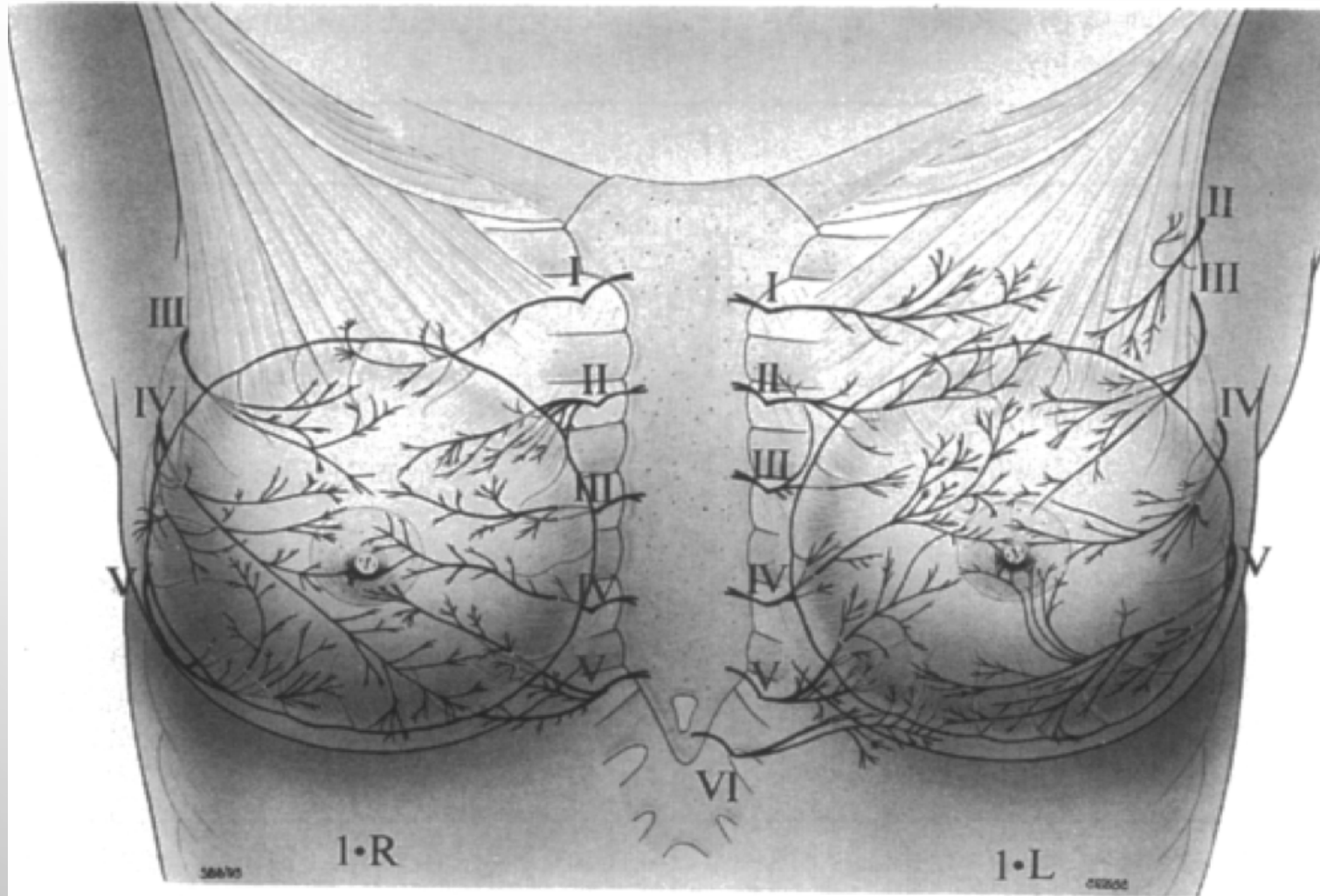
OTROS:

- Intercostobraquial
- Supraclaviculares
- Toracodorsal
- Torácico largo

SARTD-CHGUV

Valencia 8 de Enero de 2018

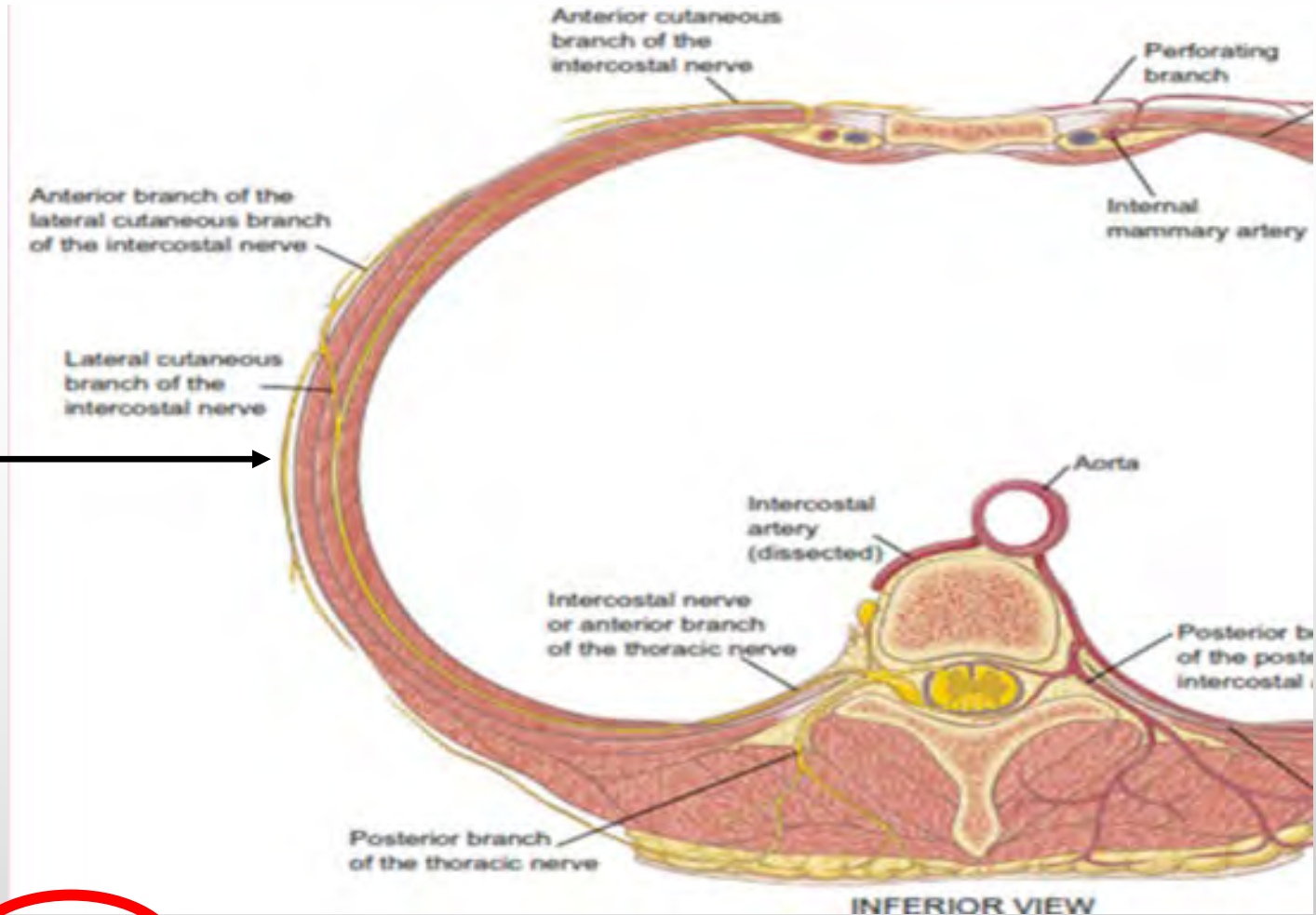




SARTD-CHGUV Sesión de Formación Continuada
Valencia 8 de Enero de 2018



BRILMA



Fajardo M. Cir May Amb. 2013; 18 (1): 3-6

Diéguez P. Rev Esp Anesthesiol Reanim. 2013; 60 (7): 365-70


SARTD-CHGUV Sesión de Formación Continuada
Valencia 8 de Enero de 2018



Bloqueo ramas LATERALES y ANTERIORES

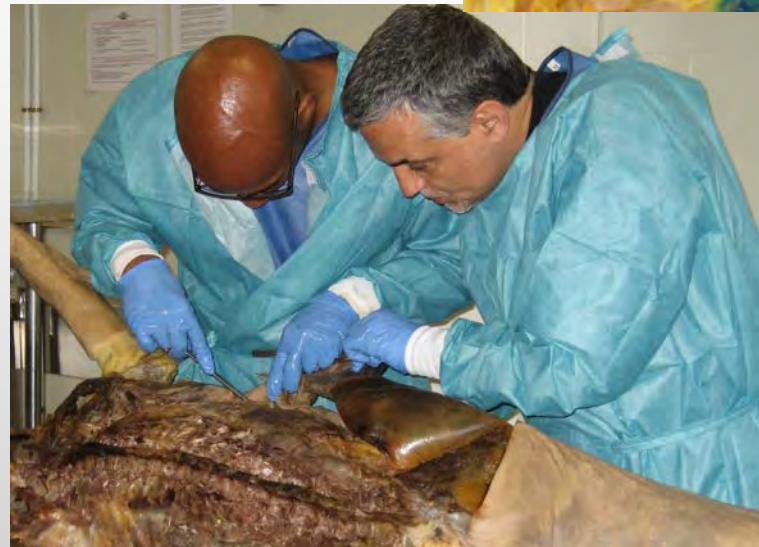
CRANEAL

MEDIAL



CAUDAL

N. INTERCOSTAL

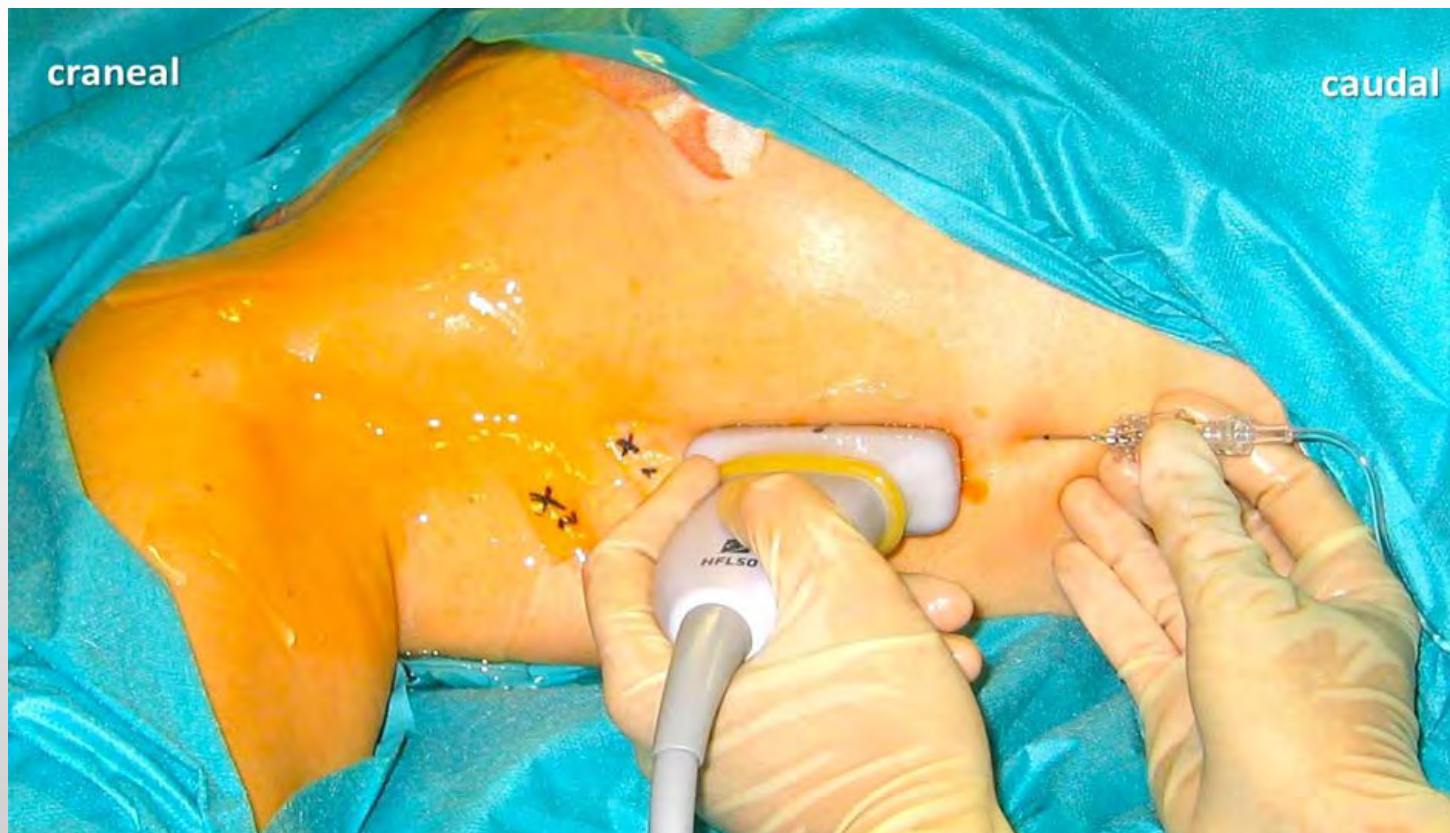

Diéguez P. BRILMA methylene blue in cadavers. Anatomical

dissection. Rev Esp Anestesiología y Reanimación. 2016; 63(5): 307-8

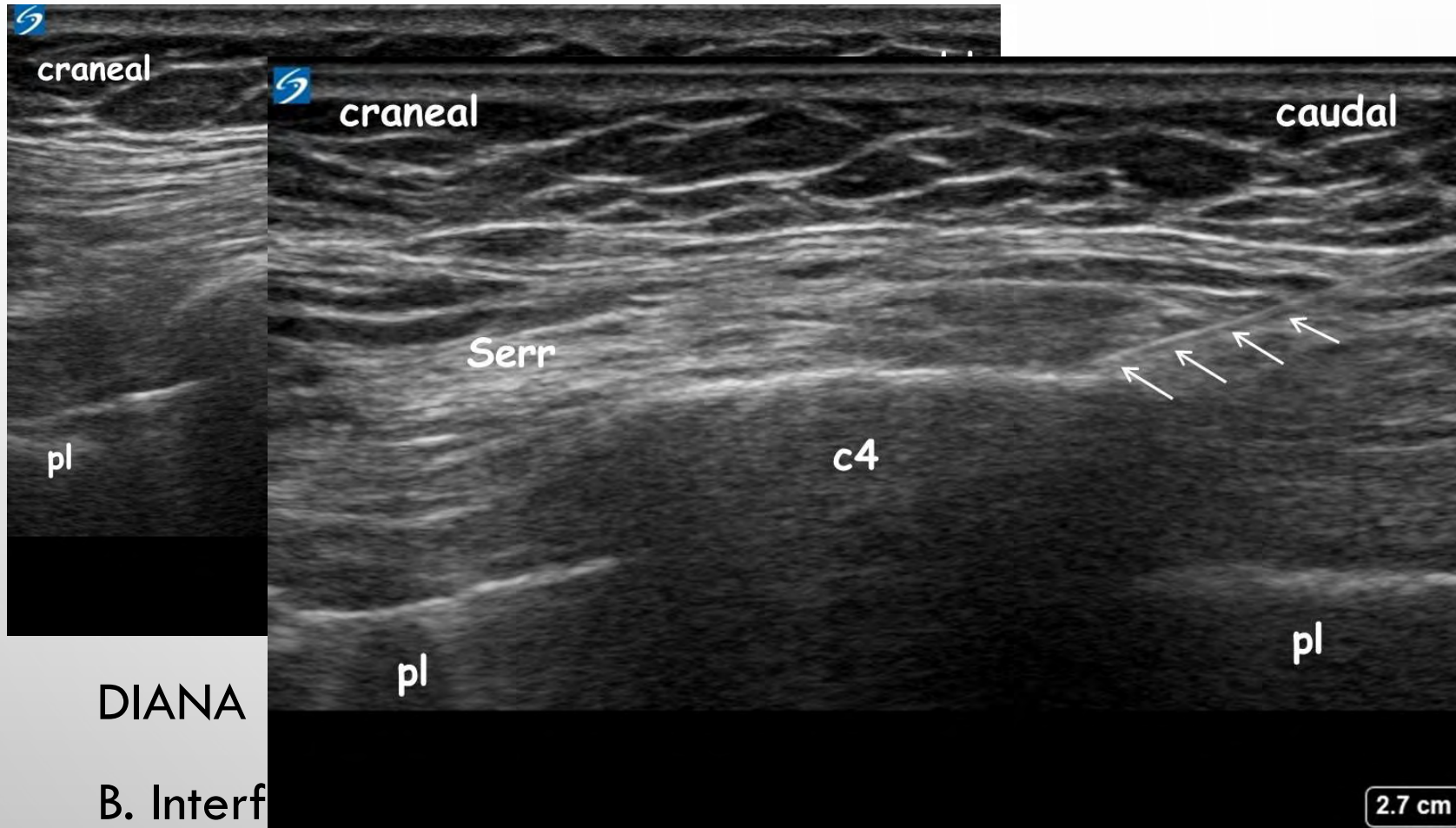
SARTD-CHGUV Sesión de Formación Continuada

Valencia 8 de Enero de 2018



SARTD-CHGUV Sesión de Formación Continuada
Valencia 8 de Enero de 2018



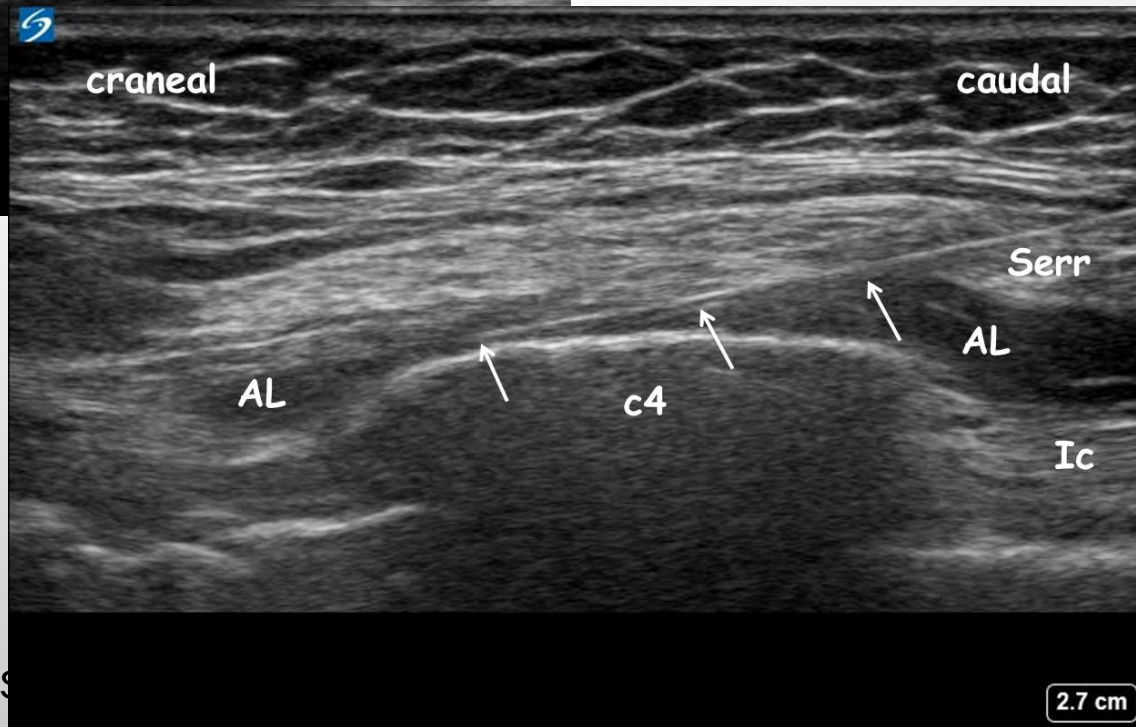
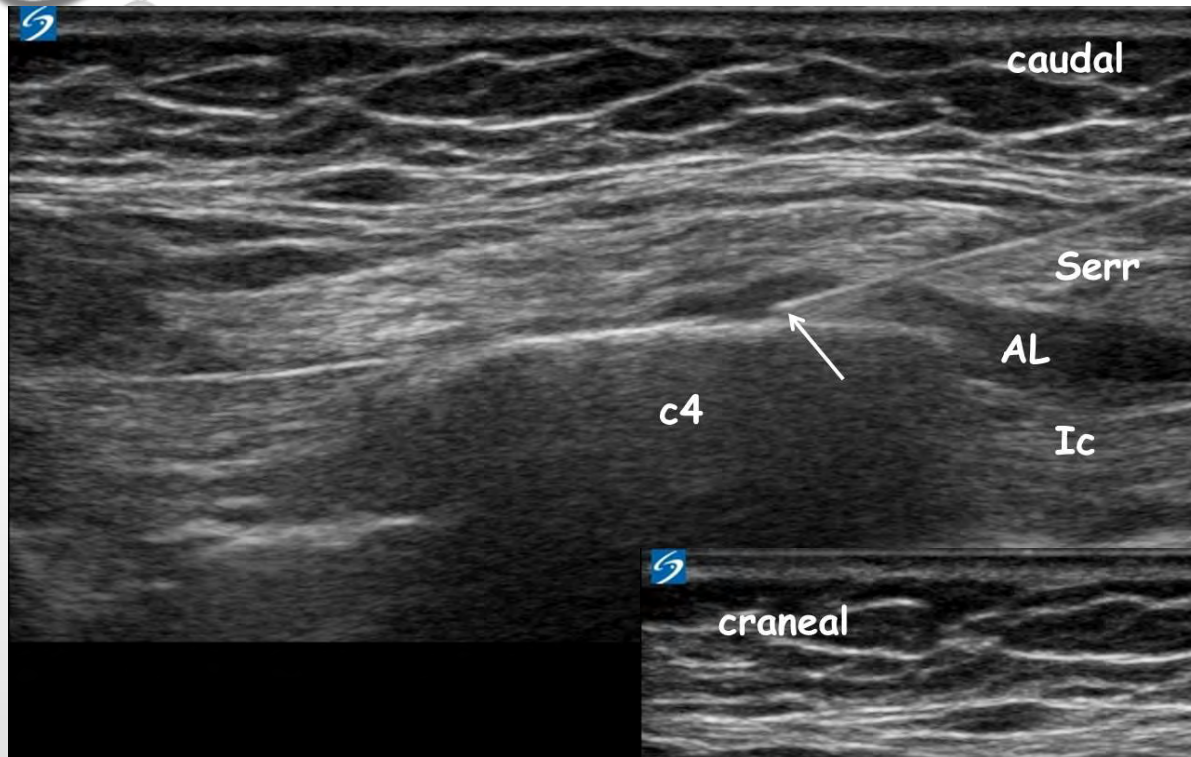


DIANA

B. Interf



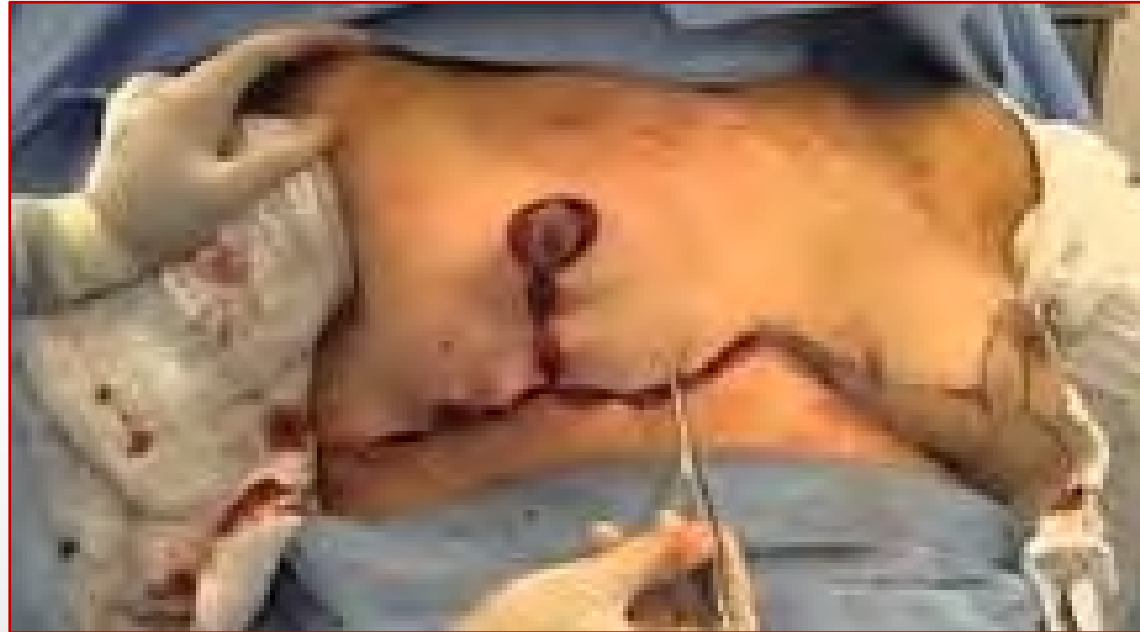SARTD-CHGUV Sesión de Formación Continuada
Valencia 8 de Enero de 2018



SARTD-CHGUV S
Valencia 8 de Enero de 2018



BRILMA



CIRUGÍA DE MAMA NO RECONSTRUCTIVA DISECCIÓN AXILAR



SARTD-CHGUV Sesión de Formación Continuada
Valencia 8 de Enero de 2018

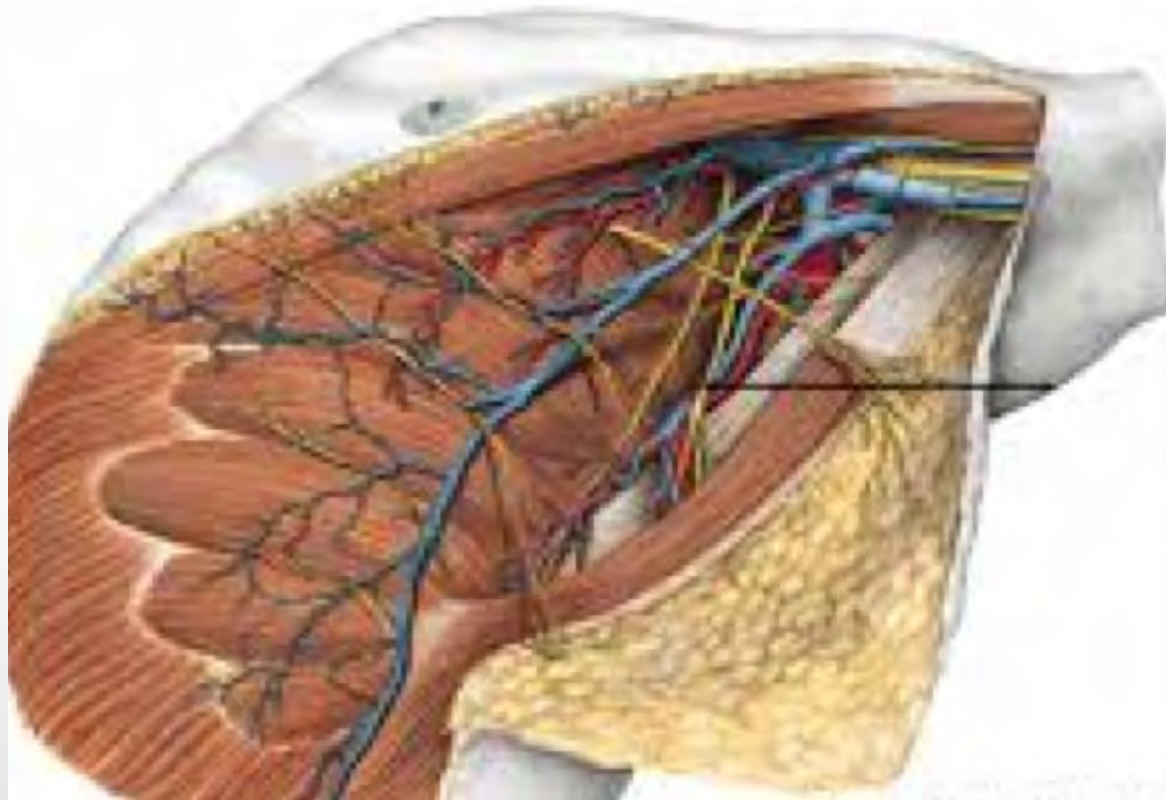
LATERAL
Húmero

POSTERIOR
M. Subescapular
M. Redondo mayor
M. Dorsal ancho

ANTERIOR
Clavícula
M. Pectorales

MEDIAL
Costillas
M. Intercostales

BLOQUEO PLANO SERRATO



Blanco R. Serratus plane block: a novel ultrasound-guided thoracic wall nerve block.

Anaesthesia 2013; 68: 1107-1113.

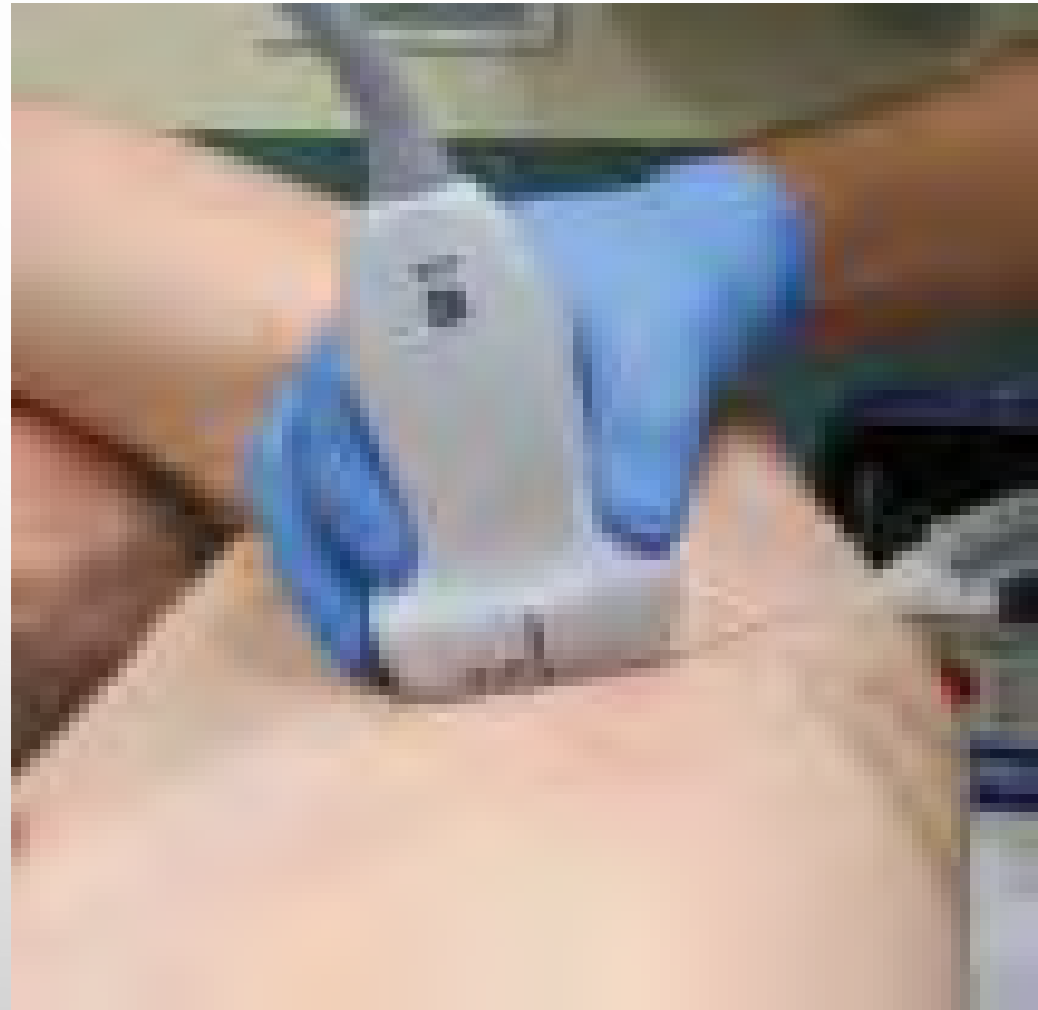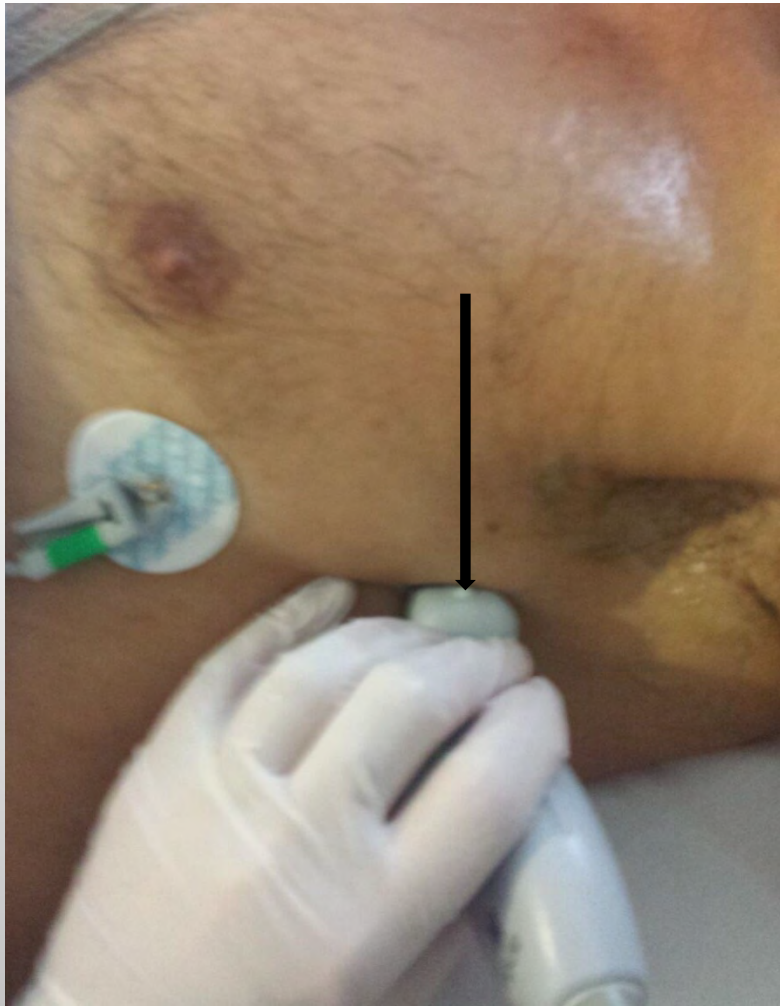SARTD-CHGUV Sesión de Formación Continuada
Valencia 8 de Enero de 2018



TARGET

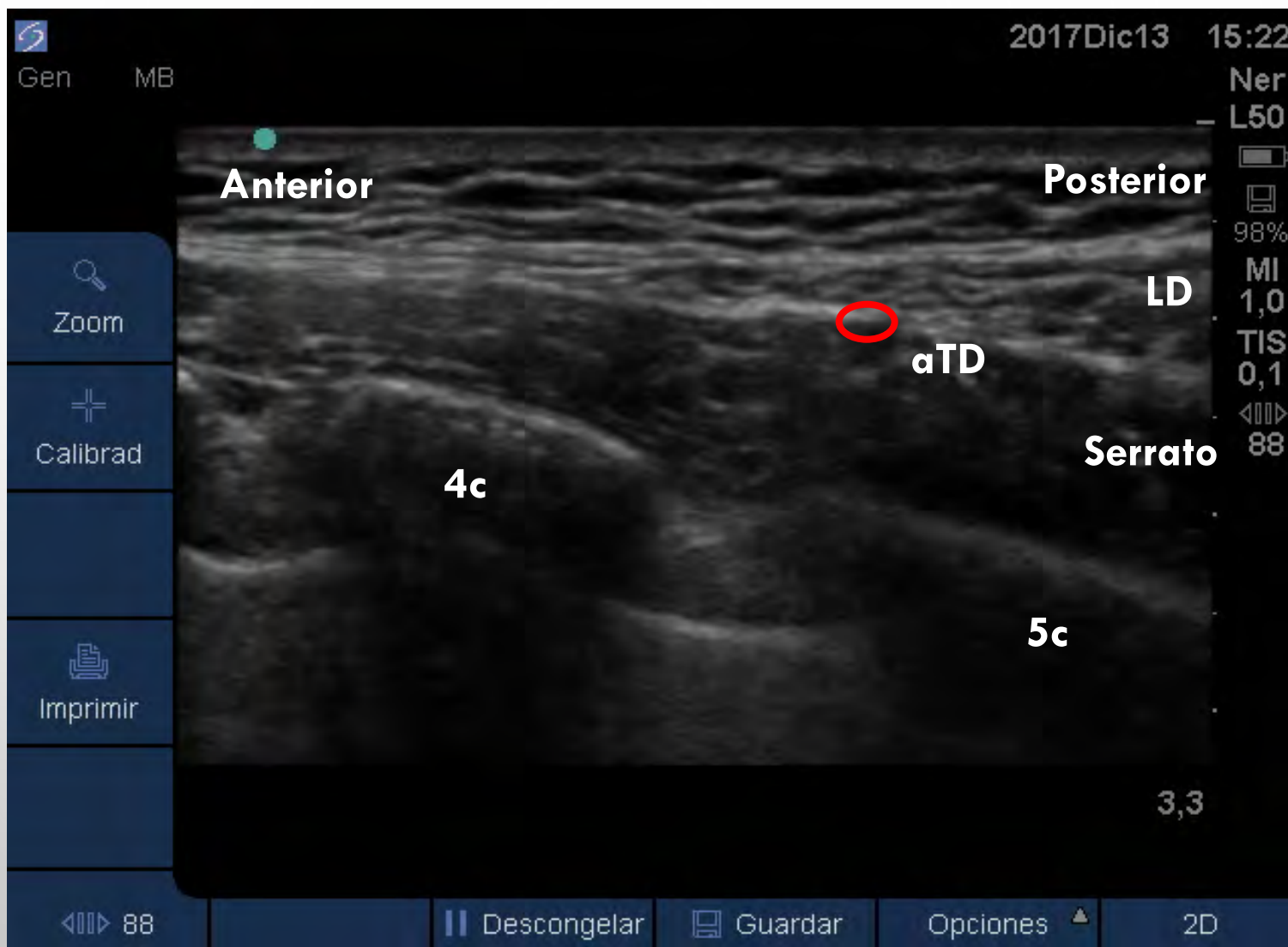
- ❖ N. INTERCOSTALES LATERALES
- ❖ N. TORACODORSAL
- ❖ N. TORÁCICO LARGO





SARTD-CHGUV Sesión de Formación Continuada
Valencia 8 de Enero de 2018





SARTD-CHGUV Sesión de Formación Continua
Valencia 8 de Enero de 2018



The serratus muscle is a superficial and easily identified muscle that we consider a true landmark to implement thoracic wall blocks because the intercostal nerves pierce it. In our previously described block, Pecs II, we targeted it by an anterior approach near pectoralis minor. By moving our probe into the mid-axillary line, the serratus plane is more superficial and easier to identify, making it a much simpler block. We also identified two possible compartments that could be used in this block: one superficial to serratus muscle and one deep underneath it. By assessing the distribution of the injection and sensory mapping, we conclude that the superficial plane is more effective; however, this is a descriptive study and further randomised control trials will be required to definitively assess this block.

© 2013 The Association of Anaesthetists of Great Britain and Ireland

PUNTO INYECCIÓN

CHRONIC AND INTERVENTIONAL PAIN

BRIEF TECHNICAL REPORT

*"A Tale of Two Planes"
Deep Versus Superficial Serratus Plane Block for Postmastectomy
Pain Syndrome*

Mohammad M. Piracha, MD, Stephen L. Thorp, MD,* Vinay Puttanniah, MD,† and Amitabh Gulati,*



SARTD-CHGUV Sesión de Formación Continuada
Valencia 8 de Enero de 2018

B P S

- CIRUGÍA NO RECONSTRUCTIVA DE MAMA
- DISECCIÓN AXILAR
- TORACOTOMÍA LATERAL
- TORACOSCOPIA. VATS
- FRACTURAS COSTALES
- FLAP DORSAL ANCHO
- HERPES ZOSTER TORÁCICO
- MINIESTERNOTOMÍA
- ESOFAGUECTOMÍA TRANSTORÁCICA
- DESCRIPCIONES EN PEDIATRIA

SARTD-CHGUV Sesión de Formación Continuada
Valencia 8 de Enero de 2018

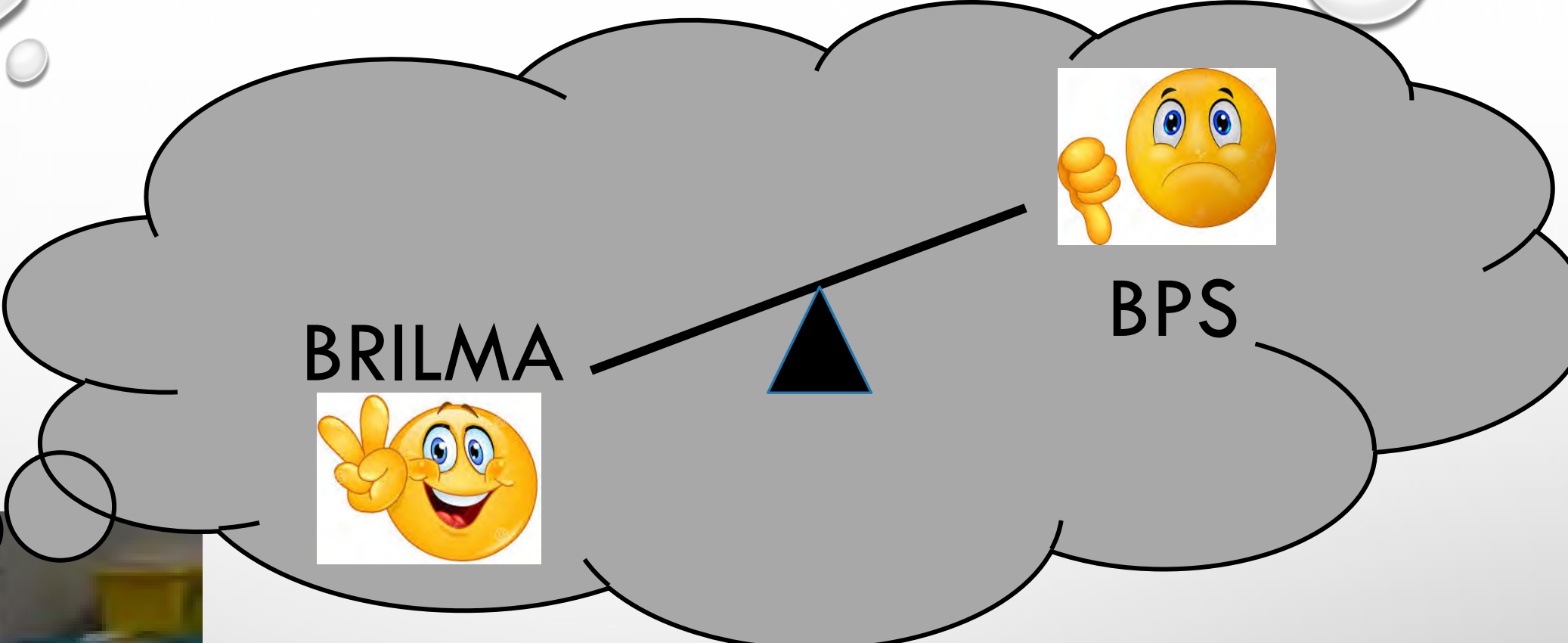
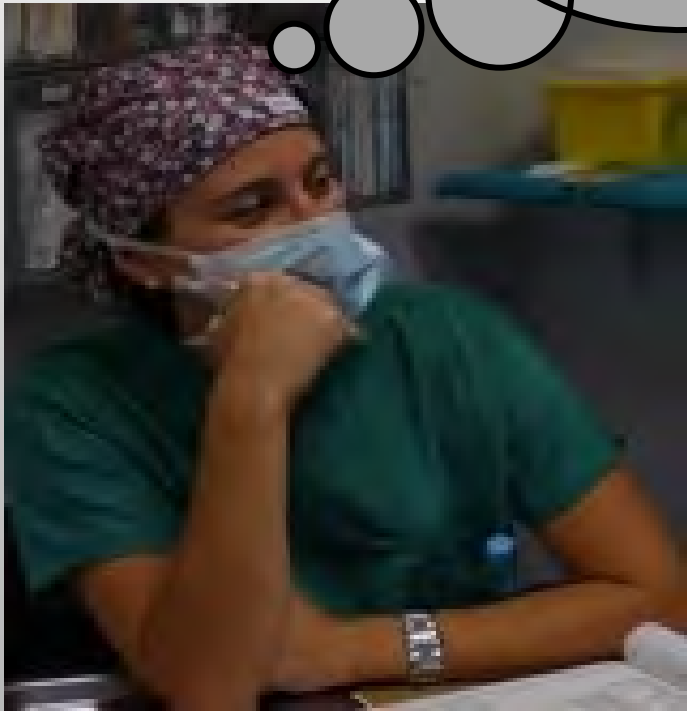

LATERAL
Húmero

POSTERIOR
M. Subescapular
M. Redondo mayor
M. Dorsal ancho

ANTERIOR
Clavícula
M. Pectorales

MEDIAL
Costillas
M. Intercostales



BRILMA vs BPS

BRILMA

- ✓ Fácil realización
- ✓ Estandarizado
- ✓ No n. Dorsal ancho
- ✓ No dificultad dispersión AL
- ✓ Bloquea ramas anteriores (CAP)

BPS

- ✓ Publicaciones y estudios



MUCHAS GRACIAS

pauladieguez@yahoo.com
paula.dieguez.garcia@sergas.es

SARTD-CHGUV Sesión de Formación Continuada
Valencia 8 de Enero de 2018

